BỘ Y TẾ	CỘNG HÒA XÃ HỘI CHỦ NGHĨA VIỆT NAM Độc lập - Tự do - Hạnh phúc
Số: 7708 /QĐ-BYT	*Hà Nội, ngày 30 tháng 12 năm 2016*

SỞ Y TẾ THỪA THIÊN HUẾ
CÔNG VĂN ĐẾN
Số: 73
Ngày 17 tháng 01 năm 2017

QUYẾT ĐỊNH

Về việc ban hành tài liệu Hướng dẫn quy trình kỹ thuật Phẫu thuật Nội soi

BỘ TRƯỞNG BỘ Y TẾ

Căn cứ Luật khám bệnh, chữa bệnh năm 2009;

Căn cứ Nghị định số 63/2012/NĐ-CP ngày 31/8/2012 của Chính Phủ quy định chức năng, nhiệm vụ, quyền hạn và cơ cấu tổ chức của Bộ Y tế;

Xét Biên bản họp ngày 23 tháng 11 năm 2016 của Hội đồng nghiệm thu Hướng dẫn Quy trình kỹ thuật Phẫu thuật Nội soi của Bộ Y tế;

Theo đề nghị của Cục trưởng Cục Quản lý Khám, chữa bệnh,

QUYẾT ĐỊNH:

Điều 1. Ban hành kèm theo Quyết định này tài liệu "Hướng dẫn quy trình kỹ thuật Phẫu thuật Nội soi", gồm 198 quy trình kỹ thuật.

Điều 2. Tài liệu "Hướng dẫn quy trình kỹ thuật Phẫu thuật Nội soi" ban hành kèm theo Quyết định này được áp dụng tại các cơ sở khám bệnh, chữa bệnh.

Căn cứ vào tài liệu hướng dẫn này và điều kiện cụ thể của đơn vị, Giám đốc cơ sở khám bệnh, chữa bệnh xây dựng và ban hành tài liệu Hướng dẫn quy trình kỹ thuật Phẫu thuật Nội soi phù hợp để thực hiện tại đơn vị.

Điều 3. Quyết định này có hiệu lực kể từ ngày ký ban hành.

Điều 4. Các ông, bà: Chánh Văn phòng Bộ, Cục trưởng Cục Quản lý Khám, chữa bệnh, Chánh Thanh tra Bộ, Cục trưởng và Vụ trưởng các Cục, Vụ thuộc Bộ Y tế, Giám đốc các bệnh viện, viện có giường bệnh trực thuộc Bộ Y tế, Giám đốc Sở Y tế các tỉnh, thành phố trực thuộc trung ương, Thủ trưởng Y tế các Bộ, Ngành và Thủ trưởng các đơn vị có liên quan chịu trách nhiệm thi hành Quyết định này./.

Nơi nhận:
- Như Điều 4;
- Bộ trưởng Bộ Y tế (để b/c);
- Các Thứ trưởng BYT;
- Bảo hiểm Xã hội Việt Nam (để phối hợp);
- Cổng thông tin điện tử BYT;
- Website Cục KCB;
- Lưu VT, KCB.

KT. BỘ TRƯỞNG
THỨ TRƯỞNG

Nguyễn Viết Tiến

BỘ Y TẾ

CỘNG HÒA XÃ HỘI CHỦ NGHĨA VIỆT NAM
Độc lập - Tự do- Hạnh Phúc

DANH SÁCH 198 HƯỚNG DẪN QUY TRÌNH KỸ THUẬT PHẪU THUẬT NỘI SOI

(Ban hành kèm theo Quyết định số 4708 /QĐ-BYT ngày 30 tháng 12 năm 2016 của Bộ trưởng Bộ Y tế)

TT	TÊN QUY TRÌNH KỸ THUẬT
I	**PHẪU THUẬT SỌ NÃO**
1.	Phẫu thuật nội soi tuyến yên qua đường xương bướm
2.	Phẫu thuật nội soi hỗ trợ kẹp cổ túi phình
3.	Phẫu thuật nội soi phá nang màng nhện dịch não tủy
4.	Phẫu thuật nội soi lấy máu tụ
5.	Phẫu thuật nội soi hỗ trợ giải ép thần kinh số V
6.	Phẫu thuật nội soi hỗ trợ lấy u não
7.	Phẫu thuật nội soi điều trị thoát vị nền sọ
8.	Phẫu thuật nội soi lấy u nền sọ
9.	Phẫu thuật nội soi lấy u não thất
10.	Phẫu thuật nội soi lấy u sọ hầu qua xoang bướm
11.	Phẫu thuật nội soi điều trị rò dịch não tủy nền sọ
12.	Phẫu thuật nội soi giảm áp thần kinh số II
13.	Phẫu thuật nội soi phá thông sàn não thất III
14.	Phẫu thuật nội soi sinh thiết u não thất
15.	Phẫu thuật nội soi phá thông sàn não thất và sinh thiết u não thất
II	**PHẪU THUẬT CỘT SỐNG**
16.	Phẫu thuật nội soi lấy nhân đĩa đệm cột sống thắt lưng qua đường liên bản sống
17.	Phẫu thuật nội soi lấy nhân đĩa đệm cột sống thắt lưng qua lỗ liên hợp
18.	Phẫu thuật nội soi lấy nhân đĩa đệm cột sống ngực đường trước trong vẹo cột sống
19.	Phẫu thuật nội soi chỉnh vẹo cột sống ngực
20.	Phẫu thuật nội soi giải phóng lỗ liên hợp cột sống cổ
21.	Phẫu thuật nội soi hỗ trợ làm cứng cột sống lưng
22.	Phẫu thuật nội soi cắt bản sống giải ép trong hẹp ống sống thắt lưng
23.	Phẫu thuật nội soi lấy thoát vị đĩa đệm cột sống cổ đường sau
24.	Phẫu thuật nội soi lấy đĩa đệm cột sống cổ ngực
III	**PHẪU THUẬT CHẤN THƯƠNG CHỈNH HÌNH**

25.	Phẫu thuật nội soi tạo hình mỏm cùng vai
26.	Phẫu thuật nội soi điều trị mất vững khớp vai
27.	Phẫu thuật nội soi điều trị rách sụn viền trên từ trước ra sau
28.	Phẫu thuật nội soi điều trị viêm, co rút khớp vai
29.	Phẫu thuật nội soi tái tạo dây chằng chéo trước bằng gân bánh chè tự thân
30.	Phẫu thuật nội soi tái tạo dây chằng chéo trước bằng gân chân ngỗng
31.	Phẫu thuật nội soi tái tạo dây chằng chéo trước bằng kỹ thuật 2 bó
32.	Phẫu thuật nội soi tái tạo dây chằng chéo trước bằng gân bánh chè đồng loại một bó
33.	Phẫu thuật nội soi tái tạo dây chằng chéo trước bằng gân bánh chè đồng loại hai bó
34.	Phẫu thuật nội soi tái tạo dây chằng chéo trước
35.	Phẫu thuật nội soi tái tạo đồng thời nhiều dây chằng (chéo trước, chéo sau) bằng gân đồng loại
36.	Phẫu thuật nội soi điều trị khớp gối bằng gân đồng loại (nội soi tái tạo dây chằng chéo trước, chéo sau, mổ mở tái tạo dây chằng bên chày, bên mác)
37.	Phẫu thuật nội soi điều trị viêm khớp vai
38.	Phẫu thuật nội soi giải phóng ống cổ tay
39.	Phẫu thuật nội soi cắt bao hoạt mạc viêm khớp gối
40.	Phẫu thuật nội soi cắt lọc sụn khớp gối
41.	Phẫu thuật nội soi cắt sụn chêm
42.	Phẫu thuật nội soi cắt đầu dài gân nhị đầu
43.	Phẫu thuật nội soi khâu chóp xoay
44.	Phẫu thuật nội soi khâu sụn chêm
45.	Phẫu thuật nội soi khoan kích thích tủy
46.	Phẫu thuật nội soi tái tạo dây chằng chéo sau
47.	Phẫu thuật nội soi hỗ trợ điều trị gãy xương phạm khớp vùng gối
48.	Phẫu thuật nội soi tái tạo dây chằng chéo trước bằng gân achille đồng loại một bó
49.	Phẫu thuật nội soi tái tạo dây chằng chéo trước bằng gân achille đồng loại hai bó
50.	Phẫu thuật nội soi gỡ dính khớp gối
51.	Phẫu thuật nội soi hàn khớp cổ chân
IV	**PHẪU THUẬT TIM MẠCH - LỒNG NGỰC**
52.	Phẫu thuật nội soi hỗ trợ (VAST) điều trị bệnh lý phổi, trung thất
53.	Phẫu thuật nội soi cắt, khâu kén khí phổi
54.	Phẫu thuật nội soi cắt u trung thất nhỏ (<5cm)
55.	Phẫu thuật nội soi cắt u trung thất lớn (>5cm)

56.	Phẫu thuật nội soi đóng lỗ thông liên nhĩ
57.	Phẫu thuật nội soi ổ cặn màng phổi
58.	Phẫu thuật nội soi xử trí tràn máu tràn khí màng phổi
59.	Phẫu thuật Nuss kết hợp nội soi điều trị lõm ngực bẩm sinh (VAST)
60.	Phẫu thuật nội soi kẹp ống động mạch
61.	Phẫu thuật nội soi thay van hai lá
62.	Phẫu thuật nội soi điều trị phồng, hẹp, tắc động mạch chủ bụng dưới thận
63.	Phẫu thuật nội soi cắt đốt hạch giao cảm ngực
64.	Phẫu thuật nội soi lấy dị vật phổi – màng phổi
65.	Phẫu thuật nội soi cắt một phần thùy phổi, kén – nang phổi
66.	Phẫu thuật nội soi cắt một thùy phổi
67.	Phẫu thuật nội soi cắt một thùy phổi kèm nạo vét hạch
68.	Phẫu thuật nội soi gỡ dính, hút rửa màng phổi trong bệnh lý mủ màng phổi
69.	Phẫu thuật nội soi bóc vỏ màng phổi
70.	Phẫu thuật nội soi điều trị máu đông màng phổi
71.	Phẫu thuật nội soi bóc, sinh thiết hạch trung thất
V	**PHẪU THUẬT TIẾT NIỆU- SINH DỤC**
72.	Phẫu thuật nội soi ổ bụng lấy sỏi bể thận
73.	Phẫu thuật nội soi sau phúc mạc lấy sỏi bể thận
74.	Phẫu thuật nội soi cắt thận và niệu quản do u đường bài xuất
75.	Phẫu thuật nội soi hẹp bể thận niệu quản (nội soi trong)
76.	Phẫu thuật nội soi tạo hình khúc nối niệu quản – bể thận
77.	Nội soi tạo hình niệu quản sau tĩnh mạch chủ
78.	Tán sỏi qua da bằng laser
79.	Nội soi xẻ sa lồi lỗ niệu quản
80.	Nội soi niệu quản 2 bên 1 thì tán sỏi niệu quản
81.	Nội soi bàng quang cắt u
82.	Cắt u bàng quang tái phát qua nội soi
83.	Nội soi xẻ cổ bàng quang điều trị xơ cứng cổ bàng quang
84.	Cắt u phì đại tiền liệt tuyến qua nội soi
85.	Phẫu thuật nội soi hạ tinh hoàn ẩn
86.	Phẫu thuật nội soi thắt tĩnh mạch tinh
87.	Phẫu thuật nội soi cắt chỏm nang thận sau phúc mạc

88.	Phẫu thuật nội soi cắt chỏm nang thận qua phúc mạc
89.	Phẫu thuật nội soi cắt nang thận qua phúc mạc
90.	Phẫu thuật nội soi cắt nang thận sau phúc mạc
91.	Nội soi cắt polyp cổ bàng quang
92.	Phẫu thuật nội soi cắt bỏ thận phụ
93.	Phẫu thuật nội soi cắt u thận
94.	Phẫu thuật nội soi cắt thận tận gốc
95.	Phẫu thuật nội soi cắt thận đơn giản
96.	Phẫu thuật nội soi lấy sỏi niệu quản
97.	Phẫu thuật nội soi sau phúc mạc lấy sỏi niệu quản
98.	Nội soi bàng quang tán sỏi
99.	Nội soi khâu lỗ thủng bàng quang qua ổ bụng
100.	Nội soi tán sỏi niệu đạo
101.	Nội soi cắt u niệu đạo, van niệu đạo
VI	**PHẪU THUẬT TIÊU HÓA**
102.	Cắt thực quản nội soi qua khe hoành
103.	Cắt thực quản nội soi ngực và bụng
104.	Cắt thực quản nội soi ngực phải
105.	Cắt u lành thực quản nội soi ngực phải
106.	Phẫu thuật nội soi cắt 2/3 dạ dày
107.	Phẫu thuật cắt bán phần dạ dày nội soi và nạo vét hạch D1
108.	Phẫu thuật nội soi cắt toàn bộ dạ dày
109.	Phẫu thuật nội soi cắt toàn bộ dạ dày, cắt lách
110.	Phẫu thuật nội soi cắt bán phần dưới dạ dày + nạo hạch D2
111.	Phẫu thuật cắt toàn bộ dạ dày nội soi và vét hạch
112.	Phẫu thuật nội soi cắt toàn bộ dạ dày + nạo hạch D2 + cắt lách
113.	Phẫu thuật nội soi cắt ¾ dạ dày
114.	Phẫu thuật nội soi gỡ dính ruột
115.	Phẫu thuật nội soi cắt dây dính hay dây chằng
116.	Phẫu thuật nội soi cắt đại tràng phải mở rộng
117.	Phẫu thuật nội soi cắt đại tràng phải mở rộng + nạo vét hạch
118.	Phẫu thuật nội soi cắt đại tràng phải
119.	Phẫu thuật nội soi cắt đại tràng phải + nạo vét hạch

120.	Phẫu thuật nội soi cắt đại tràng ngang + nạo vét hạch	
121.	Phẫu thuật nội soi cắt đại tràng ngang không nạo vét hạch	
122.	Phẫu thuật nội soi cắt toàn bộ đại tràng	
123.	Phẫu thuật nội soi cắt toàn bộ đại tràng + nạo vét hạch	
124.	Phẫu thuật nội soi đặt vòng thắt dạ dày điều trị béo phì	
125.	Phẫu thuật nội soi tạo hình dạ dày ống đứng	
126.	Phẫu thuật nội soi cắt trực tràng, nối đại tràng ống hậu môn	
127.	Phẫu thuật nội soi cắt trực tràng, nối đại tràng ống hậu môn + nạo vét hạch	
128.	Phẫu thuật nội soi cắt trực tràng, ống hậu môn ngả bụng và tầng sinh môn	
129.	Phẫu thuật nội soi cắt trực tràng, ống hậu môn ngả bụng và tầng sinh môn + nạo vét hạch	
130.	Phẫu thuật nội soi cắt bỏ toàn bộ tuyến thượng thận một bên	
131.	Phẫu thuật nội soi cắt bán phần tuyến thượng thận 1 bên	
132.	Phẫu thuật nội soi cắt đại tràng xich ma trực tràng điều trị sa trực tràng	
133.	Phẫu thuật điều trị sa trực tràng bằng nội soi	
134.	Phẫu thuật nội soi cố định trực tràng bằng lưới trong điều trị sa trực tràng	
135.	Phẫu thuật nội soi cắt gan phải	
136.	Phẫu thuật nội soi cắt gan trái	
137.	Phẫu thuật nội soi cắt gan phân thùy sau	
138.	Phẫu thuật nội soi cắt nang ống mật chủ, nối ống gan chung – hỗng tràng	
139.	Phẫu thuật tạo van chống trào ngược dạ dày – thực quản nội soi	
140.	Phẫu thuật nội soi điều trị thoát vị khe hoành	
141.	Phẫu thuật nội soi khâu thủng dạ dày	
142.	Phẫu thuật nội soi mở thông dạ dày	
143.	Phẫu thuật nội soi khâu thủng tá tràng	
144.	Phẫu thuật nội soi khâu thủng tá tràng + nối dạ dày hỗng tràng	
145.	Phẫu thuật nội soi khâu thủng ruột non	
146.	Phẫu thuật nội soi mở ruột lấy dị vật	
147.	Phẫu thuật nội soi cắt túi thừa Meckel	
148.	Phẫu thuật nội soi cắt ruột thừa	
149.	Phẫu thuật nội soi điều trị áp xe ruột thừa trong ổ bụng	
150.	Phẫu thuật nội soi nối tắt hồi – đại tràng ngang	
151.	Phẫu thuật nội soi làm hậu môn nhân tạo	

152.	Phẫu thuật nội soi cắt chỏm nang gan
153.	Phẫu thuật nội soi cắt túi mật
154.	Phẫu thuật nội soi cắt lách
155.	Phẫu thuật nội soi cắt lách bán phần
156.	Phẫu thuật nội soi khâu cơ hoành trong chấn thương bụng kín
157.	Phẫu thuật nội soi sinh thiết u trong ổ bụng
158.	Nội soi cắt nang tuyến thượng thận
159.	Phẫu thuật nội soi cắt túi thừa thực quản
160.	Phẫu thuật nội soi điều trị teo thực quản bẩm sinh
161.	Phẫu thuật Heller qua nội soi ổ bụng
162.	Phẫu thuật Heller kết hợp tạo van chống trào ngược qua nội soi ổ bụng
163.	Phẫu thuật nội soi khâu thủng dạ dày + nối dạ dày hỗng tràng
164.	Phẫu thuật nội soi nối dạ dày hỗng tràng
165.	Phẫu thuật nội soi cắt dạ dày không điển hình
166.	Phẫu thuật nội soi cắt túi thừa tá tràng
167.	Phẫu thuật nội soi mở hỗng tràng ra da
168.	Phẫu thuật nội soi mở hồi tràng ra da
169.	Phẫu thuật nội soi điều trị hẹp môn vị phì đại
170.	Phẫu thuật nội soi tháo lồng ruột và cố định manh tràng
171.	Phẫu thuật nội soi viêm phúc mạc do viêm ruột thừa
172.	Phẫu thuật nội soi cắt đại tràng trái
173.	Phẫu thuật nội soi cắt đại tràng trái + nạo vét hạch
174.	Phẫu thuật nội soi cắt đại tràng chậu hông
175.	Phẫu thuật nội soi cắt đại tràng chậu hông + nạo vét hạch
176.	Phẫu thuật nội soi điều trị Megacolon (Phẫu thuật Soave đường hậu môn một thì)
177.	Phẫu thuật nội soi hạ bóng trực tràng và tạo hình hậu môn một thì trong điều trị dị dạng hậu môn trực tràng
178.	Phẫu thuật nội soi cắt gan thùy trái
179.	Phẫu thuật nội soi mở ống mật chủ lấy sỏi
180.	Phẫu thuật nội soi mở ống mật chủ lấy sỏi + cắt túi mật
181.	Phẫu thuật nội soi mở ống mật chủ lấy sỏi + cắt gan thùy trái
182.	Phẫu thuật nội soi cắt túi mật, mở ống mật chủ lấy sỏi, dẫn lưu Kehr
183.	Phẫu thuật nội soi cắt thân và đuôi tụy
184.	Phẫu thuật nội soi cắt thân và đuôi tụy + cắt lách

185.	Phẫu thuật nội soi đặt tấm lưới nhân tạo đường trước phúc mạc (TEP) điều trị thoát vị bẹn
186.	Phẫu thuật nội soi đặt tấm lưới nhân tạo trước phúc mạc đường vào qua ổ bụng (TAPP)
187.	Phẫu thuật nội soi khâu hẹp lỗ thực quản + tạo hình tâm vị kiểu Lortat – Jacob
188.	Phẫu thuật nội soi khâu hẹp lỗ thực quản + tạo hình tâm vị kiểu Dor…..
189.	Phẫu thuật nội soi khâu hẹp lỗ thực quản + tạo hình tâm vị kiểu Toupet
190.	Phẫu thuật nội soi khâu hẹp lỗ thực quản + tạo hình tâm vị kiểu Nissen
191.	Phẫu thuật nội soi cắt u sau phúc mạc
192.	Nội soi ổ bụng chẩn đoán
193.	Phẫu thuật nội soi cắt u mạc treo ruột, không cắt đoạn ruột non
194.	Phẫu thuật nội soi cắt u mạc treo ruột + cắt đoạn ruột non
195.	Phẫu thuật nội soi cắt đoạn đại trực tràng
196.	Phẫu thuật nội soi cắt đoạn đại trực tràng + nạo vét hạch
197.	Phẫu thuật nội soi cắt đoạn trực tràng thấp
198.	Phẫu thuật nội soi cắt trực tràng thấp + nạo vét hạch

KT. BỘ TRƯỞNG
THỨ TRƯỞNG

Nguyễn Viết Tiến

CHƯƠNG VI: PHẪU THUẬT TIÊU HÓA

102. CẮT THỰC QUẢN NỘI SOI QUA KHE HOÀNH

BS. Nguyễn Xuân Hòa

I. ĐẠI CƯƠNG

- Ung thư thực quản (UTTQ) là một bệnh nặng, chiếm khoảng 2% trong số các loại ung thư. Ở Việt Nam, ung thư thực quản đứng hàng thứ 5 trong các loại ung thư đường tiêu hóa.
- Điều trị UTTQ chủ yếu bằng phẫu thuật, mổ cắt rộng rãi thực quản có kết hợp xạ trị và hóa chất tùy theo chỉ định cho từng trường hợp cụ thể
- Phẫu thuật nội soi ngực và bụng tuy chiếm ưu thế về khả năng nạo vét hạch nhưng tăng biến chứng hô hấp, thời gian phẫu thuật kéo dài, không thể áp dụng cho trường hợp dày dính màng phổi hoặc những khối u 1/3 dưới không đánh giá được khả năng lan xuống tâm phình vị.

II. CHỈ ĐỊNH

Những người bệnh UTTQ 1/3 dưới, ở giai đoạn T1-T3 và N0-N1. Ung thư tâm vị typ I và II theo phân loại của Siewert năm 1987.

III. CHỐNG CHỈ ĐỊNH

- Ung thư thực quản cổ, ngực 1/3 trên và giữa
- Ung thư thực quản 1/3 dưới nhưng kích thước u to
- Bệnh toàn thân phối hợp nặng: suy thận, suy tim, suy hô hấp…
- Chống chỉ định của phẫu thuật nội soi:
  + Tiền sử mổ viêm phúc mạc, tắc ruột.
  + Cổ chướng.
  + Thoát vị thành bụng, thoát vị rốn.
  + Nhiễm khuẩn tại chỗ thành bụng.
  + Bệnh lý rối loạn đông máu.
- Chống chỉ định bơm hơi phúc mạc: bệnh mạch vành, van tim, tâm phế mãn.

IV. CHUẨN BỊ

1. Người thực hiện kỹ thuật:

   Phẫu thuật viên nội soi tiêu hóa, bác sĩ gây mê hồi sức có kinh nghiệm.

2. Phương tiện:

   Bộ trang thiết bị đồng bộ mổ nội soi của hãng Kall Storz.

3. Người bệnh:

   - Xét nghiệm cơ bản, nội soi, xquang, siêu âm, CT ngực-bụng
   - Nuôi dưỡng người bệnh và tập thở
   - Thụt tháo đại tràng
   - Vệ sinh tại chỗ
   - Kháng sinh dự phòng trước mổ

4. Hồ sơ bệnh án: Hoàn thành các thủ tục hành chính theo quy định: bệnh án chi tiết, biên bản hội chẩn, biên bản khám trước khi gây mê, giấy cam đoan đồng ý phẫu thuật.

V. CÁC BƯỚC TIẾN HÀNH

1. Kiểm tra hồ sơ: Tên tuổi người bệnh, chẩn đoán, chỉ định, chống chỉ định
2. Kiểm tra người bệnh: Đúng người (tên, tuổi,…), đúng bệnh.
3. Thực hiện kỹ thuật:

3.1. Vô cảm: mê nội khí quản

3.2. Tư thế: Người bệnh nằm ngửa, kê gối ở vai, đầu nghiêng sang phải, hai chân dạng. Phẫu thuật viên đứng giữa hai chân, người phụ một đứng bên phải người bệnh, người phụ hai đứng bên trái người bệnh. Màn hình camera được đặt trên đầu người bệnh.

3.3. Kỹ thuật

3.3.1. Vị trí trocar:

- Trocar 10 (camera): được đặt trên rốn khoảng 2cm.
- Trocar 10 và 5 được đặt bên phải và bên trái nằm trên đường giữa đòn cách đường ngang qua rốn khoảng 2 cm.
- Trocar 10 đặt ngay dưới mũi ức, để đưa dụng cụ vén gan và nâng khe hoành.
- Trocar 5 nằm ngay dưới bờ sườn trái trên đường giữa đòn trái.

3.3.2. Các bước tiến hành:

- Giải phóng thực quản bụng:

Cắt mạc nối nhỏ cho đến sát cột trụ phải, người bệnh được nghiêng phải tối đa và đầu cao, tiến hành cắt một vài nhánh vị ngắn phía bờ cong lớn sát với phình vị, cắt nhánh vị ngắn hoàn toàn bằng Hamornic scalpel. Giải phóng phình vị cho đến sát cột trụ trái.

- Mở rộng khe hoành

Cắt cơ hoành ở vị trí đỉnh của hai cột trụ và cột trụ phải để mở rộng khe hoành.

- Phẫu tích thành sau thực quản

Người phụ hai vừa vén gan đồng thời đẩy thực quản bụng ra trước sẽ tạo ra khoảng không giữa thực quản và động mạch chủ. Tiến hành phẫu tích giải phóng mặt sau thực quản, lấy toàn bộ tổ chức liên kết và hạch đi dọc theo mặt trước động mạch chủ. Trong quá trình phẫu tích có thể quan sát được những nhánh nuôi thực quản xuất phát từ ĐMC, cầm máu bằng Harmonic hoặc Clip.

- Phẫu tích thành phải thực quản

Tương tự, người phụ hai kẹp và đẩy thực quản sang bên trái, cố gắng tách thực quản khỏi màng phổi và phổi phải. Giới hạn của việc phẫu tích chính là phế quản gốc phải. Lấy toàn bộ hạch đi dọc bờ phải của thực quản, nếu u xâm lấn vào màng phổi tiến hành cắt cả màng phổi.

- Phẫu tích thành trước thực quản

Thực quản được đẩy ra sau, phẫu tích giải phóng thực quản. Việc phẫu tích hoàn toàn có thể dùng một dụng cụ tù đầu ví dụ như đầu ống hút hoặc một panh kẹp gạc để đẩy. Giới hạn phẫu tích là ngã ba khí phế quản.

- Phẫu tích thành trái thực quản:

Tiến hành tương tự như phẫu tích thành phải thực quản.

- Giải phóng dạ dày

Cắt mạc nối lớn ngoài cung mạch vị mạc nối phải, bảo tồn mạch vị mạc nối phải và môn vị. Thắt ĐM, TM vành vị và vị mạc nối trái.

- Mở cổ trái

Mở dọc bờ trước cơ ức đòn chũm, phẫu tích giải phóng thực quản cổ. Phẫu tích thực quản ngực ở trung thất trên hoàn toàn phẫu tích mù, sử dụng ngón tay trỏ để phẫu tích.

- Tạo hình ống dạ dày

Mở nhỏ 5 cm dưới mũi ức, tạo hình ống dạ dày bằng máy cắt thẳng LC 75mm, khâu tăng cường chỉ đơn sợi 4.0. Làm miếng nối thực quản ống dạ dày tận bên một lớp vắt chỉ đơn sợi 3.0

- Dẫn lưu màng phổi hai bên

VI. THEO DÕI

- Theo dõi dấu hiệu sinh tồn, dẫn lưu màng phổi, dẫn lưu cổ…
- Kháng sinh điều trị trong 7 ngày.
- Lưu ý bồi phụ nước điện giải, dinh dưỡng.

VII. XỬ TRÍ TAI BIẾN

- Thủng thực quản : Khâu lại.
- Rách phế quản: Khâu phục hồi lại.
- Tổn thương các mạch máu lớn: Có thể phải mổ mở để xử lý.
- Chảy máu sau mổ: truyền máu hoặc mổ lại.
- Suy hô hấp: thở oxy hỗ trợ, tìm nguyên nhân gây suy hô hấp.
- Rò miệng nối: nhịn ăn, truyền dịch, hút liên tục miêng nối cổ.
- Rò dưỡng chấp: nhịn ăn, truyền dịch. Mổ lại khi có chỉ định.

103. CẮT THỰC QUẢN NỘI SOI NGỰC VÀ BỤNG

BS. Nguyễn Xuân Hòa

I. ĐẠI CƯƠNG

- Ung thư thực quản là bệnh lý ác tính đứng hàng thứ 5 trong ung thư đường tiêu hóa. Trong đó hơn 90% ung thư biểu mô vảy, chủ yếu gặp nam giới, cơ địa hút thuốc lá, uống rượu, barret thực quản.
- Điều trị vẫn còn là vấn đề khó khăn, phẫu thuật là chủ yếu, hóa xạ trị chỉ có tính chất bổ trợ tiền và hậu phẫu.
- Phẫu thuật cắt thực quản qua nội soi ngực - bụng và nạo vét hạch dần chiếm ưu thế.

II. CHỈ ĐỊNH

- Ung thư thực quản ngực 1/3 giữa giai đoạn T3 trở xuống.
- Ung thư thực quản ngực 1/3 dưới giai đoạn T4a trở xuống.

III. CHỐNG CHỈ ĐỊNH

- Ung thư thực quản cổ, ngực 1/3 trên
- Ung thư thực quản trên người bệnh có các bệnh phối hợp nặng: suy hô hấp nặng, lao phổi tiến triển, suy gan, suy thận, suy tim, đái tháo đường, … hoặc tuổi trên 75, suy kiệt.

- Chống chỉ định của phẫu thuật nội soi:
  + Tiền sử mổ viêm phúc mạc, tắc ruột
  + Cổ chướng
  + Thoát vị thành bụng, thoát vị rốn
  + Nhiễm khuẩn tịa chỗ thành bụng
  + Bệnh lý rối loạn đông máu
- Chống chỉ định bơm hơi phúc mạc: bệnh mạch vành, van tim, tâm phế mãn.

IV. CHUẨN BỊ

1. Người thực hiện: PTV nội soi tiêu hóa, và bác sĩ gây mê hồi sức có kinh nghiệm.
2. Phương tiện: bộ trang thiết bị đồng bộ mổ nội soi của Kall Storz.
3. Người bệnh:

- Xét nghiệm cơ bản, nội soi, xquang, siêu âm, CT ngực-bụng

- Nuôi dưỡng người bệnh và tập thở
- Thụt tháo đại tràng
- Vệ sinh tại chỗ
- Kháng sinh dự phòng trước mổ

Người bệnh và người nhà được giải thích kỹ về tình trạng bệnh, khả năng mổ xẻ, nguy cơ tai biến có thể xảy ra trong và sau khi mổ

4. Hồ sơ bệnh án:

Hoàn thành các thủ tục hành chính theo quy định: bệnh án chi tiết, biên bản hội chẩn, biên bản khám trước khi gây mê, giấy cam đoan đồng ý phẫu thuật.

V. CÁC BƯỚC TIẾN HÀNH

1. Kiểm tra hồ sơ.
2. Kiểm tra người bệnh.
3. Thực hiện kỹ thuật:

3.1. Vô cảm: Gây mê nội khí quản qua đặt Carlen làm xẹp phổi phải.

3.2. Tư thế: Người bệnh nằm sấp, nghiêng trái 30^0.

3.3. Kỹ thuật:

- *Thì ngực:*

Vị trí và số lượng trocar: 3 trocar 10 mm, trong đó 1 đặt ở liên sườn 5 đường nách giữa để đặt camera, 1 ở liên sườn 9 đường nách sau, 1 ở liên sườn 3 đường nách giữa cho các dụng cụ mổ, 1 trocar 5mm khoang liên sườn 9 đường nách giữa.

Phẫu thuật bắt đầu bằng việc phẫu tích, thắt, clip và cắt đôi quai tĩnh mạch đơn và sau đó là động mạch phế quản phải để vào phẫu tích thực quản. Cắt dây chằng tam giác phổi phải, mở màng phổi trung thất bằng móc điện hoặc kéo theo 2 đường, đường phía sau dọc theo bờ trước tĩnh mạch đơn và đường phía trước dọc theo màng tim, phế quản phải và dọc theo khí quản. Hai đường rạch gặp nhau ở đỉnh lồng ngực và trên cơ hoành.

Kỹ thuật bóc tách thực quản, phẫu tích và kẹp clip các mạch máu của thực quản, vét hạch trung thất quanh thực quản và khối hạch dưới chỗ chia khí phế quản thành một khối được thực hiện với kỹ thuật nâng, đẩy thực quản để tạo trường mổ bằng 2 dụng cụ phẫu thuật đưa qua 2 trocar ở liên sườn 3 và 9, trong

đó 1 dụng cụ (ống hút hoặc 1 kẹp phẫu thuật to khoẻ) nâng, đẩy thực quản để tạo ra khoảng làm việc và 1 (kéo, móc điện, hoặc dao siêu âm, kẹp clip) để bóc tách thực quản và cầm máu. Các mạch máu của thực quản được phẫu tích và kẹp clip trước khi cắt. Các hạch trung thất được lấy bỏ cùng với thực quản thành một khối, tránh kẹp trực tiếp vào hạch để tránh làm vỡ hạch gây di căn ung thư trong lồng ngực. Các hạch cần nạo vét bao gồm hạch trung thất giữa và dưới được giới hạn bởi đường viền đi từ ngã ba khí phế quản đến khe hoành, phía trước giới hạn bởi rốn phổi và màng ngoài tim, phía sau là động mạch chủ lên: hạch cạnh thực quản, hạch cạnh khe hoành, hạch ngã ba khí phế quản, hạch cạnh động mạch chủ, hạch rốn phổi hai bên. Sau khi bóc tách hết thực quản ngực, dẫn lưu màng phổi được đặt qua lỗ trocar liên sườn 5, nở phổi và khâu các lỗ đặt trocar thành ngực.

- *Thì bụng:*

Đặt 5 trocar: 1 trocar 10 cạnh rốn, 1 trocar 10 ở ngay dưới mũi ức, có tác dụng vén gan trong quá trình phẫu tích, 1 trocar 10 giao giữa đường kẻ ngang qua rốn và đường giữa đòn trái, 1 trocar 5 ở điểm giao giữa đường kẻ ngang qua rốn và đường giữa đòn phải, 1 trocar 5 ở dưới bờ sườn trái, đường nách trước.

Cắt mạc nối lớn ngoài cung mạch vị mạc nối phải, bảo tồn mạch vị mạc nối phải và môn vị. Các nhánh vị ngắn được cắt bằng dao siêu âm. Thắt ĐM, TM vành vị và vị mạc nối trái.

Nạo vét các nhóm hạch bao gồm: 9,8,7,11,3, 2,1

- *Thì cổ trái:*

Mở dọc bờ trước cơ ức đòn chũm, phẫu tích giải phóng thực quản cổ. Cắt đôi thực quản cổ ngang mức bờ dưới tuyến giáp.

- *Tạo hình ống dạ dày:*

Mở bụng 5 cm dưới mũi ức, tạo hình ống dạ dày bằng máy cắt thẳng LC 75mm, khâu tăng cường chỉ đơn sợi 4.0. Đưa ống dạ dày lên cổ qua trung thất sau và làm miếng nối thực quản ống dạ dày tận-bên một lớp vắt, chỉ đơn sợi 3.0.

VI. THEO DÕI

- Toàn trạng, dấu hiệu sinh tồn, dẫn lưu màng phổi, dẫn lưu cổ.
- Kháng sinh điều trị trong 7 ngày.

- Lưu ý bồi phụ nước điện giải, dinh dưỡng.

VII. XỬ TRÍ TAI BIẾN

- Thủng thực quản: Khâu lại.
- Rách phế quản: Khâu phục hồi lại.
- Tổn thương các mạch máu lớn: Có thể phải mổ mở để xử lý.
- Chảy máu sau mổ: truyền máu hoặc mổ lại.
- Suy hô hấp: thở oxy hỗ trợ, tìm nguyên nhân gây suy hô hấp.
- Rò miệng nối: nhịn ăn, truyền dịch, hút liên tục miêng nối cổ.
- Rò dưỡng chấp: nhịn ăn, truyền dịch. Mổ lại khi có chỉ định.

104. CẮT THỰC QUẢN NỘI SOI NGỰC PHẢI

BS. Nguyễn Xuân Hòa

I. ĐẠI CƯƠNG

- Ung thư thực quản là bệnh lý ác tính đứng hàng thứ 5 trong ung thư đường tiêu hóa. Trong đó hơn 90% ung thư biểu mô vảy, chủ yếu gặp nam giới, cơ địa hút thuốc lá, uống rượu, barret thực quản.
- Điều trị vẫn còn là vấn đề khó khăn, phẫu thuật là chủ yếu, hóa xạ trị chỉ có tính chất bổ trợ tiền và hậu phẫu
- Phẫu thuật cắt thực quản qua nội soi ngực-bụng và nạo vét hạch dần chiếm ưu thế.

II. CHỈ ĐỊNH

- Ung thư thực quản ngực 1/3 giữa giai đoạn T3 trở xuống
- Ung thư thực quản ngực 1/3 dưới giai đoạn T4a trở xuống

III. CHỐNG CHỈ ĐỊNH

- Ung thư thực quản cổ, ngực 1/3 trên
- Ung thư thực quản trên người bệnh có các bệnh phối hợp nặng: suy hô hấp nặng, lao phổi tiến triển, suy gan, suy thận, suy tim, đái tháo đường, … hoặc tuổi trên 75, suy kiệt.

- Chống chỉ định của phẫu thuật nội soi:
  + Tiền sử mổ viêm phúc mạc, tắc ruột.
  + Cổ chướng.
  + Thoát vị thành bụng, thoát vị rốn.
  + Nhiễm khuẩn tịa chỗ thành bụng.
  + Bệnh lý rối loạn đông máu.
- Chống chỉ định bơm hơi phúc mạc: bệnh mạch vành, van tim, tâm phế mãn.

IV. CHUẨN BỊ

1. Người thực hiện: PTV nội soi tiêu hóa, bác sĩ gây mê hồi sức có kinh nghiệm.
2. Phương tiện: bộ trang thiết bị đồng bộ mổ nội soi của hãng Kall Storz.
3. Người bệnh:

- Xét nghiệm cơ bản, nội soi, xquang, siêu âm, CT ngực-bụng

- Nuôi dưỡng người bệnh và tập thở
- Thụt tháo đại tràng
- Vệ sinh tại chỗ
- Kháng sinh dự phòng trước mổ

Người bệnh và người nhà được giải thích kỹ về tình trạng bệnh, khả năng mổ xẻ, nguy cơ tai biến có thể xảy ra trong và sau khi mổ

4. Hồ sơ bệnh án: Hoàn thành các thủ tục hành chính theo quy định: bệnh án chi tiết, biên bản hội chẩn, biên bản khám trước khi gây mê, giấy cam đoan đồng ý phẫu thuật.

V. CÁC BƯỚC TIẾN HÀNH

1. Kiểm tra hồ sơ: Đầy đủ theo quy định Bộ Y tế.
2. Kiểm tra người bệnh: Đúng người (tên, tuổi,…), đúng bệnh
3. Thực hiện kỹ thuật:

3.1. Vô cảm: Gây mê nội khí quản qua đặt Carlen làm xẹp phổi phải.

3.2. Tư thế: Người bệnh nằm sấp, nghiêng trái 30^0.

3.3. Kỹ thuật:

- *Thì ngực phải:*

Vị trí và số lượng trocars: 3 trocar 10 mm, trong đó 1 đặt ở liên sườn 5 đường nách giữa để đặt camera, 1 ở liên sườn 9 đường nách sau, 1 ở liên sườn 3 đường nách giữa cho các dụng cụ mổ, 1 trocar 5mm khoang liên sườn 9 đường nách giữa.

Phẫu thuật bắt đầu bằng việc phẫu tích, thắt, clip và cắt đôi quai tĩnh mạch đơn và sau đó là động mạch phế quản phải để vào phẫu tích thực quản. Cắt dây chằng tam giác phổi phải, mở màng phổi trung thất bằng móc điện hoặc kéo theo 2 đường, đường phía sau dọc theo bờ trước tĩnh mạch đơn và đường phía trước dọc theo màng tim, phế quản phải và dọc theo khí quản. Hai đường rạch gặp nhau ở đỉnh lồng ngực và trên cơ hoành.

Kỹ thuật bóc tách thực quản, phẫu tích và đặt clip các mạch máu của thực quản, vét hạch trung thất quanh thực quản và khối hạch dưới chỗ chia khí phế quản thành một khối được thực hiện với kỹ thuật nâng, đẩy thực quản để tạo trường mổ bằng 2 dụng cụ phẫu thuật đưa qua 2 trocars ở liên sườn 9 và 3, trong

đó 1 dụng cụ (ống hút hoặc 1 kẹp phẫu thuật to khoẻ) nâng, đẩy thực quản để tạo ra khoảng làm việc và 1 (kéo, móc điện, hoặc dao siêu âm, kẹp clip) để bóc tách thực quản và cầm máu. Các mạch máu của thực quản được phẫu tích và đặt clip trước khi cắt. Các hạch trung thất được lấy bỏ cùng với thực quản thành một khối, tránh kẹp trực tiếp vào hạch để tránh làm vỡ hạch gây di căn ung thư trong lồng ngực. Các hạch cần nạo vét bao gồm hạch trung thất giữa và dưới được giới hạn bởi đường viền đi từ ngã ba khí phế quản đến khe hoành, phía trước giới hạn bởi rốn phổi và màng ngoài tim, phía sau là động mạch chủ lên: hạch cạnh thực quản, hạch cạnh khe hoành, hạch ngã ba khí phế quản, hạch cạnh động mạch chủ, hạch rốn phổi hai bên. Sau khi bóc tách hết thực quản ngực, dẫn lưu màng phổi được đặt qua lỗ trocar liên sườn 5, nở phổi và khâu các lỗ đặt trocar thành ngực.

- *Thì bụng:* có thể mổ mở hoặc nội soi tùy trường hợp
  Nội soi: giống như cắt thực quản nội soi ngực bụng
  Mổ mở: quá trình phẫu tích giống như mổ nội soi

VI. THEO DÕI

- Toàn trạng, dấu hiệu sinh tồn, dẫn lưu màng phổi, dẫn lưu cổ.
- Kháng sinh điều trị trong 7 ngày.
- Lưu ý bồi phụ nước điện giải, dinh dưỡng.

VII. XỬ TRÍ TAI BIẾN

- Thủng thực quản: Khâu lại.
- Rách phế quản: Khâu phục hồi lại.
- Tổn thương các mạch máu lớn: Có thể phải mổ mở để xử lý.
- Chảy máu sau mổ: truyền máu hoặc mổ lại.
- Suy hô hấp: thở oxy hỗ trợ, tìm nguyên nhân gây suy hô hấp.
- Rò miệng nối: nhịn ăn, truyền dịch, hút liên tục miệng nối cổ.
- Rò dưỡng chấp: nhịn ăn, truyền dịch. Mổ lại khi có chỉ định.

105. CẮT U LÀNH THỰC QUẢN NỘI SOI NGỰC PHẢI

TS. Đỗ Mai Lâm

I. ĐẠI CƯƠNG

U lành thực quản thường gặp nhất là u cơ (leiomyoma). Trước đây bệnh được điều trị bằng phẫu thuật bóc u qua đường mở ngực. Ngày nay, phẫu thuật bóc u lành thực quản thường được thực hiện qua nội soi ngực.

II. CHỈ ĐỊNH

U cơ thực quản được chẩn đoán bằng chẩn đoán hình ảnh và nội soi thực quản ống mềm.

III. CHỐNG CHỈ ĐỊNH

1. Tuyệt đối:

Bệnh tim và phổi nặng

Bệnh không thể làm xẹp phổi phải khi phẫu thuật

Các bệnh dầy dính màng phổi phải

Tiền sử có phẫu thuật vùng ngực phải.

Các bệnh lý không thể thông khí một phổi khi phẫu thuật

2. Tương đối:

Các u có kích thước lớn hơn 7cm

IV. CHUẨN BỊ

1. Người thực hiện kỹ thuật: phẫu thuật viên là bác sĩ chuyên khoa được đào tạo về kỹ thuật nội soi và có chứng chỉ, bác sĩ gây mê hồi sức (GMHS) có kinh nghiệm.
2. Phương tiện:

- Dàn máy nội soi (camera, nguồn sáng lạnh, máy bơm hơi ổ bụng, monitor và cáp quang).
- Dao điện, máy hút.
- Bình khí CO_2
- Bộ dụng cụ phẫu thuật nội soi.
- Bộ dụng cụ mở ngực thường dùng (chuẩn bị khi phải chuyển mổ mở)

3. Người bệnh: chuẩn bị như phẫu thuật thông thường.

4. Hồ sơ bệnh án:

Hoàn thành các thủ tục hành chính theo quy định: bệnh án chi tiết, biên bản hội chẩn, biên bản khám trước khi gây mê, giấy cam đoan đồng ý phẫu thuật.

V. CÁC BƯỚC TIẾN HÀNH

1. Kiểm tra hồ sơ.

2. Kiểm tra người bệnh.

3. Thực hiện kỹ thuật:

3.1. Vô cảm: gây mê nội khí quản bằng ống hai nòng.

3.2. Tư thế người bệnh: Đường mổ ngực phải: người bệnh nằm sấp nghiêng 30^0

Kíp phẫu thuật: Phẫu thuật viên (PTV) đứng cùng bên với bên vào ngực, phụ 1 đứng bên trái phẫu thuật viên, dụng cụ viên đứng bên phải người bệnh .

3.3.Kỹ thuật:

- *Vị trí đặt trocar:*

Đường mổ ngực phải: Đặt 3 trocars 10mm, liên sườn VI đường nách giữa (camera), liên sườn IV đường nách giữa, liên sườn VIII đường nách sau cho dụng cụ.

- *Kỹ thuật cắt u cơ thực quản:*

Xác định vị trí của u, mở cơ thực quản tại vị trí đã xác định vào tới tổ chức u, phẫu tích bóc tách u khỏi phần cơ và niêm mạc thực quản, nếu quai tĩnh mạch đơn cản trở việc bóc u thì thắt và cắt từ trước.

Sau khi phẫu tích bóc u, khâu lại lớp cơ thực quản đã mở bằng các mũi rời, loại chỉ tiêu chậm.

Lấy u ra ngoài qua lỗ trocar

Đặt dẫn lưu màng phổi phải

Đóng lại các lỗ trocar bằng chỉ tiêu

VI. THEO DÕI

- Truyền dịch, nuôi dưỡng tĩnh.
- Nhịn ăn hoàn toàn, theo dõi ống thông mũi dạ dày 1 đến 3 ngày.
- Điều trị kháng sinh theo phác đồ.
- Rút dẫn lưu ngực sau khi kiểm tra phổi phải nở tốt, hết dịch và khí trong khoang màng phổi.

- Chụp thực quản bằng thuốc cản quang loại tan trong nước, nếu không có rò thực quản có thể cho người bệnh tập ăn uống trở lại.

VII. XỬ TRÍ TAI BIẾN

1. Tai biến trong mổ

- Chảy máu khi phẫu tích u cơ thực quản. Xử trí: kẹp clip khoặc khâu cầm máu qua nội soi, nếu không được chuyển mổ mở tiếp tục cầm máu.
- Thủng niêm mạc thực quản khi phẫu tích u cơ. Xử trí: khâu lại niêm mạc thực quản bằng chỉ tiêu chậm.

2. Tai biến do chọc trocar:

- Tổn thương nhu mô phổi. Xử trí: khâu lại nhu mô tổn thương bằng chỉ tiêu chậm.
- Chảy máu thành ngực. Xử trí: cầm máu tại chỗ bằng khâu tại chỗ chân troca.

3. Biến chứng sau mổ:

- Rò thực quản. Xử trí: ngừng ăn đường miệng, nuôi dưỡng tĩnh mạch, chẩn đoán hình ảnh đánh giá lại tổn thương và tiếp tục xử trí theo thương tổn.
- Áp xe màng phổi. Xử trí: Dẫn lưu màng phổi, kháng sinh theo kháng sinh đồ.
- Xẹp phổi, viêm phổi. Xử trí: Tập thở, vật lý trị liệu, kháng sinh theo phác đồ.
- Tràn máu màng phổi. Xử trí: dẫn lưu màng phổi, theo dõi và đánh giá lại nguyên nhân.

106. PHẪU THUẬT CẮT 2/3 DẠ DÀY NỘI SOI

PGS.TS. Đỗ Trường Sơn

I. ĐẠI CƯƠNG

Phẫu thuật nội soi cắt 2/3 dạ dày được chỉ định cho các bệnh lành tính và các u dạ dày có độ trung gian nguy cơ thấp không kèm theo nạo vét hạch bạch huyết. Phẫu thuật nội soi hoàn toàn hoặc nội soi hỗ trợ gọi chung là phẫu thuật nội soi. Đặc điểm chính là chỉ cắt phần thấp của dạ dày bảo tồn tối đa chức năng chứa đựng của dạ dày chỉ lấy đi phần hang vị và phần thấp của thân vị có nhiệm vụ chế tiết và nghiền nhỏ thức ăn.

II. CHỈ ĐỊNH

- Bệnh loét dạ dày tá tràng mạn tính, cấp tính.
- Hẹp môn vị do loét hành tá tràng mạn tính.
- Chảy máu ổ loét dạ dày tá tràng.
- U lành tính của vùng thấp dạ dày hoặc u có độ nguy cơ thấp.
- Người bệnh có đủ điều kiện chỉ định mổ, gây mê, hồi sức để mổ nội soi và cắt 2/3 dạ dày.

III. CHỐNG CHỈ ĐỊNH

Không đủ điều kiện gây mê hồi sức để mổ nội soi.

Bệnh ung thư biểu mô tuyến , các khối u khác có độ ác tính cao.

IV. CHUẨN BỊ

1. Người thực hiện kỹ thuật: Phẫu thuật viên chuyên khoa ngoại tiêu hóa từ cấp I trở lên. Bác sĩ Gây mê hồi sức (GMHS) có kinh nghiệm. Điều dưỡng, kỹ thuật viên dụng cụ phẫu thuật nội soi.
2. Phương tiện:

- Bộ trang bị dụng cụ phẫu thuật mổ nội soi ổ bụng, máy mổ nội soi đồng bộ.
- Máy cắt nối ống tiêu hóa các loại.
- Chỉ khâu các loại dùng cho phẫu thuật ổ bụng và ống tiêu hóa.
- Dao mổ phẫu tích siêu âm nội soi hay dao hàn mạch, dao hàn cắt tự động.
- Vật tư trang thiết bị khác của phòng mổ và chuyên ngành gây mê hồi sức, chống đau.

3. Người bệnh: Người bệnh được khám toàn diện, chẩn đoán bệnh toàn diện

trươc mổ.

- Nhịn ăn uống hoàn toàn, vệ sinh toàn thân.
- Được thông báo giải thích cho người bệnh và hoặc cho gia đình.
- Hồ sơ bệnh án thể hiện đầy đủ chẩn đoán hội chẩn khoa, các cam đoan mổ, chỉ định mổ cắt dạ dày.

4. Hồ sơ bệnh án: Hoàn thành các thủ tục hành chính theo quy định: bệnh án chi tiết, biên bản hội chẩn, biên bản khám trước khi gây mê, giấy cam đoan đồng ý phẫu thuật.

V. CÁC BƯỚC TIẾN HÀNH

1. Kiểm tra hồ sơ: Kiểm tra hồ sơ tại phòng mổ

Đủ phim chụp, xét nghiệm, đủ thủ tục đối chiếu đúng người bệnh

2. Kiểm tra người bệnh: đủ các mục chuẩn bị nêu trên.

3. Thực hiện ky thuật:

3.1. Vô cảm: Mê nội khí quản.

3.2. Tư thế người bệnh: Nằm ngửa dạng hai chân, màn hình đặt phía trên vai phải người bệnh. Bàn dụng cụ đặt phía chân người bệnh cùng điều dưỡng dụng cụ. Phẫu thuật viên đứng giữa, phụ mổ đứng hai bên.

3.3. Kỹ thuật:

- Bước 1: Đặt trocar và các dụng cụ.

  Đặt từ 4-6 trocar vùng trên rốn hướng đến dạ dày. Nhận định thương tổn và chẩn đoán trong mổ. Quyết định thưc hiện cắt dạ dày.
- Bước 2: Phẫu tích phần thấp của dạ dày.

  Giải phóng tá tràng để cắt đóng mỏm tá tràng bằng máy cắt nối tự động hoặc khâu tay. Cầm máu và đóng cắt các cuống mạch vị phải vị trái, mạch vị mạc nối bờ cong lớn bờ cong nhỏ.
- Bước 3: Cắt dạ dày tại mức 2/3 bằng máy cắt nối tự động hoặc bằng tay hỗ trợ.
- Bước 4: Làm miệng nối mỏm dạ dày với quai hỗng tràng đầu tiên.

  Miệng nối được làm hoàn toàn trong ổ bụng bằng dụng cụ cắt nối nội soi hay đưa ra ngoài ổ bụng là miệng mối tay.
- Bước 5: Phẫu thuật viên quyết định đặt dẫn lưu hay không, vị trí dặt và lấy

bệnh phẩm, đóng các lỗ trocar trên thành bụng bằng chỉ phẫu thuật.

VI. THEO DÕI

- Theo dõi gây mê hồi sức, hồi tỉnh và chống đau.
- Nuôi dưỡng người bệnh bằng đường tĩnh mạch đến khi có dấu hiệu an toàn phẫu thuật và phục hồi tiêu hóa.
- Theo dõi các biến chứng phẫu thuật: Chảy máu trong, rò bục, nhiễm trùng sau mổ, tắc ruột sớm.
- Theo dõi kết quả giải phẫu bệnh của bệnh phẩm phẫu thuật.

VIII. XỬ TRÍ TAI BIẾN

- Tổn thương các mạch máu trong mổ: cầm máu.
- Tổn thương đại tràng: xử lý theo tổn thương.
- Viêm phổi: điều trị kháng sinh, chăm sóc toàn thân và hô hấp
- Suy hô hấp: hỗ trợ hô hấp và đặt lại nội khí quản. Xác định nguyên nhân.
- Hội chứng chảy máu cấp: hồi sức và xác định nguyên nhân chảy máu nếu mức độ nặng và tiếp diễn cần mổ câm máu giải quyết nguyên nhân.
- Hội chứng nhiễm trùng do bục miệng nối hay rò mỏm tá tràng: Xác định nguyên nhân, kháng sinh chống nhiễm trùng, mổ điều trị biến chứng bục hoặc áp dụng thủ thuật dẫn lưu.
- Tắc ruột sớm sau mổ: Đặt thông mũi dạ dày hút dịch, theo dõi và hồi sức toàn diện cho người bệnh, xác định nguyên nhân và điều trị bảo tồn hoặc can thiệp.

107. PHẪU THUẬT CẮT BÁN PHẦN DẠ DÀY NỘI SOI VÀ NẠO VÉT HẠCH D1

PGS.TS Đỗ Trường Sơn

I. ĐẠI CƯƠNG

- Phẫu thuật nội soi cắt bán phần dạ dày được chỉ định cho các bệnh dạ dày ác tính kèm theo nạo vét hạch bạch huyết. Phẫu thuật làm nội soi hoàn toàn hoặc nội soi hỗ trợ gọi chung là phẫu thuật nội soi. Đặc điểm chính là cắt phần lớn phía thấp của dạ dày bảo tồn chức năng chứa đựng của dạ dày chỉ lấy đi phần hang vị và phần thân vị có nhiệm vụ chế tiết và nghiền nhỏ thức ăn nhưng phải đạt hoàn toàn tiêu chuẩn triệt căn ung thư, các mạch máu được cắt bỏ sát gốc kèm theo vét hạch.

- Hiện nay nạo vét hạch D1 đã được chỉ định thường quy cho ung thư dạ dày nên chỉ định và kỹ thuật ngoài các lưu ý được thực hiện gần giống phẫu thuật cắt dạ dày 4/5.

II. CHỈ ĐỊNH

- Ung thư hang môn vị dạ dày.
- Ung thư bờ cong nhỏ dạ dày chưa vượt quá góc bờ cong nhỏ.
- Các ung thư khác vùng thấp của dạ dày.
- Hẹp môn vị, chảy máu dạ dày do các ung thư vùng thấp của dạ dày có đủ khả năng mổ nội soi.
- Các u được chỉ định không nên quá lớn trên 4cm.
- Giai đoạn của khối u (T) nhỏ hơn T4a.

III. CHỐNG CHỈ ĐỊNH

- Không đủ điều kiện gây mê hồi sức (GMHS) để mổ nôi soi.
- Khối u quá lớn trên 5cm, giai đoạn T4b.
- Khối u vị trí lên cao trên góc Bờ cong nhỏ mà không có sinhh thiết trong mổ kiểm tra diện cắt dạ dày.

IV. CHUẨN BỊ

1. Người thực hiện kỹ thuật: Phẫu thuật viên chuyên khoa ngoại tiêu hóa từ cấp I trở lên. Bác sĩ GMHS có kinh nghiệm. Điều dưỡng kỹ thuật viên dụng cụ phẫu thuật nội soi.

2. Phương tiện:

- Bộ trang bị dụng cụ phẫu thuật mổ nội soi ổ bụng máy mổ nội soi đồng bộ.
- Máy cắt nối ống tiêu hóa các loại.
- Chỉ khâu các loại dùng cho phẫu thuật ổ bụng và ống tiêu hóa.
- Dao mổ phẫu tích siêu âm nội soi hay dao hàn mạch, dao hàn cắt tự động.
- Vật tư trang thiết bị khác của phòng mổ và chuyên ngành gây mê hồi sức, chống đau.

3. Người bệnh: Người bệnh được khám toàn diện, chẩn đoán bệnh toàn diện trước mổ.

- Nhịn ăn uống hoàn toàn, vệ sinh toàn thân.
- Được thông báo giải thích cho người bệnh và hoặc cho gia đình.
- Hồ sơ bệnh án thể hiện đầy đủ chẩn đóan hội chẩn khoa, các cam đoan mổ, chỉ định mổ cắt dạ dày.

4. Hồ sơ bệnh án: Hoàn thành các thủ tục hành chính theo quy định: bệnh án chi tiết, biên bản hội chẩn, biên bản khám trước khi gây mê, giấy cam đoan đồng ý phẫu thuật.

V. CÁC BƯỚC TIẾN HÀNH

1. Kiểm tra hồ sơ: Kiểm tra hồ sơ tại phòng mổ.

Đủ phim chụp, xét nghiệm, đủ thủ tục đối chiếu đúng người bệnh.

2. Kiểm tra người bệnh: đủ các mục chuẩn bị nêu trên.

3. Thực hiện kỹ thuật:

a. Vô cảm: Mê nội khí quản.

b. Tư thế người bệnh: Nằm ngửa dạng hai chân, màn hình đặt phía trên vai phải người bệnh. Bàn dụng cụ đặt phía chân người bệnh cùng điều dưỡng dụng cụ.

Phẫu thuật viên đứng giữa, phụ mổ đứng hai bên.

Kỹ thuật:

- Bước 1. Đặt trocar và các dụng cụ:

  Đặt từ 4-6 trocar vùng trên rốn hướng đến dạ dày, nhận định thương tổn và chẩn đoán trong mổ, quyết định thực hiện cắt dạ dày.

- Bước 2. Phẫu tích phần thấp của dạ dày:
  - Giải phóng tá tràng để cắt đóng mỏm tá tràng bằng máy cắt nối tự động hoặc khâu tay.
  - Cầm máu và đóng cắt các cuống mạch vị phải vị trái, mạch vị mạc nối bờ cong lớn bờ cong nhỏ sát gốc để nạo vét hạch phối hợp.
  - Nạo vét các hạch theo các nhóm giải phẫu quy định.
  - Mỗi nhóm hạch phải ghi dấu vị trí nếu lấy khỏi ổ bụng lúc mổ.
  - Nhóm hạch nào lấy liền khối với dạ dày phải phẫu tích sau mổ để ghi số
  - Danh mục các nhóm hạch của dạ dày được vét D1:1,2,3,4,5,6.
- Bước 3.Cắt dạ dày tại mức 4/5 bằng máy cắt nối tự động hoặc bằng tay hỗ trợ
- Bước 4. Làm miệng nối mỏm dạ dày với quai hỗng tràng đầu tiên:

  Miệng nối được làm hoàn toàn trong ổ bụng bằng dụng cụ cắt nối nội soi hay đưa ra ngoài ổ bụng là miệng nối tay. Đường mổ nhỏ lấy bệnh phẩm và làm miệng nối không quá 8cm.

  Các loại miệng nối được áp dụng là Billroth I, II, quai Y
- Bước 5. Phẫu thuật viên quyết định đặt dẫn lưu hay không, vị trí đặt và lấy bệnh phẩm, đóng các lỗ trocar bằng chỉ phẫu thuật.

VI. THEO DÕI

- Theo dõi gây mê hồi sức, hồi tỉnh và chống đau.
- Nuôi dưỡng người bệnh bằng đường tĩnh mạch đến khi có dấu hiệu an toàn phẫu thuật và phục hồi tiêu hóa.
- Theo dõi các biến chứng phẫu thuật: Chảy máu trong, rò bục, nhiễm trùng sau mổ, tắc ruột sớm.
- Theo dõi kết quả giải phẫu bệnh của bệnh phẩm phẫu thuật.

VII. XỬ TRÍ TAI BIẾN

- Tổn thương các mạch máu trong mổ: Cầm máu.
- Tổn thương đại tràng: xử lý theo tổn thương.
- Viêm phổi: điều trị kháng sinh, chăm sóc toàn thân và hô hấp.
- Suy hô hấp: hỗ trợ hô hấp và đặt lại nội khí quản. Xác định nguyên nhân.
- Hội chứng chảy máu cấp: hồi sức và xác định nguyên nhân chảy máu nếu mức độ nặng và tiếp diễn cần mổ câm máu giải quyết nguyên nhân.
- Hội chứng nhiễm trùng do bục miệng nối hay rò mỏm tá tràng: Xác định nguyên nhân, kháng sinh chống nhiễm trùng, mổ điều trị biến chứng bục hoặc áp dụng thủ thuật dẫn lưu.
- Tắc ruột sớm sau mổ: Đặt thông mũi dạ dày hút dịch, theo dõi và hồi sức toàn diện cho người bệnh, xác định nguyên nhân và điều trị bảo tồn hoặc can thiệp.

108. PHẪU THUẬT CẮT TOÀN BỘ DẠ DÀY NỘI SOI

PGS.TS. Đỗ Trường Sơn

I. ĐẠI CƯƠNG

Phẫu thuật nội soi cắt toàn bộ dạ dày được chỉ định cho các bệnh dạ dày ác tính thường kèm kèm theo nạo vét hạch bạch huyết. Phẫu thuật làm nội soi hoàn toàn hoặc nội soi hỗ trợ gọi chung là phẫu thuật nội soi. Đặc điểm chính là cắt toàn bộ dạ dày từ tâm vị đến hết môn vị và đạt hoàn toàn tiêu chuẩn triệt căn ung thư, các mạch máu được cắt bỏ sát gốc kèm theo vét hạch.

II. CHỈ ĐỊNH

- Ung thư vùng tâm vị dạ dày không thể cắt bỏ được thực quản hay tạo hình cách khác.
- Ung thư thân vị, thân vị, bờ cong nhỏ lan lên cao.
- Ung thư thể thâm nhiễm toàn bộ dạ dày.
- Các u được chỉ định không nên quá lớn trên 4cm.
- Giai đoạn của khối u (T) nhỏ hơn T4a.

III. CHỐNG CHỈ ĐỊNH

- Không đủ điều kiện gây mê hồi sức (GMHS) để mổ nội soi.
- Khối u quá lớn trên 5cm, giai đoạn T4b.

IV. CHUẨN BỊ

1. Người thực hiện kỹ thuật: Phẫu thuật viên chuyên khoa ngoại tiêu hóa từ cấp I trở lên. Bác sĩ GMHS có kinh nghiệm. Điều dưỡng kỹ thuật viên dụng cụ phẫu thuật nội soi.
2. Phương tiện:

- Bộ trang bị dụng cụ phẫu thuật mổ nội soi ổ bụng, máy mổ nội soi đồng bộ.
- Máy cắt nối ống tiêu hóa các loại.
- Chỉ khâu các loại dùng cho phẫu thuật ổ bụng và ống tiêu hóa.
- Dao mổ phẫu tích siêu âm nội soi hay dao hàn mạch, dao hàn cắt tự động.
- Vật tư trang thiết bị khác của phòng mổ và chuyên ngành gây mê hồi sức, chống đau.

3. Người bệnh: Người bệnh được khám toàn diện, chẩn đoán bệnh toàn diện trước mổ.

- Nhịn ăn uống hoàn toàn, vệ sinh toàn thân.
- Được thông báo giải thích cho người bệnh và hoặc cho gia đình.
- Hồ sơ bệnh án thể hiện đầy đủ chẩn đoán hội chẩn khoa, các cam đoan mổ, chỉ định mổ cắt dạ dày.

4. Hồ sơ bệnh án: Hoàn thành các thủ tục hành chính theo quy định: bệnh án chi tiết, biên bản hội chẩn, biên bản khám trước khi gây mê, giấy cam đoan đồng ý phẫu thuật.

V. CÁC BƯỚC TIẾN HÀNH

1. Kiểm tra hồ sơ: Kiểm tra hồ sơ tại phòng mổ

Đủ phim chụp, xét nghiệm, đủ thủ tục đối chiếu đúng người bệnh

2. Kiểm tra người bệnh: đủ các mục chuẩn bị nêu trên.

3. Thực hiện ky thuật:

3.1. Vô cảm: Mê nội khí quản.

3.2. Tư thế người bệnh: Nằm ngửa dạng hai chân, màn hình đặt phía trên vai phải người bệnh. Bàn dụng cụ đặt phía chân người bệnh cùng điều dưỡng dụng cụ. Phẫu thuật viên đứng giữa, phụ mổ đứng hai bên.

3.3. Kỹ thuật:

- Bước 1: Đặt trocar và các dụng cụ.

Đặt từ 4-6 trocar vùng trên rốn hướng đến dạ dày, nhận định thương tổn và chẩn đoán trong mổ, quyết định thực hiện cắt dạ dày.

- Bước 2: Phẫu tích các mạch máu và cấu trúc giải phẫu của dạ dày.

Giải phóng tá tràng để cắt đóng mỏm tá tràng bằng máy cắt nối tự động hoặc khâu tay. Cầm máu và cắt các cuống mạch vị phải vị trái, mạch vị mạc nối bờ cong lớn bờ cong nhỏ sát gốc để nạo vét hạch phối hợp.

Cắt các mạch vị tỳ, phẫu tích vùng tâm phình vị, thực quản bụng và cột trụ hoành hai bên lộ rõ từng thành phần.

Cắt thần kinh X trước và X sau tại lỗ hoành.

- Bước 3: Cắt thực quản bụng khỏi tâm vị dạ dày bằng máy cắt nối tự động hoặc bằng tay hỗ trợ.
- Bước 4: Làm miệng nối thực quản bụng với quai hỗng tràng hình chữ Y.

Miệng nối được làm hoàn toàn trong ổ bụng bằng dụng cụ cắt nối nội soi

hay đưa ra ngoài ổ bụng làm miệng nối bằng tay. Đường mở nhỏ lấy bệnh phẩm và làm miệng nối không quá 8cm.

Lưu ý có một số miệng nối loại khác có thể thay thế quai Y .

- Bước 5: Phẫu thuật viên quyết định đặt dẫn lưu hay không, vị trí đặt và lấy bệnh phẩm, đóng các lỗ trocar bằng chỉ phẫu thuật.

VI. THEO DÕI

- Theo dõi gây mê hồi sức, hồi tỉnh và chống đau.
- Nuôi dưỡng người bệnh bằng đường tĩnh mạch đến khi có dấu hiệu an toàn phẫu thuật và phục hồi tiêu hóa.
- Theo dõi các biến chứng phẫu thuật: Chảy máu trong, rò bục, nhiễm trùng sau mổ, tắc ruột sớm.
- Theo dõi kết quả giải phẫu bệnh của bệnh phẩm phẫu thuật.

VII. XỬ TRÍ TAI BIẾN

- Tổn thương các mạch máu trong mổ: Cầm máu.
- Tổn thương đại tràng: xử lý theo tổn thương.
- Viêm phổi: điều trị kháng sinh, chăm sóc toàn thân và hô hấp.
- Suy hô hấp: hỗ trợ hô hấp và đặt lại nội khí quản. Xác định nguyên nhân.
- Hội chứng chảy máu cấp: hồi sức và xác định nguyên nhân chảy máu nếu mức độ nặng và tiếp diễn cần mổ cầm máu giải quyết nguyên nhân.
- Hội chứng nhiễm trùng do bục miệng nối hay rò mỏm tá tràng: xác định nguyên nhân, kháng sinh chống nhiễm trùng, mổ điều trị biến chứng bục hoặc áp dụng thủ thuật dẫn lưu.
- Tắc ruột sớm sau mổ: Đặt thông mũi dạ dày hút dịch, theo dõi và hồi sức toàn diện cho người bệnh, xác định nguyên nhân và điều trị bảo tồn hoặc can thiệp.

109. PHẪU THUẬT CẮT TOÀN BỘ DẠ DÀY NỘI SOI VÀ CẮT LÁCH

PGS.TS Đỗ Trường Sơn

I. ĐẠI CƯƠNG

- Phẫu thuật nội soi cắt toàn bộ dạ dày được chỉ định cho các bệnh dạ dày ác tính thường kèm theo nạo vét hạch bạch huyết. Phẫu thuật làm nội soi hoàn toàn hoặc nội soi hỗ trợ gọi chung là phẫu thuật nội soi. Đặc điểm chính là cắt toàn bộ dạ dày từ tâm vị đến hết môn vị và đạt hoàn toàn tiêu chuẩn triệt căn ung thư, các mạch máu được cắt bỏ sát gốc kèm theo vét hạch.
- Trong một số trường hợp có chỉ định phẫu thuật mở rộng là cắt lách kèm theo cắt dạ dày toàn bộ, kỹ thuật có thể tiến hành đồng thời liền khối hoặc cắt lách mở rộng tiếp theo cắt dạ dày.

II. CHỈ ĐỊNH

- Ung thư vùng tâm vị dạ dày không thể cắt bỏ được thực quản hay tạo hình cách khác Ung thư thân vị, thân vị, bờ cong nhỏ lan lên cao.
- Ung thư thể thâm nhiễm toàn bộ dạ dày.
- Các u được chỉ định không nên quá lớn trên 4cm.
- Giai đoạn của khối u (T) nhỏ hơn T4a.
- Chỉ định cắt lách do có thương tổn ung thư liên quan đến lách, xâm lấn thể hiện trên đại thể hoặc vi thể. Do sang chấn chảy máu tại lách.

III. CHỐNG CHỈ ĐỊNH

- Không đủ điều kiện gây mê hồi sức (GMHS) để mổ nội soi.
- Khối u quá lớn trên 5cm, giai đoạn T4b.

IV. CHUẨN BỊ

1. Người thực hiện kỹ thuật: Phẫu thuật viên chuyên khoa ngoại tiêu hóa từ cấp I trở lên. Bác sĩ GMHS có kinh nghiệm. Điều dưỡng kỹ thuật viên dụng cụ phẫu thuật nội soi.
2. Phương tiện:

- Bộ trang bị dụng cụ phẫu thuật mổ nội soi ổ bụng máy mổ nội soi đồng bộ.
- Máy cắt nối ống tiêu hóa các loại.
- Chỉ khâu các loại dùng cho phẫu thuật ổ bụng và ống tiêu hóa.
- Dao mổ phẫu tích siêu âm nội soi hay dao hàn mạch, dao hàn cắt tự động.
- Vật tư trang thiết bị khác của phòng mổ và chuyên ngành gây mê hồi sức,

chống đau.

3. Người bệnh: Người bệnh được khám toàn diện, chẩn đoán bệnh toàn diện trước mổ.

- Nhịn ăn uống hoàn toàn, vệ sinh toàn thân
- Được thông báo giải thích cho người bệnh và hoặc cho gia đình
- Hồ sơ bệnh án thể hiện đầy đủ chẩn đoán hội chẩn khoa, các cam đoan mổ, chỉ định mổ cắt dạ dày.

4. Hồ sơ bệnh án: Hoàn thành các thủ tục hành chính theo quy định: bệnh án chi tiết, biên bản hội chẩn, biên bản khám trước khi gây mê, giấy cam đoan đồng ý phẫu thuật.

V. CÁC BƯỚC TIẾN HÀNH

1. Kiểm tra hồ sơ: Kiểm tra hồ sơ tại phòng mổ

Đủ phim chụp, xét nghiệm, đủ thủ tục đối chiếu đúng người bệnh

2. Kiểm tra người bệnh: đủ các mục chuẩn bị nêu trên.

3. Thực hiện ky thuật:

3.1. Vô cảm: Mê nội khí quản.

3.2. Tư thế người bệnh: Nằm ngửa dạng hai chân, màn hình đặt phía trên vai phải người bệnh. Bàn dụng cụ đặt phía chân người bệnh cùng điều dưỡng dụng cụ. Phẫu thuật viên đứng giữa, phụ mổ đứng hai bên.

3.3. Kỹ thuật:

- Bước 1: Đặt trocar và các dụng cụ.

  Đặt từ 4-6 trocar vùng trên rốn hướng đến dạ dày, nhận định thương tổn và chẩn đoán trong mổ, quyết định thực hiện cắt dạ dày.
- Bước 2: Phẫu tích các mạch máu và cấu trúc giải phẫu của dạ dày.

  Giải phóng tá tràng để cắt đóng mỏm tá tràng bằng máy cắt nối tự động hoặc khâu tay. Cầm máu và đóng cắt các cuống mạch vị phải vị trái, mạch vị mạc nối bờ cong lớn bờ cong nhỏ sát gốc để nạo vét hạch phối hợp. Cắt các mạch vị tỳ, phẫu tích vùng tâm phình vị, thực quản bụng và cột trụ hoành hai bên lộ rõ từng thành phần. Cắt thần kinh X trước và X sau tại lỗ hoành.
- Bước 3: Cắt thực quản bụng khỏi tâm vị dạ dày bằng máy cắt nối tự động hoặc bằng tay hỗ trợ.

Cắt lách nội soi: nghiêng bàn mổ sang phải và đầu cao, phẫu tích bộc lộ lách khỏi dây chằng lách đại tràng, dây chằng hoành lách, lách thận và cắt các mạch của lách gồm động mạch lách, tĩnh mạch lách tại vị trí dây chằng tụy lách tức là sát đuôi tụy, có thể cắt riêng từng nhánh chia hoặc cắt mạch chính. Cầm máu bằng clip và dao hàn mạch.

- Bước 4: Làm miệng nối thực quản bụng với quai hỗng tràng hình chữ Y.

Miệng nối được làm hoàn toàn trong ổ bụng bằng dụng cụ cắt nối nội soi hay đưa ra ngoài ổ bụng là miệng nối tay. Đường mở nhỏ lấy bệnh phẩm và làm miệng nối không quá 8cm.

Lưu ý có một số miệng nối loại khác có thể thay thế quai Y.

- Bước 5: Phẫu thuật viên quyết định đặt dẫn lưu hay không, vị trí dặt và lấy khối bệnh phẩm, đóng các lỗ trocar bằng chỉ phẫu thuật.

VI. THEO DÕI

- Theo dõi gây mê hồi sức, hồi tỉnh và chống đau.
- Nuôi dưỡng người bệnh bằng đường tĩnh mạch đến khi có dấu hiệu an toàn phẫu thuật và phục hồi tiêu hóa.
- Theo dõi các biến chứng phẫu thuật: Chảy máu trong, rò bục, nhiễm trùng sau mổ, tắc ruột sớm.
- Theo dõi kết quả giải phẫu bệnh của bệnh phẩm phẫu thuật.

VII. XỬ TRÍ TAI BIẾN

- Tổn thương các mạch máu trong mổ: Cầm máu.
- Tổn thương đại tràng: xử lý theo tổn thương.
- Viêm phổi: điều trị kháng sinh, chăm sóc toàn thân và hô hấp
- Suy hô hấp: hỗ trợ hô hấp và đặt lại nội khí quản. Xác định nguyên nhân.
- Hội chứng chảy máu cấp: hồi sức và xác định nguyên nhân chảy máu nếu mức độ nặng và tiếp diễn cần mổ câm máu giải quyết nguyên nhân.
- Hội chứng nhiễm trùng do bục miệng nối hay rò mỏm tá tràng:
- Xác định nguyên nhân, kháng sinh chống nhiễm trùng, mổ điều trị biến chứng bục hoặc áp dụng thủ thuật dẫn lưu.
- Tắc ruột sớm sau mổ: Đặt thông mũi dạ dày hút dịch, theo dõi và hồi sức toàn diện cho người bệnh, xác định nguyên nhân và điều trị bảo tồn hoặc can thiệp.

110. PHẪU THUẬT CẮT BÁN PHẦN DẠ DÀY NỘI SOI VÀ NẠO VÉT HẠCH D2

PGS.TS Đỗ Trường Sơn

I. ĐẠI CƯƠNG

Phẫu thuật nội soi cắt bán phần dạ dày được chỉ định cho các bệnh dạ dày ác tính kèm theo nạo vét hạch bạch huyết. Phẫu thuật làm nội soi hoàn toàn hoặc nội soi hỗ trợ gọi chung là phẫu thuật nội soi. Đặc điểm chính là cắt phần lớn phía thấp của dạ dày bảo tồn chức năng chứa đựng của dạ dày chỉ lấy đi phần hang vị và phần thân vị có nhiệm vụ chế tiết và nghiền nhỏ thức ăn nhưng phải đạt hoàn toàn tiêu chuẩn triệt căn ung thư, các mạch máu được cắt bỏ sát gốc kèm theo vét hạch.

II. CHỈ ĐỊNH

- Ung thư hang môn vị dạ dày.
- Ung thư bờ cong nhỏ dạ dày chưa vượt quá góc bờ cong nhỏ.
- Các ung thư khác vùng thấp của dạ dày.
- Hẹp môn vị, chảy máu dạ dày do các ung thư vùng thấp của dạ dày có đủ khả năng mổ nội soi.
- Các u được chỉ định không nên quá lớn trên 4cm.
- Giai đoạn của khối u (T) nhỏ hơn T4a.
- Chỉ định nạo vét hạch D2 áp dụng cho giai đoạn tiến triển hoặc sau giai đoạn sớm tuy nhiên chỉ định được quyết định do nhiều yếu tố liên quan đến người bệnh và điều kiện của bệnh viện. Có thể thay thế vét hạch D2 bằng vét hạch D1+anpha hay D1+ beta do PTV quyết định.

III. CHỐNG CHỈ ĐỊNH

- Không đủ điều kiện gây mê hồi sức để mổ nôi soi.
- Khối u quá lớn trên 5cm, giai đoạn T4b.
- Khối u vị trí lên cao trên góc Bờ cong nhỏ mà không có sinhh thiết trong mổ kiểm tra diện cắt dạ dày.

IV. CHUẨN BỊ

1. Người thực hiện kỹ thuật: Phẫu thuật viên chuyên khoa ngoại tiêu hóa từ

cấp I trở lên. Bác sĩ GMHS có kinh nghiệm. Điều dưỡng kỹ thuật viên dụng cụ phẫu thuật nội soi.

2. Phương tiện:

- Bộ trang bị dụng cụ phẫu thuật mổ nội soi ổ bụng máy mổ nội soi đồng bộ.
- Máy cắt nối ông tiêu hóa các loại.
- Chỉ khâu các loại dùng cho phẫu thuật ổ bụng và ống tiêu hóa.
- Dao mổ phẫu tích siêu âm nội soi hay dao hàn mạch, dao hàn cắt tự động.
- Vật tư trang thiết bị khác của phòng mổ và chuyên ngành gây mê hồi sức, chống đau.

3. Người bệnh: Người bệnh được khám toàn diện, chẩn đoán bệnh toàn diện trươc mổ.

- Nhịn ăn uống hoàn toàn, vệ sinh toàn thân
- Được thông báo giải thích cho người bệnh và hoặc cho gia đình
- Hồ sơ bệnh án thể hiện đầy đủ chẩn đóan hội chẩn khoa, các cam đoan mổ, chỉ định mổ cắt dạ dày.

4. Hồ sơ bệnh án: Hoàn thành các thủ tục hành chính theo quy định: bệnh án chi tiết, biên bản hội chẩn, biên bản khám trước khi gây mê, giấy cam đoan đồng ý phẫu thuật.

V. CÁC BƯỚC TIẾN HÀNH

1.Kiểm tra hồ sơ: Kiểm tra hồ sơ tại phòng mổ

Đủ phim chụp, xét nghiệm, đủ thủ tục đối chiếu đúng người bệnh

2. Kiểm tra người bệnh: đủ các mục chuẩn bị nêu trên.

3. Thực hiện ky thuật:

3.1. Vô cảm: Mê nội khí quản.

3.2. Tư thế người bệnh: Nằm ngửa dạng hai chân, màn hình đặt phía trên vai phải người bệnh. Bàn dụng cụ đặt phía chân người bệnh cùng điều dưỡng dụng cụ. Phẫu thuật viên đứng giữa, phụ mổ đứng hai bên.

3.3.Kỹ thuật:

- Bước 1 Đặt trocar và các dụng cụ:

  Đặt từ 4-6 trocar vùng trên rốn hướng đến dạ dày, nhận định thương tổn và chẩn đoán trong mổ, quyết định thưc hiện cắt dạ dày.

- Bước 2: Phẫu tích phần thấp của dạ dày:

  Giải phóng tá tràng để cắt đóng mỏm tá tràng bằng máy cắt nối tự động hoặc khâu tay. Cầm máu và đóng cắt các cuống mạch vị phải vị trái, mạch vị mạc nối bờ cong lớn bờ cong nhỏ sát gốc để nạo vét hạch phối hợp. Nạo vét các hạch theo các nhóm giải phẫu quy định. Mỗi nhóm hạch phải ghi dấu vị trí nếu lấy khỏi ổ bụng lúc mổ. Nhóm hạch nào lấy liền khối với dạ dày phải phẫu tích sau mổ để ghi số. Danh mục các nhóm hạch của dạ dày được vét D2 trong cắt bán phần thấp: 1,3,4sb,4d,5,6,7,8a,9,11p,12a,14v.

  Có thể thay thế vét hạch D2 bằng vét hạch D1+anpha hay D1+ beta do PTV quyết định trong đó D1+anpha thêm 7; D1+beta thêm 7,8a,9.
- Bước 3: Cắt dạ dày tại mức 4/5 bằng máy cắt nối tự động hoặc bằng tay hỗ trợ.
- Bước 4: Làm miệng nối mỏm dạ dày với quai hỗng tràng đầu tiên:

  Miệng nối được làm hoàn toàn trong ổ bụng bằng dụng cụ cắt nối nội soi hay đưa ra ngoài ổ bụng là miệng nối tay. Đường mổ nhỏ lấy bệnh phẩm và làm miệng nối không quá 8cm.

  Các loại miệng nối được áp dụng là Billroth I, II, quai Y
- Bước 5: Phẫu thuật viên quyết định đặt dẫn lưu hay không, vị trí dặt và lấy bệnh phẩm, đóng các lỗ trocar bằng chỉ phẫu thuật.

VI. THEO DÕI

- Theo dõi gây mê hồi sức, hồi tỉnh và chống đau.
- Nuôi dưỡng người bệnh bằng đường tĩnh mạch đến khi có dấu hiệu an toàn phẫu thuật và phục hồi tiêu hóa.
- Theo dõi các biến chứng phẫu thuật: Chảy máu trong, rò bục, nhiễm trùng sau mổ, tắc ruột sớm.
- Theo dõi kết quả giải phẫu bệnh của bệnh phẩm phẫu thuật.

VII. XỬ TRÍ TAI BIẾN

- Tổn thương các mạch máu trong mổ: Cầm máu.
- Tổn thương đại tràng: xử lý theo tổn thương.
- Viêm phổi: điều trị kháng sinh, chăm sóc toàn thân và hô hấp
- Suy hô hấp: hỗ trợ hô hấp và đặt lại nội khí quản. Xác định nguyên nhân.

- Hội chứng chảy máu cấp: hồi sức và xác định nguyên nhân chảy máu nếu mức độ nặng và tiếp diễn cần mổ cầm máu giải quyết nguyên nhân.
- Hội chứng nhiễm trùng do bục miệng nối hay rò mỏm tá tràng:
- Xác định nguyên nhân, kháng sinh chống nhiễm trùng, mổ điều trị biến chứng bục hoặc áp dụng thủ thuật dẫn lưu.
- Tắc ruột sớm sau mổ: Đặt thông mũi dạ dày hút dịch, theo dõi và hồi sức toàn diện cho người bệnh, xác định nguyên nhân và điều trị bảo tồn hoặc can thiệp.

111. PHẪU THUẬT CẮT TOÀN BỘ DẠ DÀY NỘI SOI VÀ VÉT HẠCH

PGS.TS Đỗ Trường Sơn

I. ĐẠI CƯƠNG

- Phẫu thuật nội soi cắt toàn bộ dạ dày được chỉ định cho các bệnh dạ dày ác tính thường kèm kèm theo nạo vét hạch bạch huyết. Phẫu thuật làm nội soi hoàn toàn hoặc nội soi hỗ trợ gọi chung là phẫu thuật nội soi. Đặc điểm chính là cắt toàn bộ dạ dày từ tâm vị đến hết môn vị và đạt hoàn toàn tiêu chuẩn triệt căn ung thư, các mạch máu được cắt bỏ sát gốc kèm theo vét hạch.
- Phẫu thuật cắt dạ dày được nghiên cứu toàn diện trong đó có vấn đề nạo hạch các mức độ để đảm bảo tác dụng khả thi an toàn về ung thư học và an toàn ngoại khoa, các mức độ nạo vét hạch tùy theo chỉ định đến D2.

II. CHỈ ĐỊNH

- Ung thư vùng tâm vị dạ dày không thể cắt bỏ được thực quản hay tạo hình cách khác.
- Ung thư thân vị, thân vị, bờ cong nhỏ lan lên cao.
- Ung thư thể thâm nhiễm toàn bộ dạ dày.
- Các u được chỉ định không nên quá lớn trên 4cm.
- Giai đoạn của khối u (T) nhỏ hơn T4a.
- Chỉ định nạo vét hạch D2 áp dụng cho giai đoạn tiến triển hoặc sau giai đoạn sớm tuy nhiên chỉ định được quyết định do nhiều yếu tố liên quan đến người bệnh và điều kiện của bệnh viện. Có thể thay thế vét hạch D2 bằng vét hạch D1+anpha hay D1+ beta do phẫu thuật viên quyết định.

III. CHỐNG CHỈ ĐỊNH

- Không đủ điều kiện gây mê hồi sức (GMHS) để mổ nội soi.
- Khối u quá lớn trên 5cm, giai đoạn T4b.
- Không đủ điều kiện về gây mê hồi sức.

IV. CHUẨN BỊ

1. Người thực hiện kỹ thuật: Phẫu thuật viên (PTV) chuyên khoa ngoại tiêu hóa từ cấp I trở lên. Bác sĩ GMHS có kinh nghiệm. Điều dưỡng kỹ thuật viên dụng cụ phẫu thuật nội soi.

2. Phương tiện:

- Bộ trang bị dụng cụ phẫu thuật mổ nội soi ổ bụng máy mổ nội soi đồng bộ.
- Máy cắt nối ống tiêu hóa các loại.
- Chỉ khâu các loại dùng cho phẫu thuật ổ bụng và ống tiêu hóa.
- Dao mổ phẫu tích siêu âm nội soi hay dao hàn mạch, dao hàn cắt tự động.
- Vật tư trang thiết bị khác của phòng mổ và chuyên ngành gây mê hồi sức, chống đau.

3. Người bệnh: Người bệnh được khám toàn diện, chẩn đoán bệnh toàn diện trước mổ.

- Nhịn ăn uống hoàn toàn, vệ sinh toàn thân.
- Được thông báo giải thích cho người bệnh và hoặc cho gia đình.
- Hồ sơ bệnh án thể hiện đầy đủ chẩn đoán hội chẩn khoa, các cam đoan mổ, chỉ định mổ cắt dạ dày.

4. Hồ sơ bệnh án: Hoàn thành các thủ tục hành chính theo quy định: bệnh án chi tiết, biên bản hội chẩn, biên bản khám trước khi gây mê, giấy cam đoan đồng ý phẫu thuật.

V. CÁC BƯỚC TIẾN HÀNH

1. Kiểm tra hồ sơ: Kiểm tra hồ sơ tại phòng mổ

Đủ phim chụp, xét nghiệm, đủ thủ tục đối chiếu đúng người bệnh

2. Kiểm tra người bệnh: đủ các mục chuẩn bị nêu trên.

3. Thực hiện kỹ thuật:

3.1. Vô cảm: Mê nội khí quản.

3.2. Tư thế người bệnh: Nằm ngửa dạng hai chân, màn hình đặt phía trên vai phải người bệnh. Bàn dụng cụ đặt phía chân người bệnh cùng điều dưỡng dụng cụ. Phẫu thuật viên đứng giữa, phụ mổ đứng hai bên.

3.3. Kỹ thuật:

- Bước 1: Đặt trocar và các dụng cụ.

  Đặt từ 4-6 trocar vùng trên rốn hướng đến dạ dày, nhận định thương tổn và chẩn đoán trong mổ, quyết định thực hiện cắt dạ dày.

- Bước 2: Phẫu tích các mạch máu và cấu trúc giải phẫu của dạ dày.

  Giải phóng tá tràng để cắt đóng mỏm tá tràng bằng máy cắt nối tự động

hoặc khâu tay qua lỗ mở nhỏ trên thành bụng thường là 5cm.

Cầm máu và đóng cắt các cuống mạch vị phải vị trái, mạch vị mạc nối bờ cong lớn bờ cong nhỏ sát gốc để nạo vét hạch phối hợp. Nạo vét các hạch theo các nhóm giải phẫu quy định. Mỗi nhóm hạch phải ghi dấu vị trí nếu lấy khỏi ổ bụng lúc mổ. Nhóm hạch nào lấy liền khối với dạ dày phải phẫu tích sau mổ để ghi số. Danh mục các nhóm hạch của dạ dày được vét D2: 1,2,3,4, 5,6,7,8a, 9,10,11, 12a, 14v. Có thể thay thế vét hạch D2 bằng vét hạch D1+anpha hay D1+ beta do PTV quyết định gồm có D1+anpha thêm 7; D1+beta thêm 7,8a,9.

Cắt các mạch vị tỳ, phẫu tích vùng tâm phình vị, thực quản bụng và cột trụ hoành hai bên lộ rõ từng thành phần.

Cắt thần kinh X trước và X sau tại lỗ hoành.

- Bước 3: Cắt thực quản bụng khỏi tâm vị dạ dày bằng máy cắt nối tự động hoặc bằng tay hỗ trợ.
- Bước 4: Làm miệng nối thực quản bụng với quai hỗng tràng hình chữ Y. Miệng nối được làm hoàn toàn trong ổ bụng bằng dụng cụ cắt nối nội soi hay đưa ra ngoài ổ bụng là miệng nối tay. Đường mở nhỏ lấy bệnh phẩm và làm miệng nối không quá 8cm.
- Bước 5: Phẫu thuật viên quyết định đặt dẫn lưu hay không, vị trí đặt và lấy khối bệnh phẩm, đóng các lỗ trocar bằng chỉ phẫu thuật.

VI. THEO DÕI

- Theo dõi gây mê hồi sức, hồi tỉnh và chống đau.
- Nuôi dưỡng người bệnh bằng đường tĩnh mạch đến khi có dấu hiệu an toàn phẫu thuật và phục hồi tiêu hóa.
- Theo dõi các biến chứng phẫu thuật: Chảy máu trong, rò bục, nhiễm trùng sau mổ, tắc ruột sớm.
- Theo dõi kết quả giải phẫu bệnh của bệnh phẩm phẫu thuật.

VII. XỬ TRÍ TAI BIẾN

- Tổn thương các mạch máu trong mổ: Cầm máu.
- Tổn thương đại tràng: xử lý theo tổn thương.
- Viêm phổi: điều trị kháng sinh, chăm sóc toàn thân và hô hấp
- Suy hô hấp: hỗ trợ hô hấp và đặt lại nội khí quản. Xác định nguyên nhân.

- Hội chứng chảy máu cấp: hồi sức và xác định nguyên nhân chảy máu nếu mức độ nặng và tiếp diễn cần mổ câm máu giải quyết nguyên nhân.
- Hội chứng nhiễm trùng do bục miệng nối hay rò mỏm tá tràng:
- Xác định nguyên nhân, kháng sinh chống nhiễm trùng, mổ điều trị biến chứng bục hoặc áp dụng thủ thuật dẫn lưu.
- Tắc ruột sớm sau mổ: Đặt thông mũi dạ dày hút dịch, theo dõi và hồi sức toàn diện cho người bệnh, xác định nguyên nhân và điều trị bảo tồn hoặc can thiệp.

112. PHẪU THUẬT CẮT TOÀN BỘ DẠ DÀY NỘI SOI VÀ CẮT LÁCH VÀ VÉT HẠCH D2

PGS.TS Đỗ Trường Sơn

I. ĐẠI CƯƠNG

- Phẫu thuật nội soi cắt toàn bộ dạ dày được chỉ định cho các bệnh dạ dày ác tính thường kèm kèm theo nạo vét hạch bạch huyết. Phẫu thuật làm nội soi hoàn toàn hoặc nội soi hỗ trợ gọi chung là phẫu thuật nội soi. Đặc điểm chính là cắt toàn bộ dạ dày từ tâm vị đến hết môn vị và đạt hoàn toàn tiêu chuẩn triệt căn ung thư, các mạch máu được cắt bỏ sát gốc kèm theo vét hạch.
- Trong một số trường hợp có chỉ định phẫu thuật mở rộng là cắt lách kèm theo cắt dạ dày toàn bộ, kỹ thuật có thể tiến hành đồng thời liền khối hoặc cắt lách mở rộng tiếp theo cắt dạ dày.

II. CHỈ ĐỊNH

- Ung thư vùng tâm vị dạ dày không thể cắt bỏ được thực quản hay tạo hình cách khác. Ung thư thân vị, thân vị, bờ cong nhỏ lan lên cao.
- Ung thư thể thâm nhiễm toàn bộ dạ dày.
- Các u được chỉ định không nên quá lớn trên 4cm.
- Giai đoạn của khối u (T) nhỏ hơn T4a.
- Chỉ định cắt lách do có thương tổn ung thư liên quan đến lách, xâm lấn thể hiện trên đại thể hoặc vi thể. Do sang chấn chảy máu tại lách.
- Chỉ định nạo vét hạch D2 áp dụng cho giai đoạn tiến triển hoặc sau giai đoạn sớm tuy nhiên chỉ định được quyết định do nhiều yếu tố liên quan đến người bệnh và điều kiện của bệnh viện. Có thể thay thế vét hạch D2 bằng vét hạch D1+anpha hay D1+ beta do phẫu thuật viên quyết định.

III. CHỐNG CHỈ ĐỊNH

- Không đủ điều kiện gây mê hồi sức (GMHS) để mổ nội soi.
- Khối u quá lớn trên 5cm, giai đoạn T4b.
- Không đủ điều kiện về gây mê hồi sức.

IV. CHUẨN BỊ

1. Người thực hiện kỹ thuật: Phẫu thuật viên (PTV) chuyên khoa ngoại tiêu hóa từ cấp I trở lên. Bác sĩ GMHS có kinh nghiệm. Điều dưỡng kỹ thuật viên dụng

cụ phẫu thuật nội soi.

2. Phương tiện:

- Bộ trang bị dụng cụ phẫu thuật mổ nội soi ổ bụng máy mổ nội soi đồng bộ.
- Máy cắt nối ống tiêu hóa các loại.
- Chỉ khâu các loại dùng cho phẫu thuật ổ bụng và ống tiêu hóa.
- Dao mổ phẫu tích siêu âm nội soi hay dao hàn mạch, dao hàn cắt tự động.
- Vật tư trang thiết bị khác của phòng mổ và chuyên ngành gây mê hồi sức, chống đau.

3. Người bệnh: Người bệnh được khám toàn diện, chẩn đoán bệnh toàn diện trước mổ.

- Nhịn ăn uống hoàn toàn, vệ sinh toàn thân.
- Được thông báo giải thích cho người bệnh và hoặc cho gia đình.
- Hồ sơ bệnh án thể hiện đầy đủ chẩn đóan hội chẩn khoa, các cam đoan mổ, chỉ định mổ cắt dạ dày.

4. Hồ sơ bệnh án: Hoàn thành các thủ tục hành chính theo quy định: bệnh án chi tiết, biên bản hội chẩn, biên bản khám trước khi gây mê, giấy cam đoan đồng ý phẫu thuật.

V. CÁC BƯỚC TIẾN HÀNH

1.Kiểm tra hồ sơ: Kiểm tra hồ sơ tại phòng mổ

Đủ phim chụp, xét nghiệm, đủ thủ tục đối chiếu đúng người bệnh.

2. Kiểm tra người bệnh: đủ các mục chuẩn bị nêu trên.

3. Thực hiện kỹ thuật:

3.1. Vô cảm: Mê nội khí quản.

3.2. Tư thế người bệnh: Nằm ngửa dạng hai chân, màn hình đặt phía trên vai phải người bệnh. Bàn dụng cụ đặt phía chân người bệnh cùng điều dưỡng dụng cụ. Phẫu thuật viên đứng giữa, phụ mổ đứng hai bên.

3.3. Kỹ thuật:

- Bước 1: Đặt trocar và các dụng cụ.

  Đặt từ 4-6 trocar vùng trên rốn hướng đến dạ dày, nhận định thương tổn và chẩn đoán trong mổ, quyết định thực hiện cắt dạ dày.

- Bước 2: Phẫu tích các mạch máu và cấu trúc giải phẫu của dạ dày.

- Giải phóng tá tràng để cắt đóng mỏm tá tràng bằng máy cắt nối tự động hoặc khâu tay. Cầm máu và đóng cắt các cuống mạch vị phải vị trái, mạch vị mạc nối bờ cong lớn bờ cong nhỏ sát gốc để nạo vét hạch phối hợp. Nạo vét các hạch theo các nhóm giải phẫu quy định. Mỗi nhóm hạch phải ghi dấu vị trí nếu lấy khỏi ổ bụng lúc mổ. Nhóm hạch nào lấy liền khối với dạ dày phải phẫu tích sau mổ để ghi số. Danh mục các nhóm hạch của dạ dày được vét D2:1,2,3,4, 5,6,7,8a, 9,10,11, 12a, 14v.
- Có thể thay thế vét hạch D2 bằng vét hạch D1+anpha hay D1+ beta do PTV quyết định.
- Cắt các mạch vị tỳ, phẫu tích vùng tâm phình vị, thực quản bụng và cột trụ hoành hai bên lộ rõ từng thành phần.
- Cắt thần kinh X trước và X sau tại lỗ hoành.

- Bước 3: Cắt thực quản bụng khỏi tâm vị dạ dày bằng máy cắt nối tự động hoặc bằng tay hỗ trợ.

  Cắt lách nội soi: nghiêng bàn mổ sang phải và đầu cao, phẫu tích bộc lộ lách khỏi dây chằng lách đại tràng, dây chằng hoành lách, lách thận và cắt các mạch của lách gồm động mạch lách, tĩnh mạch lách tại vị trí dây chằng tụy lách tức là sát đuôi tụy, có thể cắt riêng từng nhánh chia hoặc cắt mạch chính. Cầm máu bằng clip và dao hàn mạch.
- Bước 4: Làm miệng nối thực quản bụng với quai hỗng tràng hình chữ Y.

  Miệng nối được làm hoàn toàn trong ổ bụng bằng dụng cụ cắt nối nội soi hay đưa ra ngoài ổ bụng là miệng nối tay. Đường mở nhỏ lấy bệnh phẩm và làm miệng nối không quá 8cm.

  Lưu ý có một số miệng nối loại khác có thể thay thế quai Y .
- Bước 5: Phẫu thuật viên quyết định đặt dẫn lưu hay không, lấy khối bệnh phẩm, đóng các lỗ trocar bằng chỉ phẫu thuật.

VI. THEO DÕI

- Theo dõi gây mê hồi sức, hồi tỉnh và chống đau.
- Nuôi dưỡng người bệnh bằng đường tĩnh mạch đến khi có dấu hiệu an toàn phẫu thuật và phục hồi tiêu hóa.
- Theo dõi các biến chứng phẫu thuật: Chảy máu trong, rò bục, nhiễm trùng

sau mổ, tắc ruột sớm.

- Theo dõi kết quả giải phẫu bệnh của bệnh phẩm phẫu thuật.

VII. XỬ TRÍ TAI BIẾN

- Tổn thương các mạch máu trong mổ: Cầm máu.
- Tổn thương đại tràng: xử lý theo tổn thương.
- Viêm phổi: điều trị kháng sinh, chăm sóc toàn thân và hô hấp
- Suy hô hấp: hỗ trợ hô hấp và đặt lại nội khí quản. Xác định nguyên nhân.
- Hội chứng chảy máu cấp: hồi sức và xác định nguyên nhân chảy máu nếu mức độ nặng và tiếp diễn cần mổ cầm máu giải quyết nguyên nhân.
- Hội chứng nhiễm trùng do bục miệng nối hay rò mỏm tá tràng: Xác định nguyên nhân, kháng sinh chống nhiễm trùng, mổ điều trị biến chứng bục hoặc áp dụng thủ thuật dẫn lưu.
- Tắc ruột sớm sau mổ: Đặt thông mũi dạ dày hút dịch, theo dõi và hồi sức toàn diện cho người bệnh, xác định nguyên nhân và điều trị bảo tồn hoặc can thiệp.

113. PHẪU THUẬT CẮT 3/4 DẠ DÀY NỘI SOI

PGS.TS Đỗ Trường Sơn

I. ĐẠI CƯƠNG

Phẫu thuật nội soi cắt ¾ dạ dày được chỉ định cho các bệnh dạ dày ác tính kèm theo nạo vét hạch bạch huyết. Phẫu thuật làm nội soi hoàn toàn hoặc nội soi hỗ trợ gọi chung là phẫu thuật nội soi. Đặc điểm chính là cắt phần lớn phía thấp của dạ dày bảo tồn chức năng chứa đựng của dạ dày chỉ lấy đi phần hang vị và phần thân vị có nhiệm vụ chế tiết và nghiền nhỏ thức ăn nhưng phải đạt hoàn toàn tiêu chuẩn triệt căn ung thư, các mạch máu được cắt bỏ sát gốc kèm theo vét hạch.

II. CHỈ ĐỊNH

- Ung thư hang môn vị dạ dày.
- Ung thư bờ cong nhỏ dạ dày chưa vượt quá góc bờ cong nhỏ.
- Các ung thư khác vùng thấp của dạ dày.
- Hẹp môn vị, chảy máu dạ dày do các ung thư vùng thấp của dạ dày có đủ khả năng mổ nội soi.
- Các u được chỉ định không nên quá lớn trên 4cm.
- Giai đoạn của khối u (T) nhỏ hơn T4a.

III. CHỐNG CHỈ ĐỊNH

- Không đủ điều kiện gây mê hồi sức (GMHS) để mổ nội soi.
- Khối u quá lớn trên 5cm, giai đoạn T4b.
- Khối u vị trí lên cao trên góc Bờ cong nhỏ mà không có sinh thiết trong mổ kiểm tra diện cắt dạ dày.

IV. CHUẨN BỊ

1. Người thực hiện kỹ thuật: Phẫu thuật viên (PTV) chuyên khoa ngoại tiêu hóa từ cấp I trở lên. Bác sĩ GMHS có kinh nghiệm. Điều dưỡng kỹ thuật viên dụng cụ phẫu thuật nội soi.

2. Phương tiện:

- Bộ trang bị dụng cụ phẫu thuật mổ nội soi ổ bụng máy mổ nội soi đồng bộ.
- Máy cắt nối ống tiêu hóa các loại.
- Chỉ khâu các loại dùng cho phẫu thuật ổ bụng và ống tiêu hóa.

- Dao mổ phẫu tích siêu âm nội soi hay dao hàn mạch, dao hàn cắt tự động.
- Vật tư trang thiết bị khác của phòng mổ và chuyên ngành gây mê hồi sức, chống đau.

3. Người bệnh: Người bệnh được khám toàn diện, chẩn đoán bệnh toàn diện trước mổ.

- Nhịn ăn uống hoàn toàn, vệ sinh toàn thân.
- Được thông báo giải thích cho người bệnh và hoặc cho gia đình.
- Hồ sơ bệnh án thể hiện đầy đủ chẩn đoán hội chẩn khoa, các cam đoan mổ, chỉ định mổ cắt dạ dày.

4. Hồ sơ bệnh án: Hoàn thành các thủ tục hành chính theo quy định: bệnh án chi tiết, biên bản hội chẩn, biên bản khám trước khi gây mê, giấy cam đoan đồng ý phẫu thuật.

V. CÁC BƯỚC TIẾN HÀNH

1. Kiểm tra hồ sơ: Kiểm tra hồ sơ tại phòng mổ.

Đủ phim chụp, xét nghiệm, đủ thủ tục đối chiếu đúng người bệnh.

2. Kiểm tra người bệnh: đủ các mục chuẩn bị nêu trên.

3. Thực hiện ky thuật:

3.1. Vô cảm: Mê nội khí quản.

3.2. Tư thế người bệnh: Nằm ngửa dạng hai chân, màn hình đặt phía trên vai phải người bệnh. Bàn dụng cụ đặt phía chân người bệnh cùng điều dưỡng dụng cụ. Phẫu thuật viên đứng giữa, phụ mổ đứng hai bên.

3.3. Kỹ thuật:

- Bước 1: Đặt trocar và các dụng cụ.

  Đặt từ 4-6 trocar vùng trên rốn hướng đến dạ dày, nhận định thương tổn và chẩn đoán trong mổ, quyết định thực hiện cắt dạ dày.
- Bước 2: Phẫu tích phần thấp của dạ dày.

  Giải phóng tá tràng để cắt đóng mỏm tá tràng bằng máy cắt nối tự động hoặc khâu tay. Cầm máu và đóng cắt các cuống mạch vị phải vị trái, mạch vị mạc nối bờ cong lớn bờ cong nhỏ sát gốc để nạo vét hạch phối hợp.
- Bước 3: Cắt dạ dày tại mức ¾ bằng máy cắt nối tự động hoặc bằng tay hỗ trợ.

- Bước 4: Làm miệng nối mỏm dạ dày với quai hỗng tràng đầu tiên.

Miệng nối được làm hoàn toàn trong ổ bụng bằng dụng cụ cắt nối nội soi hay đưa ra ngoài ổ bụng là miệng nối tay. Đường mổ nhỏ lấy bệnh phẩm và làm miệng nối không quá 8cm.

Các loại miệng nối được áp dụng là Billroth I, II, quai Y.

- Bước 5: Phẫu thuật viên quyết định đặt dẫn lưu hay không, lấy bệnh phẩm, đóng các lỗ trocar bằng chỉ phẫu thuật.

VI. THEO DÕI

- Theo dõi gây mê hồi sức, hồi tỉnh và chống đau.
- Nuôi dưỡng người bệnh bằng đường tĩnh mạch đến khi có dấu hiệu an toàn phẫu thuật và phục hồi tiêu hóa.
- Theo dõi các biến chứng phẫu thuật: Chảy máu trong, rò bục, nhiễm trùng sau mổ, tắc ruột sớm.
- Theo dõi kết quả giải phẫu bệnh của bệnh phẩm phẫu thuật.

VII. XỬ TRÍ TAI BIẾN

- Tổn thương các mạch máu trong mổ: Cầm máu.
- Tổn thương đại tràng: xử lý theo tổn thương.
- Viêm phổi: điều trị kháng sinh, chăm sóc toàn thân và hô hấp.
- Suy hô hấp: hỗ trợ hô hấp và đặt lại nội khí quản. Xác định nguyên nhân.
- Hội chứng chảy máu cấp: hồi sức và xác định nguyên nhân chảy máu nếu mức độ nặng và tiếp diễn cần mổ câm máu giải quyết nguyên nhân.
- Hội chứng nhiễm trùng do bục miệng nối hay rò mỏm tá tràng: Xác định nguyên nhân, kháng sinh chống nhiễm trùng, mổ điều trị biến chứng bục hoặc áp dụng thủ thuật dẫn lưu.
- Tắc ruột sớm sau mổ: Đặt thông mũi dạ dày hút dịch, theo dõi và hồi sức toàn diện cho người bệnh, xác định nguyên nhân và điều trị bảo tồn hoặc can thiệp.

114. QUY TRÌNH PHẪU THUẬT NỘI SOI GỠ DÍNH RUỘT

TS. Dương Trọng Hiền

I. ĐẠI CƯƠNG

- Phần lớn các người bệnh trải qua phẫu thuật bụng đều có dính ruột sau mổ, trong số các người bệnh tắc ruột này thì nguyên nhân dính chiếm 65%-75%.
- Phẫu thuật nội soi điều trị tắc ruột được tin là làm giảm nguy cơ gây dính so với mổ mở trên thực nghiệm và lâm sàng.

II. CHỈ ĐỊNH

- Người bệnh được chẩn đoán tắc ruột sau mổ, có chỉ định phẫu thuật.
- Số lần phẫu thuật vì tắc ruột không quá 3 lần.

III. CHỐNG CHỈ ĐỊNH

- Người bệnh có chống chỉ định của bơm hơi ổ bụng: bệnh tim-phổi nặng, tăng áp lực nội sọ.
- Rối loạn đông máu nặng.
- Người bệnh tắc ruột sau mổ có dấu hiệu viêm phúc mạc…

IV. CHUẨN BỊ

1. Người thực hiện kỹ thuật:

- Phẫu thuật viên có kinh nghiệm trong phẫu thuật nội soi ổ bụng, đã được đào tạo để thực hiện phẫu thuật nội soi.
- Bác sĩ gây mê hồi sức: Có kinh nghiệm trong gây mê hồi sức phẫu thuật nội soi.
- Dụng cụ viên: Đã được đào tạo qua lớp kỹ thuật viên dụng cụ nội soi.

2. Phương tiện, dụng cụ:

- Hệ thống giàn máy phẫu thuật nội soi
- Các dụng cụ nội soi cơ bản.
- Hệ thống dao hàn mạch, máy cắt nối ống tiêu hóa nội soi.
- Hệ thống máy thở, cáp động mạch.
- Bàn mổ có thể thay đổi tư thế người bệnh trong mổ…

3. Người bệnh:

- Được thăm khám tỉ mỉ, phát hiện các bệnh lý phối hợp.
- Được giải thích về kế hoạch điều trị và đồng ý thực hiện phẫu thuật nội soi.

- Người bệnh được bồi phụ nước điện giải trước mổ, đặt Sonde dạ dày, Sonde tiểu.
- Được bác sĩ gây mê hồi sức khám trước mổ.

4. Hồ sơ bệnh án: Hoàn thành các thủ tục hành chính theo quy định: bệnh án chi tiết, biên bản hội chẩn, biên bản khám trước khi gây mê, giấy cam đoan đồng ý phẫu thuật.

V. CÁC BƯỚC TIẾN HÀNH

1. Kiểm tra hồ sơ: Đầy đủ theo quy định Bộ Y tế.
2. Kiểm tra người bệnh: Đúng người (tên, tuổi,…), đúng bệnh.
3. Thực hiện kỹ thuật:

3.1. Vô cảm: Người bệnh được gây mê nội khí quản.

3.2. Tư thế người bệnh, vị trí kíp mổ:

- Người bệnh nằm ngửa, với tư thế đầu cao hay thấp, nghiêng phải hay trái tuỳ theo yêu cầu khi mổ. Người bệnh cần được đặt ống thông đái, sonde dạ dày.
- Vị trí kíp mổ*:*

Tuỳ thuộc vào vị trí thăm dò và xử lý thương tổn. Thông thường phẫu thuật viên đứng khác bên đối với vị trí thăm dò hay xử lý thương tổn. Ví dụ để can thiệp tầng trên ổ bụng, phẫu thuật viên đứng giữa 2 chân người bệnh, để can thiệp tầng dưới ổ bụng, phẫu thuật viên đứng về phía đầu người bệnh. Người phụ cầm camera đứng cùng bên với phẫu thuật viên. Màn hình được để vuông góc với hướng nhìn của phẫu thuật viên.

3.3. Kỹ thuật:

- *Vị trí đặt trocar:*

Trocar đầu tiên được đặt là trocar 10 dành cho camera. Để vào được khoang bụng bằng nội soi cần lên kế hoạch và có hiểu biết rõ trong ổ bụng cũng như giải phẫu thành bụng để tránh biến chứng. Vị trí của các đường mổ trước, vị trí dẫn lưu, các mạch thành bụng, tiền sử viêm phúc mạc. Tất cả các yếu tố trên ảnh hưởng tới chọn vị trí đặt trocar đầu tiên. Khi vị trí quanh rốn có nghi ngờ thì vị trí 1/4 trên rốn bên trái thường được lựa chọn do phúc mạc ít bị dính và lách nằm sâu trong hố lách.

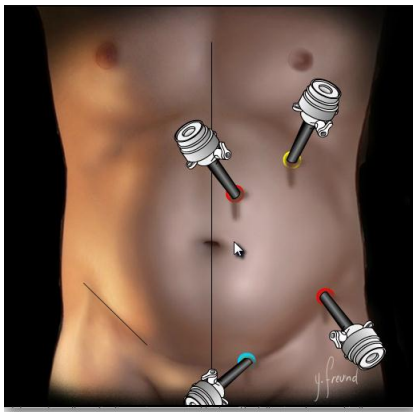

Hình 1: Vị trí đặt trocar

- Thường trocar này được đặt bằng kỹ thuật mở của Hasson với trocar đầu tù và nhìn trực tiếp vào ổ bụng qua lỗ mở qua thành bụng để đặt trocar.
- Đảm bảo đủ không gian để tiến hành phẫu thuật gỡ dính là một yếu tố quan trọng trong điều trị tắc ruột bằng phẫu thuật nội soi. Với áp lực bơm hơi lên tới 15mmHg và tốc độ bơm tới 2 lít, người bệnh đã giãn cơ tốt, ngủ sâu mà không đủ khoảng không để phẫu tích thì nguy cơ mổ mở cao. Bơm hơi ổ bụng thường không vượt quá 12mmHg, kết hợp với giãn cơ tốt, OTDD tốt để nhằm bộc lộ rộng rãi. Với camera thì hai loại ống kính 0^0 và 30^0 được khuyên sử dụng để có khoảng nhìn tốt. Kết hợp với nghiêng bàn phẫu thuật hợp lý để dồn ruột về một vị trí giúp làm tăng khoảng không làm việc. Người bệnh có thể nằm tư thế đầu dốc hoặc cao, có thể nghiêng bàn sang các bên để có khoảng không tốt nhất trong ổ bụng.

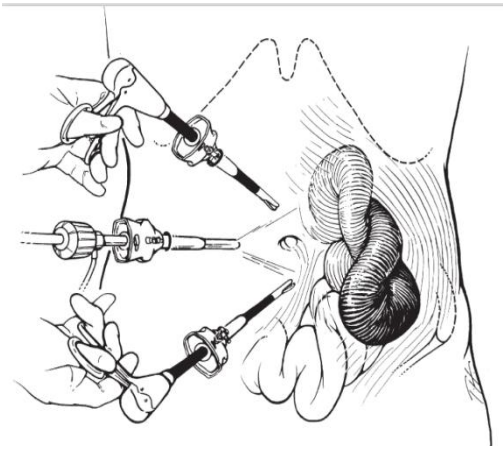

Hình 2: Phẫu tích gỡ dính theo khái niệm hình tam giác

Tiếp theo là bơm hơi và dùng ống kính camera để quan sát đánh giá ổ bụng và đặt các lỗ trocar tiếp theo. Thường trocar số hai lựa chọn cho tay phải của phẫu thuật viên và phẫu thuật viên đứng đối diện với khu vực bụng trướng nhất. Sau khi có được trocar thứ hai thì có thể dùng kéo để phẫu tích, đây là một dụng cụ rất tốt trong việc gỡ dính, khi ruột quá dính vào thành bụng có thể phẫu tích sâu vào thành bụng để hạn chế tổn thương thanh cơ của ruột. Một khi đã đặt được hai trocar thì có thể tiến hành gỡ dính các tạng khỏi thành bụng. Sau đó đặt trocar thứ ba theo nguyên lý tam giác, đây là lỗ trocar để dùng dụng cụ kẹp nâng ruột để thực hiện gỡ dính. Tuy nhiên số lượng trocar và vị trí phải dựa vào tình trạng bệnh lý trong ổ bụng và di chuyển camera giữa các trocar để có thể nhìn thấy rõ nhất.

Về nguyên tắc, số lượng, vị trí trocar tuỳ thuộc vào hình thể người bệnh , thương tổn.

- *Kỹ thuật xử trí tổn thương:*

Cách tốt nhất là xác định vị trí tắc bằng lần theo quai ruột và nhận ra ranh giới giữa quai phồng và quai xẹp. Đây là vị trí có nguyên nhân gây tắc. Nếu vị trí ranh giới không xác định rõ ngay từ đầu thì có thể lần ngược từ góc hồi manh tràng lên để tìm ranh giới này, và đôi khi có thể tìm thấy nguyên nhân là tắc do dây chằng hoặc do dính ruột. Khi thực hiện kẹp giữ các quai ruột chú ý tránh co kéo các quai ruột giãn hoặc cặp bằng các dụng cụ chấn thương dễ gây tổn thương ruột. Tuỳ theo khả năng thực hiện có thể cắt nối qua nội soi hay mở nhỏ đưa quai ruột tổn thương ra thành bụng để xử trí.

Khi nguyên nhân gây tắc ruột đã được xử lý, tiến hành kiểm tra quai ruột về tình trạng mạch, nhu động, tình trạng thanh mạc.

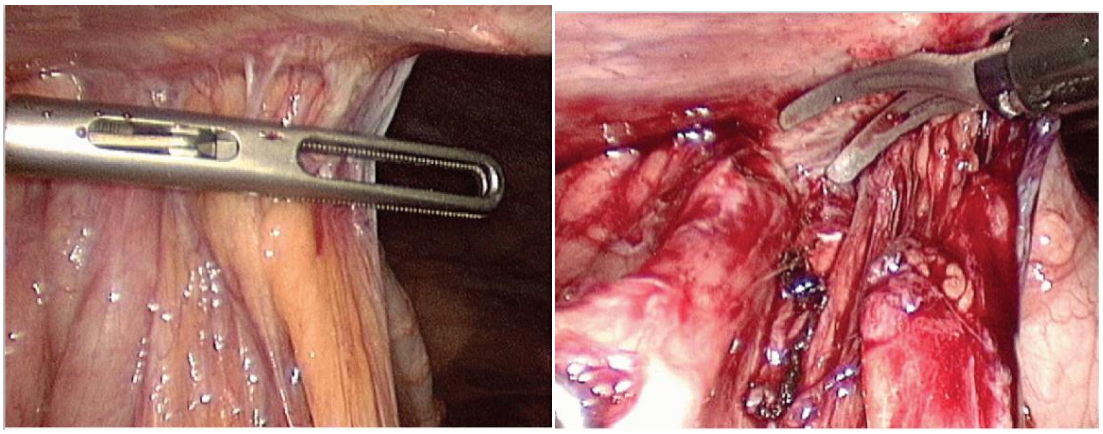

Hình 3: Cách phẫu tích dây chằng

VI. THEO DÕI

- Toàn trạng, dấu hiệu sinh tồn, tình trạng bụng, các dẫn lưu.
- Nuôi dưỡng tĩnh mạch đến khi người bệnh có trung tiện, bụng xẹp.
- Hướng dẫn người bệnh vận động sớm sau mổ.

VII. XỬ TRÍ TAI BIẾN

1. Tai biến:

- Chảy máu trong mổ: bộc lộ rõ nguyên nhân chảy máu và xử lý theo nguyên nhân.
- Tổn thương ruột non: khâu lại vị trí tổn thương hoặc cắt đoạn nếu tổn thương trên 1 đoạn dài.

2. Biến chứng:

- Chảy máu sau mổ: dựa vào dấu hiệu lâm sàng, dịch chảy qua dẫn lưu ổ bụng, xét nghiệm công thức máu.

  Điều trị nội khoa bằng bù dịch, bù máu…nếu tình trạng huyết động người bệnh ổn định.
- Rò tiêu hóa sau mổ: Mổ lại, khâu lỗ thủng hoặc đưa đầu ruột ra ngoài tùy thuộc tổn thương.
- Viêm phúc mạc sau mổ: Mổ lại để xử lý tổn thương.
- Tắc ruột sau mổ: Có thể do dính lại sau mổ. Theo dõi sát tình trạng người bệnh, điều trị nội khoa không đỡ thì cần mổ lại kiểm tra và xử lý nguyên nhân.

115. QUY TRÌNH PHẪU THUẬT NỘI SOI CẮT DÂY CHẰNG

TS. Dương Trọng Hiền

I. ĐẠI CƯƠNG

Tắc ruột sau mổ rất thường gặp trong cấp cứu ngoại khoa. Nguyên nhân chủ yếu gây ra tình trạng tắc ruột sau mổ thường là do dính gập góc các quai ruột với nhau hoặc do dây chằng chẹn ngang làm hẹp/ nghẹt quai ruột. Thực tế cho thấy trong nhiều trường hợp tắc ruột sau mổ do dây chằng, phẫu thuật viên chỉ cần cắt dây chằng để giải phóng quai ruột tắc. Trong những trường hợp này phẫu thuật nội soi có rất nhiều ưu thế: ít gây thương tổn, tính thẩm mỹ cao, sớm phục hồi chức năng lưu thông tiêu hóa, rút ngắn thời gian nằm viện…

II. CHỈ ĐỊNH

- Người bệnh được chẩn đoán tắc ruột sau mổ, có chỉ định phẫu thuật.
- Số lần phẫu thuật vì tắc ruột không quá 3 lần.

III. CHỐNG CHỈ ĐỊNH

- Người bệnh có chống chỉ định của bơm hơi ổ bụng: bệnh tim-phổi nặng, tăng áp lực nội sọ.
- Rối loạn đông máu nặng.
- Người bệnh tắc ruột sau mổ có dấu hiệu viêm phúc mạc…

IV. CHUẨN BỊ

1. Người thực hiện kỹ thuật:

- Phẫu thuật viên có kinh nghiệm trong phẫu thuật nội soi ổ bụng, đã được đào tạo để thực hiện phẫu thuật nội soi.
- Bác sĩ gây mê hồi sức: Có kinh nghiệm trong gây mê hồi sức phẫu thuật nội soi.
- Dụng cụ viên: Đã được đào tạo qua lớp kỹ thuật viên dụng cụ nội soi.

2. Phương tiện, dụng cụ:

Hệ thống giàn máy phẫu thuật nội soi;

Các dụng cụ nội soi cơ bản.

3. Người bệnh:

- Được thăm khám tỉ mỉ, phát hiện các bệnh lý phối hợp.
- Được giải thích về kế hoạch điều trị và đồng ý thực hiện phẫu thuật nội soi.

- Người bệnh được bồi phụ nước điện giải trước mổ, đặt xông dạ dày, xông tiểu.
- Được bác sĩ gây mê hồi sức khám trước mổ.

4. Hồ sơ bệnh án: Hoàn thành các thủ tục hành chính theo quy định: bệnh án chi tiết, biên bản hội chẩn, biên bản khám trước khi gây mê, giấy cam đoan đồng ý phẫu thuật.

V. CÁC BƯỚC TIẾN HÀNH

1. Kiểm tra hồ sơ: Đầy đủ theo quy định Bộ Y tế.
2. Kiểm tra người bệnh: Đúng người (tên, tuổi,…), đúng bệnh.
3. Thực hiện kỹ thuật:

3.1. Phương pháp vô cảm: Người bệnh được gây mê nội khí quản.

3.2. Tư thế người bệnh, vị trí kíp mổ:

- Người bệnh nằm ngửa, với tư thế đầu cao hay thấp, nghiêng phải hay trái tuỳ theo yêu cầu khi mổ. Người bệnh cần được đặt ống thông đái, sonde dạ dày.
- Vị trí kíp mổ*:*

Tuỳ thuộc vào vị trí thăm dò và xử lý thương tổn. Thông thường phẫu thuật viên đứng khác bên đối với vị trí thăm dò hay xử lý thương tổn. Ví dụ để can thiệp tầng trên ổ bụng, phẫu thuật viên đứng giữa 2 chân người bệnh, để can thiệp tầng dưới ổ bụng, phẫu thuật viên đứng về phía đầu người bệnh. Người phụ cầm camera đứng cùng bên với phẫu thuật viên. Màn hình được để vuông góc với hướng nhìn của phẫu thuật viên.

3.3. Kỹ thuật:

- *Vị trí đặt trocar:*

Trocar đầu tiên được đặt là trocar 10 dành cho camera. Để vào được khoang bụng bằng nội soi cần lên kế hoạch và có hiểu biết rõ trong ổ bụng cũng như giải phẫu thành bụng để tránh biến chứng. Vị trí của các đường mổ trước, vị trí dẫn lưu, các mạch thành bụng, tiền sử viêm phúc mạc. Tất cả các yếu tố trên ảnh hưởng tới chọn vị trí đặt trocar đầu tiên. Khi vị trí quanh rốn có nghi ngờ thì vị trí 1/4 trên rốn bên trái thường được lựa chọn do phúc mạc ít bị dính và lách nằm sâu trong hố lách.

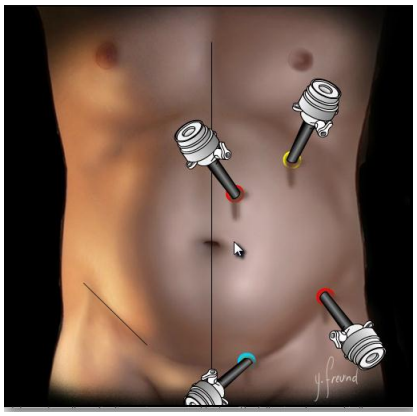

Hình 1: Vị trí đặt trocar

- Thường trocar này được đặt bằng kỹ thuật mở của Hasson với trocar đầu tù và nhìn trực tiếp vào ổ bụng qua lỗ mở qua thành bụng để đặt trocar.
- Đảm bảo đủ không gian để tiến hành phẫu thuật gỡ dính là một yếu tố quan trọng trong điều trị tắc ruột bằng phẫu thuật nội soi. Với áp lực bơm hơi lên tới 15mmHg và tốc độ bơm tới 2 lít, người bệnh đã giãn cơ tốt, ngủ sâu mà không đủ khoảng không để phẫu tích thì nguy cơ mổ mở cao. Bơm hơi ổ bụng thường không vượt quá 12 mmHg, kết hợp với giãn cơ tốt, OTDD tốt để nhằm bộc lộ rộng rãi. Với camera thì hai loại ống kính 0^0 và 30^0 được khuyên sử dụng để có khoảng nhìn tốt. Kết hợp với nghiêng bàn phẫu thuật hợp lý để dồn ruột về một vị trí giúp làm tăng khoảng không làm việc. Người bệnh có thể nằm tư thế đầu dốc hoặc cao, có thể nghiêng bàn sang các bên để có khoảng không tốt nhất trong ổ bụng.

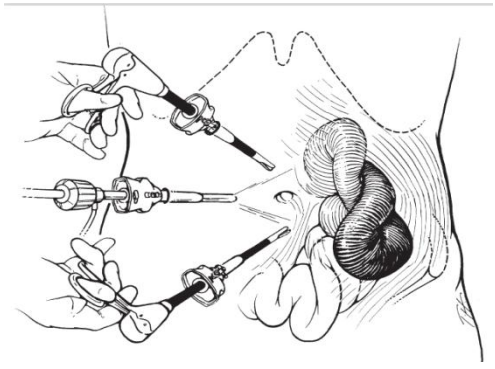

Hình 2: Phẫu tích gỡ dính theo khái niệm hình tam giác

- Tiếp theo là bơm hơi và dùng ống kính camera để quan sát đánh giá ổ bụng và đặt các lỗ trocar tiếp theo. Thường trocar số hai lựa chọn cho tay phải của

phẫu thuật viên và phẫu thuật viên đứng đối diện với khu vực bụng trướng nhất. Sau khi có được trocar thứ hai thì có thể dùng kéo để phẫu tích, đây là một dụng cụ rất tốt trong việc gỡ dính, khi ruột quá dính vào thành bụng có thể phẫu tích sâu vào thành bụng để hạn chế tổn thương thanh cơ của ruột. Một khi đã đặt được hai trocar thì có thể tiến hành gỡ dính các tạng khỏi thành bụng. Sau đó đặt trocar thứ ba theo nguyên lý tam giác, đây là lỗ trocar để dùng dụng cụ kẹp nâng ruột để thực hiện gỡ dính. Tuy nhiên số lượng trocar và vị trí phải dựa vào tình trạng bệnh lý trong ổ bụng và di chuyển camera giữa các trocar để có thể nhìn thấy rõ nhất.

- Về nguyên tắc, số lượng, vị trí trocar tuỳ thuộc vào hình thể người bệnh, thương tổn.
- *Kỹ thuật xử trí tổn thương:*

Cách tốt nhất là xác định vị trí tắc bằng lần theo quai ruột và nhận ra ranh giới giữa quai phồng và quai xẹp. Đây là vị trí có nguyên nhân gây tắc. Nếu vị trí ranh giới không xác định rõ ngay từ đầu thì có thể lần ngược từ góc hồi manh tràng lên để tìm ranh giới này, và đôi khi có thể tìm thấy nguyên nhân là tắc do dây chằng. Khi thực hiện kẹp giữ các quai ruột chú ý tránh co kéo các quai ruột giãn hoặc cặp bằng các dụng cụ chấn thương dễ gây tổn thương ruột. Đối với nguyên nhân là dây chằng cần xác định nơi bám và quai ruột bị dây chằng làm tổn thương. Thường dễ dàng cắt bỏ dây chằng bằng kéo hoặc móc đốt điện tuy nhiên cần đánh giá quai ruột bị tổn thương bởi dây chằng có thể bị thiếu máu không hồi phục thì cần cắt bỏ quai này, với một số trường hợp dây chằng gây xơ hẹp ruột thì đoạn này cũng cần phải cắt bỏ. Tuỳ theo khả năng thực hiện có thể cắt nối qua nội soi hay mở nhỏ đưa quai ruột tổn thương ra thành bụng để xử trí.

Khi nguyên nhân gây tắc ruột đã được xử lý, tiến hành kiểm tra quai ruột về tình trạng mạch, nhu động, tình trạng thanh mạc.

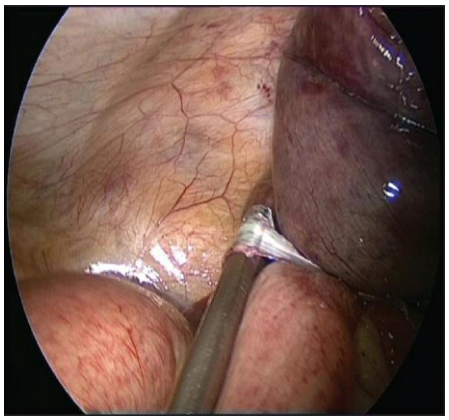

Hình 3: Cách phẫu tích dây chằng

VI. THEO DÕI

- Toàn trạng, dấu hiệu sinh tồn, tình trạng bụng, các dẫn lưu.
- Nuôi dưỡng tĩnh mạch đến khi người bệnh có trung tiện, bụng xẹp.
- Hướng dẫn người bệnh vận động sớm sau mổ.

VII. XỬ TRÍ TAI BIẾN

1. Tai biến:

- Chảy máu trong mổ: Bộc lộ rõ nguyên nhân chảy máu và xử lý theo nguyên nhân.
- Tổn thương ruột non: khâu lại vị trí tổn thương hoặc cắt đoạn nếu tổn thương trên 1 đoạn dài.

2. Biến chứng:

- Chảy máu sau mổ: Dựa vào dấu hiệu lâm sàng, dịch chảy qua dẫn lưu ổ bụng, xét nghiệm công thức máu.

Điều trị nội khoa bằng bù dịch, bù máu…nếu tình trạng huyết động người bệnh ổn định.

- Rò tiêu hóa sau mổ: Mổ lại, khâu lỗ thủng hoặc đưa đầu ruột ra ngoài tùy thuộc tổn thương.
- Viêm phúc mạc sau mổ: Mổ lại để xử lý tổn thương.
- Tắc ruột sau mổ: Có thể do dính lại sau mổ. Theo dõi sát tình trạng người bệnh, điều trị nội khoa không đỡ thì cần mổ lại kiểm tra và xử lý nguyên nhân.

116. PHẪU THUẬT NỘI SOI CẮT ĐẠI TRÀNG PHẢI MỞ RỘNG

TS. Dương Trọng Hiền

I. ĐẠI CƯƠNG

Phẫu thuật nội soi cắt đại tràng phải mở rộng bao gồm cắt bỏ các cuống mạnh chi phối đại tràng phải theo kinh điển cộng với lấy bỏ nhánh phải của bó mạch đại tràng giữa đảm bảo diện cắt cách khối u tối thiểu 5cm. Phẫu thuật cũng đảm bảo lấy bỏ được động mạch đại tràng giữa. Miệng nối được thực hiện giữa hồi tràng và đại tràng trái khi khối u nằm ở giữa đại tràng ngang.

II. CHỈ ĐỊNH

Chỉ định cắt đại tràng phải mở rộng thông thường đối với bệnh lý ung thư đại tràng góc gan hay ở đại tràng ngang gần góc gan.

III. CHỐNG CHỈ ĐỊNH

Chống chỉ định phẫu thuật khi khối u ở giai đoạn T4 có xấm lấn vào các tạng lân cận, trừ trường hợp xâm lấn vào mạc nối lớn.

IV. CHUẨN BỊ

1. Người thực hiện:

- Phẫu thuật viên (PTV) có kinh nghiệm trong phẫu thuật nội soi ổ bụng, đã được đào tạo để thực hiện phẫu thuật nội soi cắt đại tràng.
- Bác sĩ gây mê hồi sức: Có kinh nghiệm trong gây mê hồi sức phẫu thuật nội soi.
- Dụng cụ viên: Đã được đào tạo qua lớp kỹ thuật viên dụng cụ nội soi.

2. Phương tiện:

- Hệ thống giàn máy phẫu thuật nội soi.
- Các dụng cụ nội soi cơ bản.
- Hệ thống dao hàn mạch, máy cắt nối ống tiêu hóa nội soi.
- Hệ thống máy thở, cáp động mạch.
- Bàn mổ có thể thay đổi tư thế người bệnh trong mổ…

3. Người bệnh:

- Được thăm khám tỉ mỉ, phát hiện các bệnh lý phối hợp.
- Được giải thích về kế hoạch điều trị và đồng ý thực hiện phẫu thuật nội soi.
- Được chuẩn bị đại tràng sạch trước mổ.
- Được bác sĩ gây mê hồi sức khám trước mổ.

4. Hồ sơ bệnh án: Hoàn thành các thủ tục hành chính theo quy định: bệnh án chi tiết, biên bản hội chẩn, biên bản khám trước khi gây mê, giấy cam đoan đồng ý phẫu thuật.

V. CÁC BƯỚC TIẾN HÀNH

1. Kiểm tra hồ sơ: Đầy đủ theo quy định Bộ Y tế.
2. Kiểm tra người bệnh: Đúng người (tên, tuổi,…), đúng bệnh.
3. Thực hiện kỹ thuật:

3.1. Phương pháp vô cảm: Người bệnh được gây mê nội khí quản.

3.2. Tư thế người bệnh, vị trí kíp mổ:

Người bệnh tư thế nằm ngửa thoải mái chân thấp gấp nhẹ theo tư thế sản khoa hoặc duỗi chân thẳng. Hai tay duỗi thẳng nằm dọc theo thân. Người bệnh được cố định vào bàn mổ bằng băng ở ngang ngực và hai đùi.

Màn hình phẫu thuật đặt bên phải của người bệnh , phẫu thuật viên đứng bên trái người bệnh . Phụ đứng bên trái PTV .

3.3. Kỹ thuật:

- Vị trí đặt trocar: Trocar 1: 10mm vị trí rốn. Trocar 2: 5mm trên trong cách GCTT phải 3cm. Trocar 3: 10 hoặc 12mm bờ ngoài cơ thẳng to trái chếch trên rốn. Trocar 4: 5mm trên gờ mu. Trocar 5: 5mm hố chậu trái nếu cần.
- Chi tiết các bước phẫu thuật:

Bước 1: Xoay bàn mổ đầu thấp, nghiêng trái nhẹ. Thăm dò đánh giá di căn gan, phúc mạc. Đẩy mạc nối lớn, đại tràng ngang lên tầng trên xoang bụng. Vén quai hồi tràng cuối xuống hố chậu và đẩy các quai ruột non sang bên trái. Kéo vùng hồi manh tràng sang phía trước-bên, tìm bó mạch hồi-đại tràng, tạo hai cửa sổ bên trên và dưới bó mạch này.

Bước 2: Niệu quản phải được nhận diện và đánh giá, nếu cần có thể thăm dò bằng dụng cụ không chấn thương trong khi phụ nâng mỏm cắt bó mạch hồi

manh đại trùng tràng.

Bước 3: Phẫu thuật bắt đầu ở gốc động mạch hồi manh đại trùng tràng và dọc theo tĩnh mạch mạc treo tràng trên. Tách dọc theo bó mạch đến nơi xuất phát của nó. Kẹp cắt bó mạch hồi-đại tràng bằng clip, stapler, LigaSure, SonoSure…. Cắt động mạch đại tràng phải nếu có, cắt tĩnh mạch đại tràng phải chừa lại tĩnh mạch vị mạc nối phải sát gốc tĩnh mạch Henlé. Phần mạc treo đại tràng sát với tá tràng được vén tách ra.

Bước 4: Đầu người bệnh được nâng cao hơn nhưng bàn vẫn nghiêng trái, mạc nối lớn được giải phóng vào được hậu cung mạc nối. Mạc nối lớn được cắt theo hướng từ giữa ra ngoại vi tới động mạch vị mạc nối phải. Tách tá tràng, đầu tuỵ khỏi mạc treo đại tràng ngang.



Hình 1: Cắt bỏ mạc nối lớn



Hình 2: cắt bỏ nhánh phải của động mạch đại tràng giữa

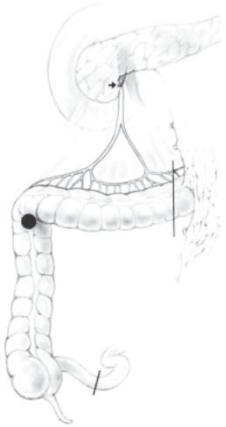

Hình 3: Với u đại tràng góc gan, cần cắt bỏ thân động mạch đại tràng giữa

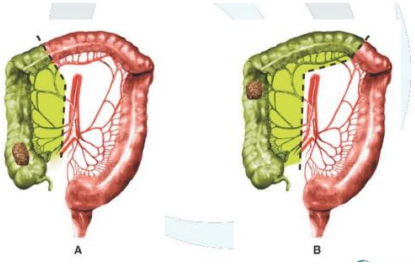

Hình 4: Cắt nửa đại tràng phải A và cắt nửa đại tràng phải mở rộng B

Bước 5: Đại tràng góc gan được giải phóng từ trái qua phải hoặc từ phải qua trái, đại tràng lên được giải phóng dọc theo mạc Told ở thành bên và mạc treo đại tràng lên được tách khỏi phúc mạc thành sau.

Bước 6: Phần tận của hồi tràng được cắt bằng stapler và manh tràng được di động (có thể làm động tác này hoặc để đến khi đưa ra ngoài cắt) .

Bước 7: Phẫu thuật viên và phụ di chuyển sang bên phải người bệnh. Phẫu thuật viên dùng trocar bên phải và trên xương mu, người bệnh nghiêng nhẹ sang phải và chân cao, đại tràng ngang được nâng lên để nhận biết tá tràng và mạch đại tràng giữa. Điều quan trọng là nhận biết giải phẫu khu vực và tĩnh mạch mạc treo tràng trên cũng như thân tĩnh mạch vị đại tràng Henle. Những mạch này ngắn nếu kéo quá căng dẫn tới rách chảy máu nhiều ở ngay bờ dưới tuỵ. Mạch đại tràng giữa được cắt bỏ trong khi mạc treo đại tràng ngang được nâng lên (Thủ thuật Ole).

Bước 8: Cắt bỏ mạc nối lớn tiếp tục sang trái bởi nâng mạc nối lớn bằng panh và mở rộng hoàn toàn vào hậu cung mạc nối, nên tránh kéo lách. Đại tràng góc lách được giải phóng bởi kéo đại tràng về phía giữa và cắt phần cố định đại tràng và kéo rời đại tràng góc lách khỏi phúc mạc thành sau. Cần cẩn thận tránh đuôi tuỵ. Sau khi giải phóng đại tràng góc lách và tách đại tràng bờ dưới tuỵ 1 cm khỏi khoang mỡ Gerota.

Bước 9: Đại tràng trái được cắt ngang bằng stapler, qua lỗ trocar bên phải (hoặc để đưa ra ngoài cắt khi mở nhỏ).

Bước 10: Bàn được quay nghiêng sang phải, hai bờ mạc treo của hồi tràng và đại tràng xuống được nâng bởi người phụ và miệng nối bên bên hồi đại tràng được thực hiện bằng stapler đưa qua lỗ trocar trên xương mu. Hai lỗ đục ruột để lắp stapler được khâu lại bằng chỉ monosilk hai lớp trong cơ thể. Phần mạc treo hở có thể để mở.

Bước 11: Bệnh phẩm được cho vào trong túi, vết mổ được bọc bảo vệ qua chỗ mở rộng lỗ trocar rốn hoặc trên xương mu (hoặc mở nhỏ trên rốn, đưa đại tràng ra ngoài, cắt và làm miệng nối). Phần cân mở rộng trên 5 mm đều được khâu lại bằng chỉ vicryl số 0. Đóng da bằng chỉ 4-0.

VI. THEO DÕI

Có thể rút bỏ ống thông dạ dày ngay sau mổ, người bệnh được động viên đi lại vào ngày hôm sau và tránh được xẹp phổi. Người bệnh có thể ăn vào ngày thứ 1 nếu không có dấu hiệu liệt ruột cơ năng. Dùng giảm đau đường miệng vào ngày thứ nhất. Sonde tiểu cũng được rút vào ngày thứ nhất trừ khi cần theo dõi giảm khối lượng tuần hoàn. Người bệnh có thể xuất viện ngày thứ 5 và tái khám sau 2 tuần và 6 tuần và sau đó tuỳ theo trung tâm phẫu thuật.

VII. XỬ TRÍ TAI BIẾN

1. Tai biến:

- Chảy máu trong mổ: Bộc lộ rõ nguyên nhân chảy máu và xử lý theo nguyên nhân.
- Tổn thương tá tràng:

+ Tổn thương thanh cơ, chưa thủng: khâu lại bằng chỉ monosyl 3/0 hoặc 4/0.
+ Thủng tá tràng: khâu lỗ thủng, mở thông hỗng tràng giảm áp nếu cần.

- Tổn thương niệu quản: Tạo hình lại niệu quản, đặt JJ bể thận - bàng quang.

2. Biến chứng:

- Chảy máu sau mổ: Dựa vào dấu hiệu lâm sàng, dịch chảy qua dẫn lưu ổ bụng, xét nghiệm công thức máu.

  Điều trị nội khoa bằng bù dịch, bù máu…nếu tình trạng huyết động người bệnh ổn định. Mổ lại xử lý nguyên nhân khi điều trị nội khoa không được.
- Bục miệng nối: Mổ lại, đưa hai đầu ra ngoài làm hậu môn nhân tạo tạm thời.
- Tắc ruột sau mổ: Có thể do dính, gập góc, xoắn ruột khi làm miệng nối. Theo dõi sát tình trạng người bệnh, điều trị nội khoa không đỡ thì cần mổ lại kiểm tra và xử lý nguyên nhân.

117. PHẪU THUẬT NỘI SOI CẮT ĐẠI TRÀNG PHẢI MỞ RỘNG, NẠO VÉT HẠCH

TS. Dương Trọng Hiền

I. ĐẠI CƯƠNG

- Phẫu thuật nội soi cắt đại tràng phải mở rộng bao gồm cắt bỏ các cuống mạch chi phối đại tràng phải theo kinh điển cộng với lấy bỏ nhánh phải của bó mạch đại tràng giữa đảm bảo diện cắt cách khối u tối thiểu 5 cm. Phẫu thuật cũng đảm bảo lấy bỏ được động mạch đại tràng giữa. Miệng nối được thực hiện giữa hồi tràng và đại tràng trái khi khối u nằm ở giữa đại tràng ngang.

- Nạo vét hạch D3 đối với cắt u đại tràng phải được xác định bởi cắt bỏ mạch hồi manh đại trùng tràng, đại tràng phải, đại tràng giữa và động mạch vị mạc nối phải sát gốc.

II. CHỈ ĐỊNH

Chỉ định cắt đại tràng phải mở rộng thông thường đối với bệnh lý ung thư đại tràng góc gan hay ở đại tràng ngang gần góc gan.

III. CHỐNG CHỈ ĐỊNH

Chống chỉ định phẫu thuật khi khối u ở giai đoạn T4 có xấm lấn vào các tạng lân cận, trừ trường hợp xâm lấn vào mạc nối lớn.

IV. CHUẨN BỊ

1. Người thực hiện quy trình kỹ thuật:

- Phẫu thuật viên có kinh nghiệm trong phẫu thuật nội soi ổ bụng, đã được đào tạo để thực hiện phẫu thuật nội soi cắt đại tràng.

- Bác sĩ gây mê hồi sức: Có kinh nghiệm trong gây mê hồi sức phẫu thuật nội soi.

- Dụng cụ viên: Đã được đào tạo qua lớp kỹ thuật viên dụng cụ nội soi.

2. Phương tiện, dụng cụ:

- Hệ thống giàn máy phẫu thuật nội soi
- Các dụng cụ nội soi cơ bản
- Hệ thống dao hàn mạch, máy cắt nối ống tiêu hóa nội soi.
- Hệ thống máy thở, cáp động mạch
- Bàn mổ có thể thay đổi tư thế người bệnh trong mổ…

3. Người bệnh:

- Được thăm khám tỉ mỉ, phát hiện các bệnh lý phối hợp.
- Được giải thích về kế hoạch điều trị và đồng ý thực hiện phẫu thuật nội soi.
- Được chuẩn bị đại tràng sạch trước mổ.
- Được bác sĩ gây mê hồi sức khám trước mổ.

4. Hồ sơ bệnh án: Hoàn thành các thủ tục hành chính theo quy định: bệnh án chi tiết, biên bản hội chẩn, biên bản khám trước khi gây mê, giấy cam đoan đồng ý phẫu thuật.

V. CÁC BƯỚC TIẾN HÀNH

1. Kiểm tra hồ sơ: Đầy đủ theo quy định Bộ Y tế.
2. Kiểm tra người bệnh: Đúng người (tên, tuổi,…), đúng bệnh
3. Thực hiện kỹ thuật:

3.1. Phương pháp vô cảm: Người bệnh được gây mê nội khí quản.

3.2. Tư thế người bệnh, vị trí kíp mổ:

- Người bệnh nằm ngửa thoải mái chân thấp gấp nhẹ theo tư thế sản khoa hoặc duỗi chân thẳng. Hai tay duỗi thẳng dọc theo thân. Người bệnh được cố định vào bàn mổ bằng băng ở ngang ngực và hai đùi.
- Màn hình phẫu thuật đặt bên phải của người bệnh, phẫu thuật viên đứng bên trái người bệnh. Cần một phụ đứng bên cạnh để giữ.

3.3. Kỹ thuật:

- Vị trí đặt trocar: 10mm đặt ở trên rốn hoặc qua rốn; trocar 5mm đặt phía trên trong gai chậu trước trên phải 3cm, một trocar 12mm đặt ở góc một phần tư trên trái ở bờ ngoài cơ thẳng to gần rốn, một trocar 12mm đặt trên xương mu 3cm về phía trái. Camera 30^0 đưa qua lỗ trocar vùng rốn.
- Chi tiết các bước phẫu thuật:

Bước 1: Xoay bàn mổ đầu thấp, nghiêng trái nhẹ. Thăm dò đánh giá di căn gan, phúc mạc. Đẩy mạc nối lớn, đại tràng ngang lên tầng trên xoang bụng. Vén quai hồi tràng cuối xuống hố chậu và đẩy các quai ruột non sang bên trái. Kéo vùng hồi manh tràng sang phía trước-bên, tìm bó mạch hồi-đại tràng, tạo hai cửa sổ bên trên và dưới bó mạch này

Bước 2: Niệu quản phải được nhận diện và đánh giá, nếu cần có thể thăm

dò bằng dụng cụ không chấn thương trong khi phụ nâng mỏm cắt bó mạch hồi manh đại trùng tràng.

Bước 3: Phẫu thuật bắt đầu ở gốc động mạch hồi manh đại trùng tràng và dọc theo tĩnh mạch mạc treo tràng trên. Tách dọc theo bó mạch đến nơi xuất phát của nó. Kẹp cắt bó mạch hồi-đại tràng bằng clip, stapler, LigaSure, SonoSure...Cắt động mạch đại tràng phải nếu có, cắt tĩnh mạch (TM) đại tràng phải chừa lại TM vị mạc nối phải sát gốc TM Henlé. Phần mạc treo đại tràng sát với tá tràng được vén tách ra.

Bước 4: Đầu người bệnh được nâng cao hơn nhưng bàn vẫn nghiêng trái, mạc nối lớn được giải phóng vào được hậu cung mạc nối. Mạc nối lớn được cắt theo hướng từ giữa ra ngoại vi tới động mạch vị mạc nối phải. Tách tá tràng, đầu tuỵ khỏi mạc treo đại tràng ngang.

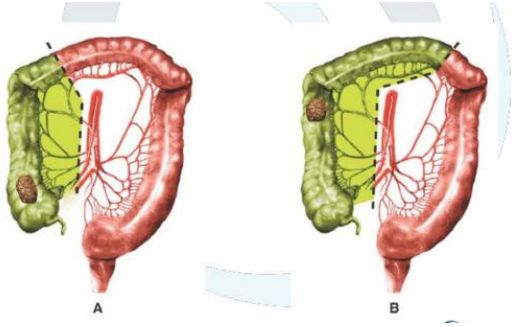

Hình 1: Cắt nửa đại tràng phải (A) và cắt nửa đại tràng phải mở rộng(B)

Bước 5: Đại tràng góc gan được giải phóng từ trái qua phải hoặc từ phải qua trái, đại tràng lên được giải phóng dọc theo mạc Told ở thành bên và mạc treo đại tràng lên được tách khỏi phúc mạc thành sau.

Bước 6: Phần tận của hồi tràng được cắt bằng stapler và manh tràng được di động (có thể làm động tác này hoặc để đến khi đưa ra ngoài cắt).

Bước 7: Phẫu thuật viên và phụ di chuyển sang bên phải người bệnh. Phẫu thuật viên dùng trocar bên phải và trên xương mu, người bệnh nghiêng nhẹ sang phải và chân cao, đại tràng ngang được nâng lên để nhận biết tá tràng và mạch đại tràng giữa. Điều quan trọng là nhận biết giải phẫu khu vực và tĩnh mạch mạc treo tràng trên cũng như thân tĩnh mạch vị đại tràng Henle. Những mạch này ngắn nếu kéo quá căng dẫn tới rách chảy máu nhiều ở ngay bờ dưới tuỵ. Mạch

đại tràng giữa được cắt bỏ trong khi mạc treo đại tràng ngang được nâng lên (Thủ thuật Ole).

Bước 8: Cắt bỏ mạc nối lớn tiếp tục sang trái bởi nâng mạc nối lớn bằng panh và mở rộng hoàn toàn vào hậu cung mạc nối, nên tránh kéo lách. Đại tràng góc lách được giải phóng bởi kéo đại tràng về phía giữa và cắt phần cố định đại tràng và kéo rời đại tràng góc lách khỏi phúc mạc thành sau. Cần cẩn thận tránh đuôi tuỵ. Sau khi giải phóng đại tràng góc lách và tách đại tràng bờ dưới tuỵ 1cm khỏi khoang mỡ Gerota.

Bước 9: Đại tràng trái được cắt ngang bằng stapler, qua lỗ trocar bên phải (hoặc để đưa ra ngoài cắt khi mở nhỏ)

Bước 10: Bàn được quay nghiêng sang phải, hai bờ mạc treo của hồi tràng và đại tràng xuống được nâng bởi người phụ và miệng nối bên bên hồi đại tràng được thực hiện bằng stapler đưa qua lỗ trocar trên xương mu. Hai lỗ đục ruột để lắp stapler được khâu lại bằng chỉ monosilk hai lớp trong cơ thể. Phần mạc treo hở có thể để mở.

Bước 11: Bệnh phẩm được cho vào trong túi, vết mổ được bọc bảo vệ qua chỗ mở rộng lỗ trocar rốn hoặc trên xương mu (hoặc mở nhỏ trên rốn, đưa đại trang ra ngoài, cắt và làm miệng nối). Phần cân mở rộng trên 5mm đều được khâu lại bằng chỉ vicryl số 0. Đóng da bằng chỉ 4-0 .

- Nạo vét hạch trong cắt đại tràng phải mở rộng:

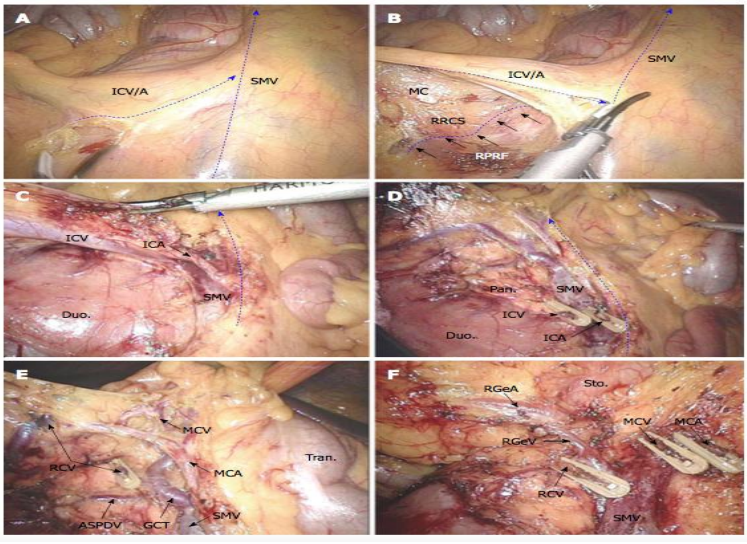

Hình 5: Nạo vét hạch D3: A: xác định cuống mạch hồi manh đại trùng tràng và mạch mạc treo tràng trên. B:Xác định ranh rới giữa mạc treo đại tràng phải và

mỡ quanh thận. C: Phẫu tích động mạch hồi manh đại trùng tràng và tĩnh mạch mạc treo tràng trên D: Phẫu tích rộng khoang sau mạc treo đại tràng phải và sau phúc mạc bảo tồn mạc treo tuỵ và đại tràng. E: Phẫu tích mạch đại tràng giữ, thân tĩnh mạch vị đại tràng và các nhánh của nó. F: Phẫu tích các hạch dưới môn vị, tĩnh mạch mạc treo tràng trên (SMV), tĩnh mạch chủ (IVC), tĩnh mạch hồi manh đại trùng tràng (ICV), mạc treo đại tràng (MC) khoang sau mạc treo đại tràng phải (RRCS). Mạc trước thận phải (RPRF); Duo: tá tràng; pan: tuỵ; than vị đại tràng (GCT), tĩnh mạch vị mạc nối phải (RGeV); tĩnh mạch đại tràng phải (RCV), tĩnh mạch tá tuỵ trước trên (ASPDV), tĩnh mạch đại tràng giữa (MCV); động mạch đại tràng giữa (MCA); đại tràng ngang (Tran); dạ dày (Sto); Động mạch vị mạc nối phải (RGeA).

V. THEO DÕI

Có thể rút bỏ ống thông dạ dày ngay, vận động sớm sau mổ. Sonde tiểu cũng được rút vào ngày thứ nhất trừ khi cần theo dõi giảm khối lượng tuần hoàn. Người bệnh có thể xuất viện ngày thứ 5 khi không sốt, bụng xẹp, đã tập ăn và trung tiện được.

VI. XỬ TRÍ TAI BIẾN

1. Tai biến:

Chảy máu trong mổ: Bộc lộ rõ nguyên nhân chảy máu và xử lý theo nguyên nhân.

- Tổn thương tá tràng:

+ Tổn thương thanh cơ, chưa thủng: khâu lại bằng chỉ monosyl 3/0 hoặc 4/0.

+ Thủng tá tràng: khâu lỗ thủng, mở thông hỗng tràng giảm áp nếu cần.

- Tổn thương niệu quản: Tạo hình lại niệu quản, đặt JJ bể thận - bàng quang.

2. Biến chứng:

- Chảy máu sau mổ: Điều trị nội khoa bằng bù dịch, bù máu…nếu tình trạng huyết động người bệnh ổn định.
- Bục miệng nối: Mổ lại, làm hậu môn nhân tạo tạm thời.
- Tắc ruột sau mổ: Theo dõi sát tình trạng người bệnh, điều trị nội khoa không đỡ thì cần mổ lại kiểm tra và xử lý nguyên nhân.

118. PHẪU THUẬT NỘI SOI CẮT ĐẠI TRÀNG PHẢI

PGS.TS Nguyễn Đức Tiến

I. ĐẠI CƯƠNG

Cắt đại tràng phải (không nạo vét hạch) là phẫu thuật cắt bỏ khoảng 10cm hồi tràng, manh tràng, đại tràng lên và đại tràng ngang bên phải. Lập lại lưu thông ống tiêu hóa bằng miệng nối hồi đại tràng ngang.

II. CHỈ ĐỊNH

- Các khối u lành tính của đại tràng phải
- Bệnh Crohn đại tràng và các biến chứng của nó.
- Bệnh lý túi thừa đại tràng có biến chứng (xuất huyết tiêu hóa, thủng)…
- Đa polyp đại tràng có nguy cơ ác tính.

III. CHỐNG CHỈ ĐỊNH

- Rối loạn đông máu nặng.
- Có các bệnh lý tim phổi nặng.
- U xâm lấn rộng.
- Ngoài ra ở những người bệnh quá béo, nên cân nhắc thực hiện phẫu thuật cắt đại tràng nội soi.

IV. CHUẨN BỊ

1. Người thực hiện quy trình phẫu thuật:

- Phẫu thuật viên có kinh nghiệm trong phẫu thuật nội soi ổ bụng, đã được đào tạo để thực hiện phẫu thuật nội soi cắt đại tràng.
- Bác sĩ gây mê hồi sức: Có kinh nghiệm trong gây mê hồi sức phẫu thuật nội soi.
- Dụng cụ viên: Đã được đào tạo qua lớp kỹ thuật viên dụng cụ nội soi.

2. Phương tiện:

- Hệ thống giàn máy phẫu thuật nội soi.
- Các dụng cụ nội soi cơ bản.
- Hệ thống dao hàn mạch, máy cắt nối ống tiêu hóa nội soi.
- Hệ thống máy thở, cáp động mạch
- Bàn mổ có thể thay đổi tư thế người bệnh trong mổ…

3. Người bệnh:

- Được thăm khám tỉ mỉ, phát hiện các bệnh lý phối hợp.
- Được giải thích về kế hoạch điều trị và đồng ý thực hiện phẫu thuật nội soi.
- Được chuẩn bị đại tràng sạch trước mổ.
- Được bác sĩ gây mê hồi sức khám trước mổ.

4. Hồ sơ bệnh án: Hoàn thành các thủ tục hành chính theo quy định: bệnh án chi tiết, biên bản hội chẩn, biên bản khám trước khi gây mê, giấy cam đoan đồng ý phẫu thuật.

V. CÁC BƯỚC TIẾN HÀNH

1. Kiểm tra hồ sơ: Tên tuổi người bệnh, chẩn đoán, chỉ định, chống chỉ định
2. Kiểm tra người bệnh: Đúng người (tên, tuổi,…), đúng bệnh.
3. Thực hiện kỹ thuật:

3.1. Vô cảm: gây mê nội khí quản

3.2. Tư thế người bệnh, vị trí kíp mổ:

- Người bệnh nằm ngửa. Phẫu thuật viên, người cầm camera và phụ phẫu thuật đứng bên trái. Dụng cụ viên đứng đối diện phẫu thuật viên, phía chân người bệnh. Bàn dụng cụ đặt phía chân người bệnh.

3.3. Kỹ thuật:

- Vị trí trocar: Trocar 1: 10mm ở đường giữa đòn phải, trên rốn khoảng 2cm để soi camera. Trocar 2: 5mm đường nách trước phải ngang trocar 1 để đưa dụng cụ phẫu thuật. Trocar 3: 10 mm, đặt dưới mũi ức khoảng 2cm để đưa dụng cụ vén gan. Trocar 4: 5mm, đặt giữa trocar 1 và 3, để đưa dụng cụ phẫu thuật.

- Các bước tiến hành: Trước tiên cần thăm dò ổ bụng để phát hiện tổn thương ở các cơ quan khác.

Bước 1: Giải phóng đại tràng ngang và góc gan: Người bệnh nằm đầu cao, hơi nghiêng sang trái. Bắt đầu phẫu tích từ đoạn giữa đại tràng phải đến đại tràng góc gan. Chú ý tránh làm tổn thương tá tràng.

Bước 2: Giải phóng đại tràng lên. Người bệnh nằm đầu cao, nghiêng trái. Phẫu thuật viên dùng tay trái kéo đại tràng phải sang trái để bộc lộ mạc Told, tay phải dùng móc điện mở mạc Told bên phải để giải phóng đại tràng lên. Phẫu tích đến khi nhìn rõ tá tràng.

Bước 3: Phẫu tích giải phóng góc hồi manh tràng: Người phụ dùng 1 panh kẹp

ruột kẹp vào đáy manh tràng, nâng lên và kéo lên phía trên, sang trái. Phẫu tích giải phóng đoạn cuối hồi tràng và góc hồi manh tràng bằng móc điện hoặc dao hàn mạch. Giải phóng góc hồi manh tràng đến sát gối dưới tá tràng.

Bước 4: Cắt mạc treo đại tràng phải. Phẫu tích mạch mạc treo, cắt bằng dao hàn mạch hoặc kẹp clip rồi cắt. Vì đây là phẫu thuật cắt đại tràng phải áp dụng cho các tổn thương lành tính do đó không cần thắt các nhánh mạch sát gốc.

Bước 5: Mở nhỏ cắt đại tràng và làm miệng nối.

Làm miệng nối hồi đại tràng ngang tận bên hoặc bên - bên, dùng dụng cụ khâu nối hoặc nối bằng tay. Khâu lại lỗ mạc treo hồi - đại tràng, hút sạch ổ bụng, đặt 01 dẫn lưu rãnh đại tràng phải. Đóng lại vết mổ và các lỗ trocar.

VI. THEO DÕI

- Theo dõi toàn trạng, các dấu hiệu sinh tồn, dẫn lưu ổ bụng, nước tiểu sau mổ.

- Nuôi dưỡng đường tĩnh mạch trong những ngày đầu, bù đủ nước điện giải, năng lượng cho người bệnh .

- Kháng sinh sau mổ 5 - 7 ngày.

- Cho người bệnh tập ăn cháo, sữa khi người bệnh có trung tiện và tình trạng lâm sàng ổn định.

VII. XỬ TRÍ TAI BIẾN

1. Tai biến trong mổ:

- Chảy máu trong mổ: Tìm nguyên nhân để xử lý.
- Tổn thương tá tràng: Xử lý theo tổn thương.
- Tổn thương niệu quản: Tạo hình lại niệu quản, đặt JJ nếu cần.

2. Biến chứng sau mổ:

- Chảy máu sau mổ: Điều trị nội khoa bằng bù dịch, bù máu…nếu tình trạng huyết động người bệnh ổn định. Mổ lại cầm máu khi có sốc mất máu, điều trị nội khoa không kết quả.
- Ổ dịch tồn dư sau mổ: Điều trị nội khoa bằng kháng sinh liều cao, giảm viêm. Dẫn lưu dưới siêu âm hoặc mổ lại nếu điều trị nội không đỡ.
- Bục miệng nối: Mổ lại, đưa hai đầu ra ngoài làm hậu môn nhân tạo tạm thời.
- Tắc ruột sau mổ: Theo dõi sát tình trạng người bệnh, điều trị nội khoa không đỡ thì cần mổ lại kiểm tra và xử lý nguyên nhân.

119. PHẪU THUẬT NỘI SOI CẮT ĐẠI TRÀNG PHẢI, NẠO VÉT HẠCH

PGS.TS Nguyễn Đức Tiến

I. ĐẠI CƯƠNG

Cắt đại tràng phải nạo vét hạch là phẫu thuật cắt bỏ khoảng 10cm hồi tràng, manh tràng, đại tràng lên và đại tràng ngang bên phải cùng toàn bộ mạc treo. Lập lại lưu thông ống tiêu hóa bằng miệng nối hồi đại tràng ngang.

II. CHỈ ĐỊNH

Ung thư đại tràng từ manh tràng đến đại tràng ngang.

III. CHỐNG CHỈ ĐỊNH

- Rối loạn đông máu nặng
- Có các bệnh lý tim phổi nặng
- U quá lớn, xâm lấn rộng
- Ngoài ra ở những người bệnh quá béo, nên cân nhắc thực hiện phẫu thuật cắt đại tràng nội soi.

IV. CHUẨN BỊ

1. Người thực hiện quy trình kỹ thuật:

- Phẫu thuật viên (PTV) có kinh nghiệm trong Phẫu thuật nội soi (PTNS) ổ bụng, đã được đào tạo để thực hiện PTNS cắt đại tràng.
- Bác sĩ gây mê hồi sức: Có kinh nghiệm trong Gây mê hồi sức (GMHS) phẫu thuật nội soi.
- Dụng cụ viên: Đã được đào tạo qua lớp kỹ thuật viên dụng cụ nội soi.

2. Phương tiện:

- Hệ thống giàn máy phẫu thuật nội soi.
- Các dụng cụ nội soi cơ bản.
- Hệ thống dao hàn mạch, máy cắt nối ống tiêu hóa nội soi.
- Hệ thống máy thở, cáp động mạch.
- Bàn mổ có thể thay đổi tư thế người bệnh trong mổ…

3. Người bệnh:

- Được thăm khám tỉ mỉ, phát hiện các bệnh lý phối hợp.
- Được giải thích về kế hoạch điều trị và đồng ý thực hiện phẫu thuật nội soi.

- Được chuẩn bị đại tràng sạch trước mổ
- Được bác sĩ gây mê hồi sức khám trước mổ.

4. Hồ sơ bệnh án: Hoàn thành các thủ tục hành chính theo quy định: bệnh án chi tiết, biên bản hội chẩn, biên bản khám trước khi gây mê, giấy cam đoan đồng ý phẫu thuật.

V. CÁC BƯỚC TIẾN HÀNH

1. Kiểm tra hồ sơ: Đầy đủ theo quy định Bộ Y tế.
2. Kiểm tra người bệnh: Đúng người (tên, tuổi,…), đúng bệnh.
3. Thực hiện kỹ thuật:

3.1. Vô cảm: gây mê nội khí quản

3.2. Tư thế người bệnh, vị trí kíp mổ:

Người bệnh nằm ngửa. PTV, người cầm camera và phụ phẫu thuật đứng bên trái. Dụng cụ viên đứng đối diện PTV, phía chân người bệnh. Bàn dụng cụ đặt phía chân người bệnh.

3.3. Kỹ thuật:

- Vị trí trocar: Trocar 1: 10mm ở đường giữa đòn phải, trên rốn khoảng 2cm để soi camera. Trocar 2: 5mm đường nách trước phải ngang trocar 1 để đưa dụng cụ phẫu thuật. Trocar 3: 10 mm, đặt dưới mũi ức khoảng 2cm để đưa dụng cụ vén gan. Trocar 4: 5mm, đặt giữa trocar 1 và 3, để đưa dụng cụ phẫu thuật.
- Các bước tiến hành: Trước tiên cần thăm dò ổ bụng để phát hiện tổn thương ở các cơ quan khác.

Bước 1: Phẫu tích mạch đại tràng phải.

Mở mạc treo phẫu tích các mạch nuôi đại tràng phải sát gốc: nhánh phải động mạch đại tràng giữa, động mạch đại tràng phải và động mạch hồi manh đại tràng.

Kẹp, cắt các nhánh mạch này sát gốc, bảo đảm lấy hết được toàn bộ mạc treo đại tràng tương ứng khi cắt đại tràng phải, lấy hạch.

Bước 2: Giải phóng đại tràng ngang và góc gan: Người bệnh nằm đầu cao, hơi nghiêng sang trái. Bắt đầu phẫu tích từ đoạn giữa đại tràng phải đến đại tràng góc gan.

Bước 3: Giải phóng đại tràng lên. Người bệnh nằm đầu cao, nghiêng trái.

Phẫu thuật viên dùng tay trái kéo đại tràng phải sang trái để bộc lộ mạc Told, tay phải dùng móc điện mở mạc Told bên phải để giải phóng đại tràng lên.

Bước 4: Phẫu tích giải phóng góc hồi manh tràng: Người phụ dùng 1 panh kẹp ruột kẹp vào đáy manh tràng, nâng lên và kéo lên phía trên, sang trái. Phẫu tích giải phóng đoạn cuối hồi tràng và góc hồi manh tràng bằng móc điện hoặc dao hàn mạch. Giải phóng góc hồi manh tràng đến sát gối dưới tá tràng.

Bước 5: Mở nhỏ cắt đại tràng và làm miệng nối, hoặc làm miệng nối trong ổ bụng bằng cách cắt hồi tràng và đại tràng ngang và nối bên bên bằng stapler.

Khâu lại lỗ mạc treo hồi - đại tràng, hút sạch ổ bụng, đặt 01 dẫn lưu rãnh đại tràng phải. Đóng lại vết mổ và các lỗ trocar.

VI. THEO DÕI

- Theo dõi toàn trạng, các dấu hiệu sinh tồn, dẫn lưu, nước tiểu sau mổ.
- Nuôi dưỡng đường tĩnh mạch trong những ngày đầu. Kháng sinh sau mổ 5 - 7 ngày.
- Cho người bệnh tập ăn cháo, sữa khi người bệnh có trung tiện và tình trạng lâm sàng ổn định.

VII. XỬ TRÍ TAI BIẾN

1. Tai biến trong mổ:

- Chảy máu trong mổ: Tìm nguyên nhân để xử lý.
- Tổn thương tá tràng: Xử lý theo tổn thương.
- Tổn thương niệu quản: Tạo hình lại niệu quản, đặt JJ nếu cần.

2. Biến chứng sau mổ:

- Chảy máu sau mổ: Điều trị nội khoa bằng bù dịch, bù máu…nếu tình trạng huyết động người bệnh ổn định. Mổ lại cầm máu khi có sốc mất máu, điều trị nội khoa không kết quả.
- Ổ dịch tồn dư sau mổ: Điều trị nội khoa bằng kháng sinh liều cao, giảm viêm. Dẫn lưu dưới siêu âm hoặc mổ lại nếu điều trị nội không đỡ.
- Bục miệng nối: Mổ lại, đưa hai đầu ra ngoài làm hậu môn nhân tạo tạm thời.
- Tắc ruột sau mổ: Theo dõi sát tình trạng người bệnh, điều trị nội khoa không đỡ thì cần mổ lại kiểm tra và xử lý nguyên nhân.

120. PHẪU THUẬT NỘI SOI CẮT ĐOẠN ĐẠI TRÀNG NGANG NẠO VÉT HẠCH

GS.TS. Trần Bình Giang

I. ĐẠI CƯƠNG

Cắt đoạn đại tràng ngang nội soi là phẫu thuật cắt bỏ đại tràng ngang cùng mạc treo tương ứng bằng phương pháp mổ nội soi.

II. CHỈ ĐỊNH

Thường áp dụng nhất cho các trường hợp u đại tràng ngang

III. CHỐNG CHỈ ĐỊNH

- Khối u quá lớn, ung thư đã di căn xa, vào các tạng lân cận, đặc biệt là phúc mạc không có khả năng cắt bỏ.
- Người bệnh già yếu hoặc có các bệnh nặng phối hợp không thể thực hiện được phương pháp mổ nội soi (ví dụ như suy tim, suy chức năng hô hấp,…).

IV. CHUẨN BỊ

1. Người thực hiện quy trình kỹ thuật:

Kíp phẫu thuật viên tiêu hóa và kíp bác sỹ gây mê hồi sức, kỹ thuật viên có kinh nghiệm.

2. Phương tiện:

- Dàn máy mổ nội soi với các phương tiện chuyên dụng.
- Bộ dụng cụ mổ mở đại phẫu tiêu hóa, chỉ khâu,…

3. Người bệnh:

- Các xét nghiệm cơ bản chẩn đoán.
- Soi đại - trực tràng và làm sinh thiết. Nội soi dạ dày-tá tràng trong trường hợp polyps lan tỏa ở đại tràng.
- Nếu nghi ngờ có thâm nhiễm hay rò vào các cơ quan khác cần xác minh rõ ràng.
- Chuẩn bị đại tràng theo quy định. Đặc biệt cần lưu ý nâng cao thể trạng người bệnh trước phẫu thuật bằng nuôi dưỡng qua đường tĩnh mạch.

4. Hồ sơ bệnh án**:** Hoàn thành các thủ tục hành chính theo quy định: bệnh án chi tiết, biên bản hội chẩn, biên bản khám trước khi gây mê, giấy cam đoan đồng ý phẫu thuật.

V. CÁC BƯỚC TIẾN HÀNH

1. Kiểm tra hồ sơ: thủ tục hành chính, chuyên môn,...

2. Kiểm tra người bệnh: tên, tuổi, bệnh, phẫu thuật viên, bác sỹ gây mê,...

3. Thực hiện kỹ thuật: dự kiến khoảng 180 phút.

3.1.Vô cảm: gây mê nội khí quản.

3.2.Tư thế người bệnh, vị trí kíp mổ: Người bệnh (BN) nằm ngửa dạng hai chân, đặt sonde bàng quang. Phẫu thuật viên (PTV) đứng giữa hai chân người bệnh, phụ 1 đứng bên trái người bệnh, phụ 2 đứng bên phải giữ camera, dụng cụ viên đứng dưới bên trái người bệnh.

3.3.Kỹ thuật:

- *Đặt trocar:* Trocar 10 trên rốn, trocar 5 ở mạng sườn trái, trocar 5 ở mạng sườn phải, trocar 10 dưới mũi ức.
- *Thăm dò* đánh giá thương tổn và các tạng trong ổ bụng.
- *Giải phóng đại tràng ngang và cắt đoạn đại tràng:* Phẫu tích mạc nối lớn khỏi đại tràng ngang. Hạ đại tràng góc gan và đại tràng góc lách. Kẹp cắt các cuống mạch sát gốc. Nạo vét hạch dọc bó mạch mạc treo.
- *Cắt u và phục hồi lưu thông tiêu hóa:* Mở nhỏ ổ bụng ở đường trắng giữa trên rốn. Cắt đoạn đại tràng ngang trên và dưới u theo nguyên tắc triệt căn ung thư. Nối đại tràng tận-tận bằng tay hoặc cắt và làm miệng nối đại tràng-đại tràng bằng stapler. Kiểm tra cầm máu, đặt dẫn lưu nếu cần. Đóng bụng và các lỗ trocar.

VI. THEO DÕI

- Theo dõi như mọi trường hợp phẫu thuật đường tiêu hóa nói chung.
- Sau phẫu thuật phối hợp 2 loại kháng sinh từ 5 đến 7 ngày, bồi phụ đủ nước-điện giải, năng lượng hàng ngày. Chú ý bù đủ albumine, protid máu.

VII. XỬ TRÍ TAI BIẾN

1. Trong phẫu thuật:

- Chảy máu: nếu không cầm được bằng nội soi, nên chuyển mổ mở.

- U quá to, thâm nhiễm xung quanh không thực hiện được kỹ thuật mổ nội soi, chuyển mổ mở.

2. Sau phẫu thuật:

- Chảy máu: chảy máu trong ổ bụng, cần theo dõi sát, cần thiết phải phẫu thuật lại ngay qua nội soi hoặc mổ mở.
- Tắc ruột sau mổ: kiểm tra xem do giãn ruột cơ năng hay tắc ruột cơ học. Nếu do nguyên nhân cơ học phải mổ kiểm tra và xử lý nguyên nhân.
- Áp xe hoặc viêm phúc mạc do rò, bục miệng nối: điều trị nội hoặc phẫu thuật lại tùy thuộc mức độ của biến chứng.

121. PHẪU THUẬT NỘI SOI CẮT ĐOẠN ĐẠI TRÀNG NGANG KHÔNG NẠO VÉT HẠCH

GS.TS Trần Bình Giang

I. ĐẠI CƯƠNG

Cắt đoạn đại tràng ngang nội soi là phẫu thuật cắt bỏ đại tràng ngang cùng mạc treo tương ứng bằng phương pháp mổ nội soi.

II. CHỈ ĐỊNH

Thường áp dụng nhất cho các trường hợp u đại tràng ngang

Một số bệnh lý lành tính: u lành tính, polyp...

III. CHỐNG CHỈ ĐỊNH

- Khối u quá lớn, ung thư đã di căn xa, vào các tạng lân cận, đặc biệt là phúc mạc không có khả năng cắt bỏ.
- Người bệnh già yếu hoặc có các bệnh nặng phối hợp không thể thực hiện được phương pháp mổ nội soi (ví dụ như suy tim, suy chức năng hô hấp,…).

IV. CHUẨN BỊ

1. Người thực hiện quy trình kỹ thuật:

Kíp phẫu thuật viên (PTV) tiêu hóa và kíp bác sỹ gây mê hồi sức, kỹ thuật viên có kinh nghiệm.

2. Phương tiện:

Dàn máy mổ nội soi với các phương tiện chuyên dụng

Bộ dụng cụ mổ mở đại phẫu tiêu hóa, chỉ khâu,…

3. Người bệnh (BN):

- Các xét nghiệm cơ bản chẩn đoán.
- Soi đại - trực tràng và làm sinh thiết. Nội soi dạ dày-tá tràng trong trường hợp polyps lan tỏa ở đại tràng.
- Nếu nghi ngờ có thâm nhiễm hay rò vào các cơ quan khác cần xác minh rõ ràng.
- Chuẩn bị đại tràng theo quy định. Đặc biệt cần lưu ý nâng cao thể trạng người bệnh trước phẫu thuật bằng nuôi dưỡng qua đường tĩnh mạch.

4. Hồ sơ bệnh án: Hoàn thành các thủ tục hành chính theo quy định: bệnh án chi tiết, biên bản hội chẩn, biên bản khám trước khi gây mê, giấy cam đoan đồng ý phẫu thuật.

V. CÁC BƯỚC TIẾN HÀNH

1. Kiểm tra hồ sơ: Đầy đủ theo quy định Bộ Y tế.

2. Kiểm tra người bệnh: tên, tuổi, bệnh, phẫu thuật viên, bác sỹ gây mê,...

3. Thực hiện kỹ thuật: dự kiến khoảng 180 phút

3.1. Vô cảm: gây mê nội khí quản.

3.2. Tư thế người bệnh, vị trí kíp mổ: BN nằm ngửa dạng hai chân, đặt sonde bàng quang. PTV đứng giữa hai chân người bệnh, phụ 1 đứng bên trái người bệnh, phụ 2 đứng bên phải giữ camera, dụng cụ viên đứng dưới bên trái người bệnh.

3.3.Kỹ thuật:

- *Đặt trocar:* Trocar 10 trên rốn, trocar 5 ở mạng sườn trái, trocar 5 ở mạng sườn phải, trocar 10 dưới mũi ức.
- *Thăm dò* đánh giá thương tổn và các tạng trong ổ bụng
- *Giải phóng đại tràng ngang và cắt đoạn đại tràng:* Phẫu tích mạc nối lớn khỏi đại tràng ngang. Hạ đại tràng góc gan và đại tràng góc lách. Kẹp cắt các cuống mạch.
- *Cắt u và phục hồi lưu thông tiêu hóa:* Mở nhỏ ổ bụng ở đường trắng giữa trên rốn. Cắt đoạn đại tràng ngang trên và dưới u theo nguyên tắc triệt căn ung thư. Nối đại tràng tận-tận bằng tay hoặc cắt và làm miệng nối đại tràng-đại tràng bằng stapler. Kiểm tra cầm máu, đặt dẫn lưu nếu cần. Đóng bụng và các lỗ trocar.

VI. THEO DÕI

- Theo dõi như mọi trường hợp phẫu thuật đường tiêu hóa nói chung.
- Sau phẫu thuật phối hợp 2 loại kháng sinh từ 5 đến 7 ngày, bồi phụ đủ nước- điện giải, năng lượng hàng ngày. Chú ý bù đủ albumine, protid máu.

VII. TAI BIẾN VÀ XỬ TRÍ

1. Trong phẫu thuật:

- Chảy máu: nếu không cầm được bằng nội soi, nên chuyển mổ mở.

- U quá to, thâm nhiễm xung quanh không thực hiện được kỹ thuật mổ nội soi, chuyển mổ mở.

2. Sau phẫu thuật:

- Chảy máu: chảy máu trong ổ bụng, cần theo dõi sát, cần thiết phải phẫu thuật lại ngay qua nội soi hoặc mổ mở.
- Tắc ruột sau mổ: kiểm tra xem do giãn ruột cơ năng hay tắc ruột cơ học. Nếu do nguyên nhân cơ học phải mổ kiểm tra và xử lý nguyên nhân.
- Áp xe hoặc viêm phúc mạc do rò, bục miệng nối: điều trị nội hoặc phẫu thuật lại tùy thuộc mức độ của biến chứng.

122. PHẪU THUẬT NỘI SOI CẮT TOÀN BỘ ĐẠI TRÀNG

GS.TS. Trần Bình Giang

I. ĐẠI CƯƠNG

Phẫu thuật cắt toàn bộ đại tràng là phẫu thuật cắt bỏ khoảng 10cm cuối hồi tràng cùng đại tràng phải, đại tràng ngang, đại tràng trái và đại tràng xích ma, trong một số trường hợp có thể phải cắt bỏ thêm một phần trực tràng. Lưu thông tiêu hóa được lập lại bằng miệng nối hồi - trực tràng

II. CHỈ ĐỊNH

Chỉ định cho phẫu thuật cắt toàn bộ đại tràng cần thận trọng vì đây là một phẫu thuật lớn, nhiều nguy cơ tai biến và biến chứng. Kỹ thuật chỉ nên thực hiện ở những trung tâm phẫu thuật lớn, phẫu thuật viên có nhiều kinh nghiệm trong phẫu thuật nội soi đại trực tràng.

- Viêm loét đại tràng.
- Đa polyp đại tràng có tính chất gia đình.

III. CHỐNG CHỈ ĐỊNH

Các chống chỉ định của phẫu thuật nội soi (PTNS).

IV. CHUẨN BỊ

1. Người thực hiện kỹ thuật: Phẫu thuật viên (PTV) có kinh nghiệm được đào tạo cắt đại tràng nội soi, bác sĩ gây mê hồi sức (GMHS) có kinh nghiệm trong mổ nội soi, dụng cụ viên sử dụng thành thạo các trang thiết bị dụng cụ PTNS.
2. Người bệnh:

- Được giải thích kỹ về tình trạng bệnh, các nguy cơ có thể xảy ra trong mổ, các biến chứng sau mổ.
- Được bác sĩ GMHS khám trước mổ.
- Được chuẩn bị đại tràng sạch trước mổ.

3. Trang thiết bị:

- Bàn mổ có thể thay đổi tư thế người bệnh trong mổ.
- Hệ thống phẫu thuật nội soi ổ bụng, các dụng cụ phẫu thuật nội soi.
- Hệ thống dao hàn mạch, máy cắt nối ống tiêu hóa.
- Bộ dụng cụ mổ mở.

4. Hồ sơ bệnh án: Hoàn thành các thủ tục hành chính theo quy định: bệnh án chi tiết, biên bản hội chẩn, biên bản khám trước khi gây mê, giấy cam đoan đồng ý phẫu thuật.

V. CÁC BƯỚC TIẾN HÀNH

Thời gian dự kiến: 240 phút

1. Kiểm tra hồ sơ: Đầy đủ theo quy định Bộ Y tế.
2. Kiểm tra người bệnh: Đúng người (tên, tuổi,…), đúng bệnh.
3. Thực hiện kỹ thuật:

3.1. Gây mê: Nội khí quản

3.2. Tư thế người bệnh:

Nằm ngửa, dạng 2 chân. Người bệnh được cố định chặt vào bàn mổ, được đặt Sonde tiểu trước mổ.

3.3. Các bước tiến hành:

- Vị trí đặt trocar: Linh hoạt, tùy từng phẫu thuật viên.

Có thể theo sơ đồ sau:

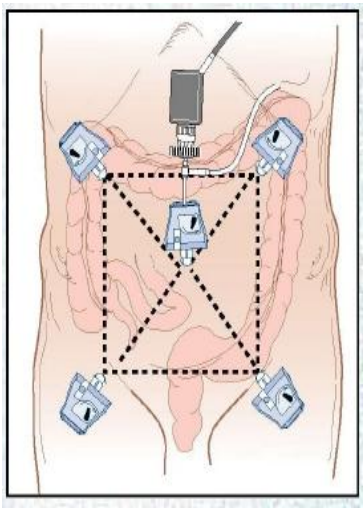

- Giải phóng đại tràng phải: Phẫu thuật viên và người phụ đứng bên trái người bệnh. Sau khi đặt trocar, tiến hành thăm dò ổ bụng, đánh giá tổn thương. Đại tràng lên được giải phóng dọc theo mạc Told ở thành bên. Chú ý nhận diện niệu quản phải. Cắt bó mạch hồi manh đại trùng tràng và bó mạch đại tràng phải sau khi kẹp 2 đầu bằng clip hemolock 10mm hoặc buộc bằng chỉ tốt.
- Giải phóng đại tràng ngang: Sau khi giải phóng đại tràng góc gan, tiếp tục giải phóng đại tràng ngang bằng cách cắt qua mạc treo đại tràng ngang bằng

móc điện hoặc dao hàn mạch để vào hậu cung mạc nối. Kẹp cắt bó mạch đại tràng giữa.

- Giải phóng đại tràng trái, đại tràng xích ma: Phẫu thuật viên và người phụ chuyển sang đứng bên phải người bệnh. Người bệnh nằm đầu cao, nghiêng phải.
- Giải phóng đại tràng góc lách bằng móc điện hoặc dao hàn mạch, cần thao tác nhẹ nhành tránh làm vỡ lách. Đại tràng xuống được giải phóng dọc theo mạc Told xuống đến tiểu khung, ngang với vị trí trực tràng cao, nhận diện và tránh làm tổn thương niệu quản trái.

Từ ngã ba chủ chậu, mở phúc mạc ở phía trên khoảng 3cm, tìm bó mạch mạc treo tràng dưới, kẹp cắt bó mạch này bằng clip hemolock hoặc buộc bằng chỉ tốt.

- Cắt đại tràng xích ma tương ứng với vị trí cắt mạch bằng máy cắt nội soi.
- Mở bụng 7cm ở hố chậu phải để lấy bệnh phẩm và cắt hồi tràng cách góc hồi manh tràng khoảng 10cm tương ứng với đoạn đã thắt mạch.
- Lập lại lưu thông tiêu hóa: Đóng lại vết mổ, bơm hơi ổ bụng và tiếp tục thì nội soi. Thực hiện miệng nối hồi - trực tràng cao bằng máy nối tròn cỡ 29. Có thể khâu tăng cường miệng nối bằng một vài mũi rời.
- Kiểm tra miệng nối để đảm bảo miêng nối kín, không căng. Khâu đính mạc treo hồi tràng vào phúc mạc thành sau.
- Hút rửa sạch ổ bụng, cầm máu. Đặt dẫn lưu Douglas, đặt Sonde hậu môn.
- Đóng các lỗ trocar

VI. THEO DÕI

- Theo dõi các dấu hiệu sinh tồn
- Theo dõi dẫn lưu, Sonde hậu môn, nước tiểu sau mổ.
- Xét nghiệm sinh hóa đánh giá tình trạng rối loạn nước và điện giải.
- Kháng sinh sau mổ, nuôi dưỡng bằng đường tĩnh mạch trong những ngày đầu khi người bệnh chưa có trung tiện. Giảm đau tốt cho người bệnh sau mổ và giải thích, động viên cho người bệnh tập ngồi dậy sớm vào ngày thứ hai sau mổ.
- Cho người bệnh ăn lỏng khi có trung tiện, bụng xẹp, không có dấu hiệu nghi ngờ có biến chứng (sốt, đau bụng, bụng chướng, ỉa máu…)

VII. XỬ TRÍ TAI BIẾN

1. Tai biến trong mổ:

- Chảy máu trong mổ: Nếu chảy máu ít cần làm sạch vùng mổ (hút, dùng gạc) để bộc lộ rõ tổn thương, cầm máu lại bằng clip, đốt điện hoặc dao hàn mạch.

Nếu chảy máu nhiều, ồ ạt cần nhanh chóng khống chế tạm thời tổn thương bằng panh nội soi, bằng chèn gạc rồi nhanh chóng chuyển mổ mở để xử lý thương tổn.

- Tổn thương niệu quản: tạo hình lại niệu quản kết hợp đặt xông JJ bể thận - bàng quang hoặc chuyển mổ mở xử lý.

- Vỡ lách: bảo tồn hoặc cắt lách (có thể chuyển mổ mở để xử lý)
- Thủng vào tá tràng: tùy từng mức độ, có thể chuyển mổ mở để xử lý.

2. Biến chứng sau mổ:

- Chảy máu sau mổ:

+ Chảy máu trong ổ bụng: Hồi sức tích cực bằng bù thể tích tuần hoàn, bù máu nếu cần. Mổ lại để tìm và xử lý thương tổn nếu vẫn tiếp tục chảy máu, gây nguy hiểm cho người bệnh.

+ Chảy máu miệng nối: Soi đại tràng để tìm tổn thương kết hợp cầm máu (bằng clip, đốt điện). Trong trường hợp không tìm thấy tổn thương trên soi đại tràng hoặc thương tổn không xử lý được qua nội soi thì phải mổ khâu cầm máu hoặc làm lại miệng nối tùy từng trường hợp.

- Rò tiêu hóa sau mổ: Với các ổ áp xe: dẫn lưu hút liên tục, điều trị nội khoa. Mổ lại khi điều trị nội khoa các ổ áp xe không kết quả hoặc người bệnh có viêm phúc mạc toàn thể, đưa hồi tràng ra ngoài.

- Rối loạn tiêu hóa sau mổ: Bù nước và điện giải, tăng cường nuôi dưỡng cho người bệnh. Điều trị bằng thuốc: loperamide…

123. PHẪU THUẬT NỘI SOI CẮT TOÀN BỘ ĐẠI TRÀNG, NẠO VÉT HẠCH

GS.TS. Trần Bình Giang

I. ĐẠI CƯƠNG

Phẫu thuật cắt toàn bộ đại tràng nạo vét hạch là phẫu thuật cắt bỏ khoảng 10cm cuối hồi tràng cùng đại tràng phải, đại tràng ngang, đại tràng trái và đại tràng xích ma, trong một số trường hợp có thể phải cắt bỏ thêm một phần trực tràng đồng thời lấy bỏ toàn bộ mạc treo đại tràng trong đó các cuống mạch được thắt sát gốc để đảm bảo lấy bỏ được hệ thống hạch bạch huyết của đại tràng. Lưu thông tiêu hóa được lập lại bằng miệng nối hồi - trực tràng.

II. CHỈ ĐỊNH

Ung thư đại tràng ở nhiều vị trí.

III. CHỐNG CHỈ ĐỊNH

Các chống chỉ định của phẫu thuật nội soi.

IV. CHUẨN BỊ

1. Người thực hiện kỹ thuật: Phẫu thuật viên (PTV) có kinh nghiệm được đào tạo cắt đại tràng nội soi, bác sĩ gây mê hồi sức (GMHS) có kinh nghiệm trong mổ nội soi, dụng cụ viên sử dụng thành thạo các trang thiết bị dụng cụ Phẫu thuật nội soi (PTNS).
2. Người bệnh :

- Được giải thích kỹ về tình trạng bệnh, các nguy cơ có thể xảy ra trong mổ, các biến chứng sau mổ.
- Được bác sĩ gây mê hồi sức khám trước mổ.
- Được chuẩn bị đại tràng sạch trước mổ.

3. Trang thiết bị:

- Bàn mổ có thể thay đổi tư thế người bệnh trong mổ.
- Hệ thống phẫu thuật nội soi ổ bụng, các dụng cụ phẫu thuật nội soi.
- Hệ thống dao hàn mạch, máy cắt nối ống tiêu hóa.
- Bộ dụng cụ mổ mở.

4. Hồ sơ bệnh án: Hoàn thành các thủ tục hành chính theo quy định: bệnh án chi tiết, biên bản hội chẩn, biên bản khám trước khi gây mê, giấy cam đoan đồng ý phẫu thuật.

V. CÁC BƯỚC TIẾN HÀNH

1. Kiểm tra hồ sơ: Tên tuổi người bệnh, chẩn đoán, chỉ định, chống chỉ định.
2. Kiểm tra người bệnh: Đúng người (tên, tuổi,…), đúng bệnh
3. Thực hiện kỹ thuật: Thời gian dự kiến: 240 phút

3.1. Gây mê: Nội khí quản

3.2. Tư thế người bệnh :

Nằm ngửa, dạng 2 chân.

Người bệnh được cố định chặt vào bàn mổ, được đặt sonde tiểu trước mổ.

3.3. Các bước tiến hành:

- Vị trí đặt trocar: Linh hoạt, tùy từng phẫu thuật viên.

Có thể theo sơ đồ sau:

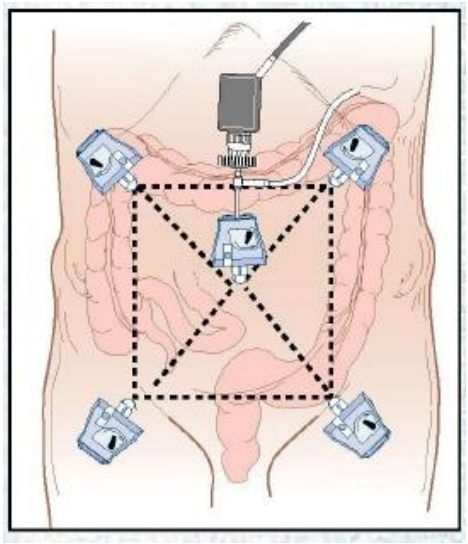

Do dẫn lưu bạch huyết của đại tràng và trực tràng đi theo các cuống mạch chính do đó trong phẫu thuật cắt toàn bộ đại tràng các cuống mạch nuôi được thắt sát gốc.

- Phẫu tích đại tràng từ ngoài vào:

+ Giải phóng đại tràng phải: Phẫu thuật viên và người phụ đứng bên trái người bệnh. Sau khi đặt trocar, tiến hành thăm dò ổ bụng, đánh giá tổn thương. Đại tràng lên được giải phóng dọc theo mạc Told ở thành bên. Chú ý nhận diện niệu

quản phải. Cắt bó mạch hồi manh đại trùng tràng và bó mạch đại tràng phải sau khi kẹp 2 đầu bằng clip hemolock 10mm hoặc buộc bằng chỉ tốt.

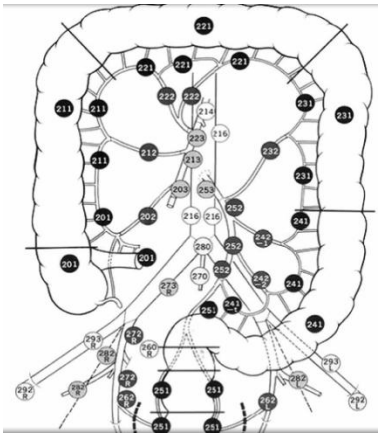

Theo Hội ung thư đại trực tràng Nhật Bản, hệ thống hạch bạch huyết của đại tràng được chia làm 03 nhóm: nhóm 1 gồm các hạch 201, 211, 221, 231, 241; nhóm 2 gồm 202, 212, 222, 232, 242; nhóm 3 gồm 203, 213, 223, 253.

+ Giải phóng đại tràng ngang: Sau khi giải phóng đại tràng góc gan, tiếp tục giải phóng đại tràng ngang bằng cách cắt qua mạc treo đại tràng ngang bằng móc điện hoặc dao hàn mạch để vào hậu cung mạc nối. Kẹp cắt bó mạch đại tràng giữa.

+ Giải phóng đại tràng trái, đại tràng xích ma: Phẫu thuật viên và người phụ chuyển sang đứng bên phải người bệnh. Người bệnh nằm đầu cao, nghiêng phải.

Giải phóng đại tràng góc lách bằng móc điện hoặc dao hàn mạch, cần thao tác nhẹ nhành tránh làm vỡ lách. Đại tràng xuống được giải phóng dọc theo mạc Told xuống đến tiểu khung, ngang với vị trí trực tràng cao, nhận diện và tránh làm tổn thương niệu quản trái.

Từ ngã ba chủ chậu, mở phúc mạc ở phía trên khoảng 3cm, tìm bó mạch mạc treo tràng dưới, kẹp cắt bó mạch này bằng clip hemolock hoặc buộc bằng chỉ tốt.

- Phẫu tích đại tràng từ trong ra:

Bộc lộ mạc treo đại tràng, mở mạc treo, phẫu tích các cuống mạch nuôi ở sát gốc. Kẹp cắt các cuống mạch này bằng clip hemolock. Sau đó tiếp tục phẫu tích từ trong ra ngoài: bóc tách mạc treo đại tràng khỏi các tạng nằm sau phúc mạc (tá tràng, thận, niệu quản, tụy).

- Cắt đại tràng xích ma tương ứng với vị trí cắt mạch bằng máy cắt nội soi.

- Mở bụng 7cm ở hố chậu phải để lấy bệnh phẩm và cắt hồi tràng cách góc hồi manh tràng khoảng 10cm tương ứng với đoạn đã thắt mạch.

- Lập lại lưu thông tiêu hóa: Đóng lại vết mổ, bơm hơi ổ bụng và tiếp tục thì nội soi. Thực hiện miệng nối hồi-trực tràng cao bằng máy nối tròn cỡ 29. Có thể khâu tăng cường miệng nối bằng một vài mũi rời. Kiểm tra miệng nối để đảm bảo miêng nối kín, không căng. Khâu đính mạc treo hồi tràng vào phúc mạc thành sau.

- Hút rửa sạch ổ bụng, cầm máu. Đặt dẫn lưu Douglas, đặt sonde hậu môn. Đóng các lỗ trocar.

VI. THEO DÕI

- Theo dõi các dấu hiệu sinh tồn
- Theo dõi dẫn lưu, sonde hậu môn, nước tiểu sau mổ.
- Xét nghiệm sinh hóa đánh giá tình trạng rối loạn nước và điện giải.

Kháng sinh sau mổ, nuôi dưỡng bằng đường tĩnh mạch trong những ngày đầu khi người bệnh chưa có trung tiện. Giảm đau tốt cho người bệnh sau mổ và giải thích, động viên cho người bệnh tập ngồi dậy sớm vào ngày thứ hai sau mổ. Cho người bệnh tập ăn khi có trung tiện, bụng xẹp, không có biến chứng.

VII. XỬ TRÍ TAI BIẾN

1.Tai biến trong mổ:

- Chảy máu trong mổ: Nếu chảy máu ít cần làm sạch vùng mổ (hút, dùng gạc) để bộc lộ rõ tổn thương, cầm máu lại bằng clip, đốt điện hoặc dao hàn mạch. Chuyển mổ mở nếu cần.

- Tổn thương niệu quản: tạo hình lại niệu quản kết hợp đặt xông JJ bể thận-bàng quang hoặc chuyển mổ mở xử lý.

- Vỡ lách: bảo tồn hoặc cắt lách (có thể chuyển mổ mở để xử lý).

- Thủng vào tá tràng: tùy từng mức độ, có thể chuyển mổ mở để xử lý.

2. Biến chứng sau mổ:

- Chảy máu sau mổ:

+ Chảy máu trong ổ bụng: Hồi sức tích cực bằng bù thể tích tuần hoàn, bù máu nếu cần. Mổ lại để tìm và xử lý thương tổn nếu vẫn tiếp tục chảy máu, gây nguy hiểm cho người bệnh.

+ Chảy máu miệng nối: Soi đại tràng để tìm tổn thương kết hợp cầm máu (bằng clip, đốt điện).Trong trường hợp không tìm thấy tổn thương trên soi đại tràng hoặc thương tổn không xử lý được qua nội soi thì phải mổ khâu cầm máu hoặc làm lại miệng nối tùy từng trường hợp.

- Rò tiêu hóa sau mổ: Với các ổ áp xe: dẫn lưu hút liên tục, điều trị nội khoa. Mổ lại khi điều trị nội khoa các ổ áp xe không kết quả hoặc người bệnh có viêm phúc mạc toàn thể, đưa hồi tràng ra ngoài.

- Rối loạn tiêu hóa sau mổ: Bù nước và điện giải, tăng cường nuôi dưỡng cho người bệnh. Điều trị bằng thuốc: loperamide…

124. PHẪU THUẬT NỘI SOI ĐẶT VÒNG THẮT DẠ DÀY ĐIỀU TRỊ BÉO PHÌ

ThS. Bùi Thanh Phúc

I. ĐẠI CƯƠNG

Phẫu thuật nội soi đặt vòng thắt dạ dày là một trong các phương pháp phẫu thuật điều trị béo phì.

II. CHỈ ĐỊNH

- Tuổi dưới 65.
- BMI ≥ 32 kèm bệnh phối hợp: cao huyết áp, đái đường, tăng cholesterol máu, đau khớp … hoặc BMI ≥ 37.
- Sau khi điều trị béo phì trên 1 năm bằng các phương pháp nội khoa thất bại.
- Người bệnh không có chống chỉ định phẫu thuật nội soi ổ bụng.

III. CHỐNG CHỈ ĐỊNH

Người bệnh có 1 trong các tiêu chuẩn sau:

- Tuổi trên 65.
- BMI dưới 32.
- BMI từ 32 đến 37 và không mắc các bệnh phối hợp.
- Người bệnh chưa điều trị béo phì bằng các phương pháp điều trị béo phì trong 1 năm hoặc đã điều trị béo phì bằng các phương pháp khác có kết quả.
- Người bệnh có chống chỉ định phẫu thuật nội soi.

IV. CHUẨN BỊ

1. Người thực hiện quy trình kỹ thuật:

   Kíp phẫu thuật viên tiêu hóa và kíp bác sỹ gây mê hồi sức, kỹ thuật viên có kinh nghiệm.

2. Phương tiện:

   Dàn máy mổ nội soi với các phương tiện chuyên dụng.

   Bộ dụng cụ mổ mở đại phẫu tiêu hóa, chỉ khâu,…

3. Người bệnh:

- Các xét nghiệm cơ bản chẩn đoán.
- Nội soi dạ dày-tá tràng.

- Chuẩn bị mổ: Người bệnh nhịn ăn uống từ 21h ngày trước mổ, uống 1 gói fortran pha 1lít nước từ 14h ngày trước mổ.

4. Hồ sơ bệnh án:

Hoàn thành các thủ tục hành chính theo quy định: bệnh án chi tiết, biên bản hội chẩn, biên bản khám trước khi gây mê, giấy cam đoan đồng ý phẫu thuật.

V. CÁC BƯỚC TIẾN HÀNH

1. Kiểm tra hồ sơ: Đầy đủ theo quy định Bộ Y tế.

2. Kiểm tra người bệnh: tên, tuổi, bệnh, phẫu thuật viên, bác sỹ gây mê,...

3. Thực hiện kỹ thuật: dự kiến khoảng 180 phút.

- Tư thế người bệnh:

Người bệnh nằm ngửa trên bàn mổ, gây mê nội khí quản, hai chân dạng 1 góc 80^0, được cố định vững chắc vào bàn mổ. Sau khi đặt trocar đầu tiên, bàn mổ được điều chỉnh để người bệnh ở tư thế đầu cao 25^0, nghiêng sang phải 10^0.

-Vị trí phẫu thuật viên:

Phẫu thuật viên đứng phía dưới, giữa 2 chân người bệnh. Người phụ thứ 1 đứng bên phải người bệnh. Người phụ thứ 2 đứng bên trái người bệnh.

- Kỹ thuật mổ:

Bơm hơi ổ bụng với áp lực 14 mmHg.

Phẫu thuật bắt đầu bằng việc quan sát đánh giá toàn bộ ổ bụng, tình trạng gan đặc biệt là gan trái, vùng tâm vị dạ dày. Phẫu tích bắt đầu tại góc tâm phình vị bằng cách giải phóng dây chằng hoành dạ dày, tạo ra khoảng tự do sau bên trái tâm vị. Bên phải phẫu tích qua mạc nối nhỏ, đi vào khoảng trước cột trụ phải cơ hoành sau tâm vị, tạo đường hầm sau tâm vị và phần trên mặt sau phình vị dạ dày. Một kẹp phẫu tích cong không chấn thương được luồn qua đường hầm qua bên phải tâm vị tới khoảng trống đã được tạo ra. Vòng thắt dạ dày được đưa vào ổ bụng qua lỗ trocar ở dưới sườn trái, đưa vòng qua đường hầm phía sau từ trái sang phải và khớp lại ở bên phải tâm vị. Vòng được cố định bằng 2- 3 mũi ethilon 2.0 khâu trên thành phình vị lớn tạo nếp gấp che phủ bao quanh vòng. Bộ phận điều chỉnh vòng được cố định vào cân cơ thẳng to ở vị trí phía dưới lỗ vào ở dưới sườn trái.

VI. THEO DÕI

- Ngày đầu tiên sau mổ chụp lưu thông dạ dày với thuốc cản quang để kiểm tra vị trí vòng và các tai biến có thể như: thủng thực quản hay dạ dày mà không phát hiện được trong mổ. Người bệnh được phép uống nước ngày đầu tiên.
- Ngày thứ hai người bệnh xuất viện, trong tuần đầu tiên sau mổ người bệnh ăn chất lỏng sau đó ăn đặc dần.
- Sau 1 tháng người bệnh được kiểm tra và điều chỉnh vòng lần đầu tiên.
- Trong 6 tháng đầu tiên người bệnh đến kiểm tra và điều chỉnh vòng mỗi tháng 1 lần, vòng được điều chỉnh tùy theo đánh giá của thầy thuốc về mức độ giảm cân và ảnh hưởng của vòng tới sinh hoạt của người bệnh.
- Sau 6 tháng thời gian kiểm tra tiếp theo được xác định tùy diễn tiến lâm sàng.

VII. XỬ TRÍ TAI BIẾN

1. Trong phẫu thuật:

Chảy máu: nếu không cầm được bằng nội soi, nên chuyển mổ mở.

Thủng dạ dày: khâu dạ dày nội soi hoặc mổ mở.

2. Sau phẫu thuật:

Trượt đai: phẫu thuật cố định đại lại, thay đai mới hay cắt dạ dày.

Nhiễm trùng hoặc xoay buồng chỉnh: thay buồng chỉnh mới.

125. PHẪU THUẬT NỘI SOI TẠO HÌNH DẠ DÀY ỐNG ĐỨNG

ThS. Bùi Thanh Phúc

I. ĐẠI CƯƠNG

Phẫu thuật nội soi tạo hình dạ dày ống đứng là một trong các phương pháp phẫu thuật điều trị béo phì

II. CHỈ ĐỊNH

- Tuổi dưới 65
- BMI ≥ 32 kèm bệnh phối hợp: cao huyết áp, đái đường, tăng cholesterol máu, đau khớp … hoặc BMI ≥ 37
- Sau khi điều trị béo phì trên 1 năm bằng các phương pháp nội khoa thất bại.
- Người bệnh không có chống Chỉ định phẫu thuật nội soi ổ bụng.

III. CHỐNG CHỈ ĐỊNH

Người bệnh có 1 trong các tiêu chuẩn sau:

- Tuổi trên 65.
- BMI dưới 32.
- BMI từ 32 đến 37 và không mắc các bệnh phối hợp.
- Người bệnh chưa điều trị béo phì bằng các phương pháp điều trị béo phì trong 1 năm hoặc đã điều trị béo phì bằng các phương pháp khác có kết quả.
- Người bệnh có chống Chỉ định phẫu thuật nội soi.

IV. CHUẨN BỊ

1.Người thực hiện:

Kíp phẫu thuật viên tiêu hóa và kíp bác sỹ gây mê hồi sức, kỹ thuật viên có kinh nghiệm.

2. Phương tiện:

Dàn máy mổ nội soi với các phương tiện chuyên dụng.

Bộ dụng cụ mổ mở đại phẫu tiêu hóa, chỉ khâu,…

Dụng cụ cắt nối tiêu hóa tự động dùng cho mổ nội soi.

3. Người bệnh:

- Các xét nghiệm cơ bản chẩn đoán.
- Nội soi dạ dày-tá tràng

- Chuẩn bị mổ: Người bệnh nhịn ăn uống từ 21h ngày trước mổ, uống 1 gói fortran pha 1lít nước từ 14h ngày trước mổ.

4. Hồ sơ bệnh án: Hoàn thành các thủ tục hành chính theo quy định: bệnh án chi tiết, biên bản hội chẩn, biên bản khám trước khi gây mê, giấy cam đoan đồng ý phẫu thuật.

V. CÁC BƯỚC TIẾN HÀNH

1. Kiểm tra hồ sơ: Đầy đủ theo quy định Bộ Y tế

2. Kiểm tra người bệnh: tên, tuổi, bệnh, phẫu thuật viên, bác sỹ gây mê,...

3. Thực hiện kỹ thuật: dự kiến khoảng 180 phút

- *Tư thế người bệnh:*

Người bệnh nằm ngửa trên bàn mổ, gây mê nội khí quản, hai chân dạng 1 góc 80^0, được cố định vững chắc vào bàn mổ. Sau khi đặt trocar đầu tiên, bàn mổ được điều chỉnh để người bệnh ở tư thế đầu cao 25^0, nghiêng sang phải 10^0.

- *Vị trí phẫu thuật viên:*

Phẫu thuật viên đứng phía dưới, giữa 2 chân người bệnh. Người phụ thứ 1 đứng bên phải người bệnh. Người phụ thứ 2 đứng bên trái người bệnh.

- *Kỹ thuật mổ:*

- Bơm hơi ổ bụng với áp lực 14 mmHg.
- Giải phóng dạ dày khỏi mạc nối lớn sát bờ cong lớn dạ dày từ sát môn vị lên đến tâm vị bằng dao siêu âm hoặc legasure.
- Đưa dụng cụ cắt nối tự động vào cắt dạ dày dọc theo bờ cong lớn, cách môn vị 4-5 cm cho đến sát tâm vị, phần dạ dày còn lại chiếm khoảng 1/3 thể tích. Cầm máu. Lấy bệnh phẩm. Đóng lỗ trocar.

VI. THEO DÕI

- Ngày đầu tiên sau mổ chụp lưu thông dạ dày với thuốc cản quang để kiểm tra.
- Người bệnh xuất viện vào ngày thứ 3-4-5 tùy thuộc diễn biến lâm sàng.
- Sau 1 tháng người bệnh được kiểm tra lại.
- Các đợt kiểm tra lại tùy thuộc mức độ giảm cân sau mổ.

VII. XỬ TRÍ TAI BIẾN

1. Trong phẫu thuật:

- Chảy máu: nếu không cầm được bằng nội soi, nên chuyển mổ mở.
- Thủng dạ dày: khâu dạ dày nội soi hoặc mổ mở

2. Sau phẫu thuật:

Rò hoặc bục diện cắt của dạ dày: điều trị nội khoa hay mổ lại tùy diễn biến lâm sàng.

126. PHẪU THUẬT CẮT TRỰC TRÀNG NỘI SOI, NỐI ĐẠI TRÀNG - ỐNG HẬU MÔN

PGS.TS Nguyễn Xuân Hùng

I. ĐẠI CƯƠNG

Cắt trực tràng nội soi là phẫu thuật cắt bỏ một đoạn đại tràng xich ma và trực tràng cùng toàn bộ mạc treo trực tràng bằng phương pháp mổ nội soi. Lập lại lưu thông đường tiêu hóa bằng nối đại tràng trái (đại tràng xuống hoặc đại tràng xích ma) với ống hậu môn lại bằng máy nối cơ học hay khâu nối bằng tay.

II. CHỈ ĐỊNH

Thường áp dụng nhất cho các trường hợp u trực tràng đoạn 1/3 giữa và dưới.

III. CHỐNG CHỈ ĐỊNH

- Khối u quá lớn, ung thư đã di căn xa, vào các tạng lân cận, đặc biệt là phúc mạc không có khả năng cắt bỏ.
- Người bệnh già yếu hoặc có các bệnh nặng phối hợp không thể thực hiện được phương pháp mổ nội soi (ví dụ như suy tim, suy chức năng hô hấp,…).

IV. CHUẨN BỊ

1. Người thực hiện kỹ thuật:

Kíp phẫu thuật viên tiêu hóa và kíp bác sỹ gây mê hồi sức, kỹ thuật viên có kinh nghiệm.

2. Phương tiện:

- Dàn máy mổ nội soi với các phương tiện chuyên dụng
- Bộ dụng cụ mổ mở đại phẫu tiêu hóa, chỉ khâu,…
- Dụng cụ khâu nối máy.

3. Người bệnh:

- Các xét nghiệm cơ bản chẩn đoán.
- Soi đại trực - tràng và làm sinh thiết, chụp cắt lớp hoặc cộng hưởng từ ổ bụng và tiểu khung.
- Nội soi dạ dày-tá tràng trong trường hợp polyps lan tỏa ở đại tràng.
- Nếu nghi ngờ có thâm nhiễm hay rò vào các cơ quan khác cần xác minh rõ ràng.
- Chuẩn bị đại tràng theo quy định.

- Đặc biệt cần lưu ý nâng cao thể trạng người bệnh trước phẫu thuật bằng nuôi dưỡng qua đường tĩnh mạch.

4. Hồ sơ bệnh án: Hoàn thành các thủ tục hành chính theo quy định: bệnh án chi tiết, biên bản hội chẩn, biên bản khám trước khi gây mê, giấy cam đoan đồng ý phẫu thuật.

V. CÁC BƯỚC TIẾN HÀNH

1. Kiểm tra hồ sơ: Đầy đủ theo quy định Bộ Y tế

2. Kiểm tra người bệnh: tên, tuổi, bệnh, phẫu thuật viên, bác sỹ gây mê,...

3. Thực hiện kỹ thuật: dự kiến khoảng 180 phút

- Tư thế: nằm tư thế sản khoa, đặt sonde bàng quang.
- Vô cảm: gây mê nội khí quản.
- Phẫu thuật viên đứng bên phải người bệnh, phụ 1 đứng bên đối diện, phụ 2 đứng bên trái phẫu thuật viên và giữ camera, dụng cụ viên đứng dưới giữa hai chân người bệnh.
- Kỹ thuật:

+ *Đặt trocar:* Thường đặt 5 trocars tại các vị trí như sau:

+ Dưới rốn: sử dụng ống camera (trocar 10mm - số1).

+ Hố chậu phải: ngang gai chậu trước trên phải, vào trong 2 khoát ngón tay (trocar 12mm - số2), sử dụng dao siêu âm, dụng cụ cắt nối trực tràng,…

+ Mạng sườn phải: bờ ngoài cơ thẳng to phải, cách trocar số 2 khoảng 10 cm (trocar 5mm hoặc 10mm - số 3), sử dụng panh thông thường hoặc panh Babcock (số 5mm hoặc 10mm).

+ Hố chậu trái: (trocar 5mm - số 4).

+ Mạng sườn trái (trocar 5mm - số 5).

+ Thăm dò đánh giá thương tổn và các tạng trong ổ bụng. Đưa người bệnh về tư thế đầu thấp tối đa, nghiêng sang phải. Gạt ruột non lên cao, sang phải để bộc lộ rõ vùng tiểu khung và nửa bụng trái.

+ *Giải phóng đại - trực tràng và cắt trực tràng:*

- Phẫu tích mạch mạc treo tràng dưới và giải phóng bờ phải đại tràng xich ma - trực tràng từ trên xuống dưới, từ trước ra sau, từ trái sang phải. Phẫu tích lột trần mạch mạc treo tràng dưới một đoạn khoảng 2 cm. Thắt gốc

mạch bằng buộc chỉ hoặc clip khóa mạch (hemolock) hoặc dao hàn mạch. Nên cắt mạch sau để dễ dàng cho việc phẫu tích mạc treo (có tác dụng nâng mạc treo lên).

Phẫu tích giải phóng mạc treo trực tràng phía sau đúng lớp vô mạch nằm giữa cân sau mạc treo trực tràng và mặt trước xương cùng cụt, đến mặt trên khối cơ nâng, sát lớp cơ vòng hậu môn.

Phẫu tích giải phóng đại tràng trái, đại tràng góc lách và một phần đại tràng ngang ước lượng đoạn đại tràng trái đã đủ dài để đưa xuống nối với trực tràng.

Phẫu tích bờ trái đại tràng xích ma - trực tràng.

Phẫu tích mặt trước trực tràng khỏi bàng quang, tuyến tiền liệt, hai túi tinh ở nam (tử cung, âm đạo ở nữ) vừa đủ để cắt dưới u 4cm.

Phẫu tích hai cánh bên trực tràng. Trở lại cắt mạch mạc treo tràng dưới.

Cắt trực tràng:

Xác định điểm cắt trực tràng dưới u ít nhất 4 cm, phẫu tích cắt mạc treo trực tràng khỏi thành trực tràng một đoạn khoảng 2 cm, để lộ hoàn toàn lớp cơ. Dùng máy cắt đưa qua lỗ trocar 2, sử dụng lưỡi dao 60 hoặc 45 cm cắt trực tràng. Kiểm tra diện cắt, có thể phải dùng 2 lưỡi cắt. Kết thúc phần phẫu tích bằng nội soi.

+ *Mở bụng cắt đoạn đại trực tràng:*

Mở nhỏ ổ bụng ở hố chậu trái, đưa đoạn đại trực tràng đã phẫu tích ra khỏi ổ bụng. Cắt đoạn đại tràng xich ma đã lựa chọn. Khâu đặt dụng cụ cắt nối. Có thể làm miệng nối đại tràng - ống hậu môn tận - tận hoặc tận - bên. Đóng thành bụng.

+ *Lập lại lưu thông đường tiêu hóa:*

Trở lại trường mổ ổ bụng qua camera nội soi, làm miệng nối đại tràng ống hậu môn bằng máy nối. Kiểm tra hai đầu cắt trên máy. Kiểm tra miệng nối. Có thể khâu lại mạc treo-phúc mạc tiểu khung. Đặt dẫn lưu tiểu khung qua nội soi, rút và đóng các lỗ trocar.

* Trường hợp làm miệng nối đại tràng-ống hậu môn bằng khâu nối tay:

- Các bước cắt bỏ u và đoạn ruột tương ứng được thực hiện như đã nêu ở

trên. Nếu khối u nhỏ có thể thực hiện việc cắt nối đồng thời qua đường dưới (qua lỗ hậu môn), không cần mở bụng.

- Làm miệng nối đại tràng với ống hậu môn. Thực hiện miệng nối: lớp 1 khâu cố định đại tràng - cơ tròn trong bằng các mũi khâu rời, chỉ vicrin 3.0 hoặc 4.0; lớp 2 khâu đại tràng với ống hậu môn bằng các mũi khâu rời vicrin 4.0.

VI. THEO DÕI

- Theo dõi như mọi trường hợp phẫu thuật đường tiêu hóa nói chung.
- Sau phẫu thuật phối hợp 2 loại kháng sinh từ 5 đến 7 ngày, bồi phụ đủ nước- điện giải, năng lượng hàng ngày. Chú ý bù đủ albumine, protid máu.

VII. XỬ TRÍ TAI BIẾN

1. Trong phẫu thuật:

- Chảy máu: nếu không cầm được bằng nội soi, nên chuyển mổ mở.
- Miệng nối không kín: thường phải chuyển mổ mở kiểm tra và xử lý theo tình huống cụ thể.

2. Sau phẫu thuật:

- Chảy máu: chảy máu trong ổ bụng, cần theo dõi sát, cần thiết phải phẫu thuật lại ngay qua nội soi hoặc mổ mở. Chảy máu miệng nối, soi trực tràng kiểm tra. Thường chỉ cần đặt miếng gạc ép vào miệng nối. Nếu máu chảy thành tia, cần can thiệp cầm máu.
- Bục miệng nối: phẫu thuật lại đóng đầu dưới, đưa đầu ruột trên ra ngoài. Có thể giữ nguyên miệng nối và làm hậu môn nhân tạo dẫn lưu toàn bộ phía trên.
- Tắc ruột sau mổ: kiểm tra xem do dãn ruột cơ năng hay tắc ruột cơ học. Nếu do nguyên nhân cơ học phải mổ kiểm tra và xử lý nguyên nhân.
- Áp xe tồn dư trong ổ bụng: nếu ổ áp xe khu trú, dẫn lưu dưới siêu âm. Áp xe nằm giữa các quai ruột cần phẫu thuật lại làm sạch và dẫn lưu ổ bụng.

127. PHẪU THUẬT CẮT TRỰC TRÀNG NỘI SOI, NỐI ĐẠI TRÀNG - ỐNG HẬU MÔN, NẠO VÉT HẠCH

PGS.TS Nguyễn Xuân Hùng

I. ĐẠI CƯƠNG

Cắt trực tràng nội soi là phẫu thuật cắt bỏ một đoạn đại tràng xich ma và trực tràng cùng toàn bộ mạc treo trực tràng bằng phương pháp mổ nội soi. Lập lại lưu thông đường tiêu hóa bằng nối đại tràng trái (đại tràng xuống hoặc đại tràng xích ma) với ống hậu môn lại bằng máy nối cơ học hay khâu nối bằng tay. Kỹ thuật thực hiện tương tự quy trình Phẫu thuật cắt trực tràng nội soi nối đại tràng trái - ống hậu môn. Trong quy trình này chỉ xin nhấn mạnh một số điểm khi nạo vét hạch.

II. CHỈ ĐỊNH

Thường áp dụng nhất cho các trường hợp u trực tràng đoạn 1/3 giữa và dưới

III. CHỐNG CHỈ ĐỊNH

- Khối u quá lớn, ung thư đã di căn xa, vào các tạng lân cận, đặc biệt là phúc mạc không có khả năng cắt bỏ.
- Người bệnh già yếu hoặc có các bệnh nặng phối hợp không thể thực hiện được phương pháp mổ nội soi (ví dụ như suy tim, suy chức năng hô hấp,…).

IV. CHUẨN BỊ

1. Người thực hiện kỹ thuật:

Kíp phẫu thuật viên tiêu hóa và kíp bác sỹ gây mê hồi sức, kỹ thuật viên có kinh nghiệm.

2. Phương tiện:

- Dàn máy mổ nội soi với các phương tiện chuyên dụng
- Bộ dụng cụ mổ mở đại phẫu tiêu hóa, chỉ khâu,…
- Dụng cụ khâu nối máy

3. Người bệnh:

- Các xét nghiệm cơ bản chẩn đoán.
- Soi đại trực - tràng và làm sinh thiết, chụp cắt lớp hoặc cộng hưởng từ ổ bụng và tiểu khung.

- Nội soi dạ dày-tá tràng trong trường hợp polyps lan tỏa ở đại tràng.
- Nếu nghi ngờ có thâm nhiễm hay rò vào các cơ quan khác cần xác minh rõ ràng.
- Chuẩn bị đại tràng theo quy định.
- Đặc biệt cần lưu ý nâng cao thể trạng người bệnh trước phẫu thuật bằng nuôi dưỡng qua đường tĩnh mạch.

4. Hồ sơ bệnh án: Hoàn thành các thủ tục hành chính theo quy định: bệnh án chi tiết, biên bản hội chẩn, biên bản khám trước khi gây mê, giấy cam đoan đồng ý phẫu thuật.

V. CÁC BƯỚC TIẾN HÀNH

Tham khảo Quy trình Phẫu thuật cắt trực tràng nội soi nối đại tràng trái – ống hậu môn. Xin nhấn mạnh một số điểm khi nạo vét hạch:

- Việc nạo vét hạch cạnh khối u, nhóm hạch trung gian được thực hiện trong quá trình cắt u và đoạn đại trực tràng nội soi.
- Lưu ý khi phẫu tích mạch mạc treo tràng dưới: phẫu tích bộc lộ rõ mạch mạc treo tràng dưới tận gốc (nơi tách ra từ động mạch chủ bụng) lấy hết hạch. Có thể sinh thiết tức thì nếu nghi ngờ hạch ung thư. Trong trường hợp hạch đã có di căn ung thư thì việc nạo vét hạch phải mở rộng tùy theo tình huống cụ thể (mở rộng nạo vét hạch lên trên dọc động mạc, tĩnh mạch chủ bụng, mạch thận,…). Nạo vét hạch dọc theo niệu quản, mạch chậu hai bên…

VI. THEO DÕI

- Theo dõi như mọi trường hợp phẫu thuật đường tiêu hóa nói chung.
- Sau phẫu thuật phối hợp 2 loại kháng sinh từ 5 đến 7 ngày, bồi phụ đủ nước- điện giải, năng lượng hàng ngày. Chú ý bù đủ albumine, protid máu.

VII. XỬ TRÍ TAI BIẾN

1. Trong phẫu thuật:

- Chảy máu: nếu không cầm được bằng nội soi, nên chuyển mổ mở.
- Miệng nối không kín: thường phải chuyển mổ mở kiểm tra và xử lý theo tình huống cụ thể.

2. Sau phẫu thuật:

- Chảy máu: chảy máu trong ổ bụng, cần theo dõi sát, cần thiết phải phẫu

thuật lại ngay qua nội soi hoặc mổ mở. Chảy máu miệng nối, soi trực tràng kiểm tra. Thường chỉ cần đặt miếng gạc ép vào miệng nối. Nếu máu chảy thành tia, cần can thiệp cầm máu.

- Bục miệng nối: phẫu thuật lại đóng đầu dưới, đưa đầu ruột trên ra ngoài. Có thể giữ nguyên miệng nối và làm hậu môn nhân tạo dẫn lưu toàn bộ phía trên.
- Tắc ruột sau mổ: kiểm tra xem do giãn ruột cơ năng hay tắc ruột cơ học. Nếu do nguyên nhân cơ học phải mổ kiểm tra và xử lý nguyên nhân.
- Áp xe tồn dư trong ổ bụng: nếu ổ áp xe khu trú, dẫn lưu dưới siêu âm. Áp xe nằm giữa các quai ruột cần phẫu thuật lại làm sạch và dẫn lưu ổ bụng.

128. PHẪU THUẬT NỘI SOI CẮT CỤT TRỰC TRÀNG ỐNG HẬU MÔN NGẢ BỤNG VÀ TẠO SINH MÔN

PGS.TS Nguyễn Xuân Hùng

I. ĐẠI CƯƠNG

Cắt cụt trực tràng nội soi là phẫu thuật cắt bỏ một đoạn đại tràng xich ma và toàn bộ trực tràng hậu môn cùng mạc treo tương ứng bằng phương pháp mổ nội soi. Đưa đại tràng xich ma ra thành bụng làm hậu môn nhân tạo ở hố chậu trái.

II. CHỈ ĐỊNH

- Thường áp dụng nhất cho các trường hợp u trực tràng đoạn 1/3 dưới
- Một số trường hợp khác: khối u ở tiểu khung, viêm trực tràng chảy máu do tia xạ…

III. CHỐNG CHỈ ĐỊNH

- Khối u quá lớn, ung thư đã di căn xa, vào các tạng lân cận, đặc biệt là phúc mạc không có khả năng cắt bỏ.
- Người bệnh già yếu hoặc có các bệnh nặng phối hợp không thể thực hiện được phương pháp mổ nội soi (ví dụ như suy tim, suy chức năng hô hấp,…).

Xem thêm bài *Phẫu thuật cắt trực tràng nội soi nối đại tràng trái – ống hậu môn*.

IV. CHUẨN BỊ

1. Người thực hiện kỹ thuật: Kíp phẫu thuật viên tiêu hóa và kíp bác sỹ gây mê hồi sức, kỹ thuật viên có kinh nghiệm.
2. Phương tiện:
   - Dàn máy mổ nội soi với các phương tiện chuyên dụng.
   - Bộ dụng cụ mổ mở đại phẫu tiêu hóa, chỉ khâu,…
3. Người bệnh:

- Các xét nghiệm cơ bản chẩn đoán.
- Soi đại-trực tràng và làm sinh thiết. Nội soi dạ dày-tá tràng trong trường hợp polyps lan tỏa ở đại tràng.
- Nếu nghi ngờ có thâm nhiễm hay rò vào các cơ quan khác cần xác minh rõ ràng.

- Chuẩn bị đại tràng theo quy định. Đặc biệt cần lưu ý nâng cao thể trạng người bệnh trước phẫu thuật bằng nuôi dưỡng qua đường tĩnh mạch.

4. Hồ sơ bệnh án: Hoàn thành các thủ tục hành chính theo quy định: bệnh án chi tiết, biên bản hội chẩn, biên bản khám trước khi gây mê, giấy cam đoan đồng ý phẫu thuật.

V. CÁC BƯỚC TIẾN HÀNH

1. Kiểm tra hồ sơ: Đầy đủ theo quy định Bộ Y tế.

2. Kiểm tra người bệnh: tên, tuổi, bệnh, phẫu thuật viên, bác sỹ gây mê,...

3. Thực hiện kỹ thuật: dự kiến khoảng 180 phút

- Tư thế: nằm tư thế sản khoa, đặt sonde bàng quang.
- Vô cảm: gây mê nội khí quản.
- Vị trí kíp mổ: Phẫu thuật viên đứng bên phải người bệnh, phụ 1 đứng bên đối diện, phụ 2 đứng bên trái phẫu thuật viên và giữ camera, dụng cụ viên đứng dưới giữa hai chân người bệnh.
- Kỹ thuật:
  - Đặt trocar
  - Thăm dò đánh giá thương tổn và các tạng trong ổ bụng
  - Giải phóng đại - trực tràng và cắt đoạn trực tràng
  - Các bước này xem bài *Phẫu thuật cắt trực tràng nội soi nối đại tràng trái - ống hậu môn*. Lưu ý:
    + Không cần giải phóng đại tràng trái toàn bộ.
    + Phẫu tích trực xuống càng thấp càng dễ dàng cho thì mổ tầng sinh môn.
  - Mở bụng cắt đoạn đại trực tràng:
    Mở nhỏ ổ bụng ở mạng sườn trái, rạch da đủ rộng để có thể lấy khối u trực tràng dễ dàng khỏi ổ bụng và làm hậu môn nhân tạo đại tràng xich ma.
  - Đóng thành bụng, rút dụng cụ mổ nội soi.

Thì cắt cụt trực tràng đường tầng sinh môn:

- Rạch da quanh hậu môn một vòng bờ ngoài cơ thắt.
- Phẫu tích giải phóng ống hậu môn thực hiện từ nông vào sâu, lấy toàn bộ cơ vòng hậu môn.

- Khi đã phẫu tích lên cao, mở vào phía sau hậu môn - trực tràng kéo đoạn trực tràng qua khe mở này ra ngoài tầng sinh môn. Tiếp tục phẫu tích 2 phía, ra phía trước lấy toàn bộ đoạn trực tràng.
- Kiểm tra cầm máu, đặt dẫn lưu, khâu lại vết mổ tầng sinh môn hoặc đặt mèches cầm máu.

VI. THEO DÕI

- Theo dõi như mọi trường hợp phẫu thuật đường tiêu hóa nói chung.
- Sau phẫu thuật phối hợp 2 loại kháng sinh từ 5 đến 7 ngày, bồi phụ đủ nước-điện giải, năng lượng hàng ngày. Chú ý bù đủ albumine, protid máu.

VII. XỬ TRÍ TAI BIẾN

1. Trong phẫu thuật:

- Chảy máu: nếu không cầm được bằng nội soi, nên chuyển mổ mở.
- U quá to, thâm nhiễm xung quanh không thực hiện được kỹ thuật mổ nội soi, chuyển mổ mở.

2. Sau phẫu thuật:

- Chảy máu: chảy máu trong ổ bụng, cần theo dõi sát, cần thiết phải phẫu thuật lại ngay qua nội soi hoặc mổ mở.
- Tắc ruột sau mổ: kiểm tra xem do giãn ruột cơ năng hay tắc ruột cơ học. Nếu do nguyên nhân cơ học phải mổ kiểm tra và xử lý nguyên nhân.

Xem thêm bài *Phẫu thuật cắt trực tràng nội soi nối đại tràng trái - ống hậu môn*.

129. PHẪU THUẬT NỘI SOI CẮT CỤT TRỰC TRÀNG ỐNG HẬU MÔN NGẢ BỤNG VÀ TẦNG SINH MÔN + NẠO VÉT HẠCH

PGS.TS Nguyễn Xuân Hùng

I. ĐẠI CƯƠNG

Cắt cụt trực tràng nội soi là phẫu thuật cắt bỏ một đoạn đại tràng xich ma và toàn bộ trực tràng hậu môn cùng mạc treo tương ứng bằng phương pháp mổ nội soi. Đưa đại tràng xích ma ra thành bụng làm hậu môn nhân tạo ở hố chậu trái. *Kỹ thuật thực hiện tương tự quy trình Phẫu thuật nội soi cắt trực tràng, ống hậu môn ngả bụng và tầng sinh môn. Trong quy trình này chỉ xin nhấn mạnh một số điểm khi nạo vét hạch.*

II. CHỈ ĐỊNH

- Thường áp dụng nhất cho các trường hợp u trực tràng đoạn 1/3 dưới
- Một số trường hợp khác: khối u ở tiểu khung, viêm trực tràng chảy máu do tia xạ…

III. CHỐNG CHỈ ĐỊNH

- Khối u quá lớn, ung thư đã di căn xa, vào các tạng lân cận, đặc biệt là phúc mạc không có khả năng cắt bỏ.
- Người bệnh già yếu hoặc có các bệnh nặng phối hợp không thể thực hiện được phương pháp mổ nội soi (ví dụ như suy tim, suy chức năng hô hấp,…).

Xem thêm bài *Phẫu thuật nội soi cắt trực tràng, ống hậu môn ngả bụng và tầng sinh môn.*

IV. CHUẨN BỊ

1. Người thực hiện kỹ thuật: Kíp phẫu thuật viên tiêu hóa và kíp bác sỹ gây mê hồi sức, kỹ thuật viên có kinh nghiệm.

2. Phương tiện:

- Dàn máy mổ nội soi với các phương tiện chuyên dụng
- Bộ dụng cụ mổ mở đại phẫu tiêu hóa, chỉ khâu,…

3. Người bệnh:

- Các xét nghiệm cơ bản chẩn đoán.
- Soi đại - trực tràng và làm sinh thiết. Nội soi dạ dày-tá tràng trong trường hợp polyps lan tỏa ở đại tràng.

- Nếu nghi ngờ có thâm nhiễm hay rò vào các cơ quan khác cần xác minh rõ ràng.
- Chuẩn bị đại tràng theo quy định. Đặc biệt cần lưu ý nâng cao thể trạng người bệnh trước phẫu thuật bằng nuôi dưỡng qua đường tĩnh mạch.

4. Hồ sơ bệnh án: Hoàn thành các thủ tục hành chính theo quy định: bệnh án chi tiết, biên bản hội chẩn, biên bản khám trước khi gây mê, giấy cam đoan đồng ý phẫu thuật.

V. CÁC BƯỚC TIẾN HÀNH

1. Kiểm tra hồ sơ: Tên tuổi người bệnh, chẩn đoán, chỉ định, chống chỉ định
2. Kiểm tra người bệnh: Đúng người (tên, tuổi,…), đúng bệnh.
3. Thực hiện kỹ thuật:

Tham khảo Quy trình *Phẫu thuật nội soi cắt trực tràng, ống hậu môn ngả bụng và tầng sinh môn*. Xin nhấn mạnh một số điểm khi nạo vét hạch:

- Việc nạo vét hạch cạnh khối u, nhóm hạch trung gian được thực hiện trong quá trình cắt u và đoạn đại trực tràng nội soi.
- Lưu ý khi phẫu tích mạch mạc treo tràng dưới: phẫu tích bộc lộ rõ mạch mạc treo tràng dưới tận gốc (nơi tách ra từ động mạch chủ bụng) lấy hết hạch, Có thể sinh thiết tức thì nếu nghi ngờ hạch ung thư. Trong trường hợp hạch đã có di căn ung thư thì việc nạo vét hạch phải mở rộng tùy theo tình huống cụ thể (mở rộng nạo vét hạch lên trên dọc động mạch, tĩnh mạch chủ bụng, mạch thận,…). Nạo vét hạch dọc theo niệu quản, mạch chậu hai bên…

VI. THEO DÕI

- Theo dõi như mọi trường hợp phẫu thuật đường tiêu hóa nói chung.
- Sau phẫu thuật phối hợp 2 loại kháng sinh từ 5 đến 7 ngày, bồi phụ đủ nước- điện giải, năng lượng hàng ngày. Chú ý bù đủ albumine, protid máu.

VII. XỬ TRÍ TAI BIẾN

1. Trong phẫu thuật:
- Chảy máu: nếu không cầm được bằng nội soi, nên chuyển mổ mở.
- U quá to, thâm nhiễm xung quanh không thực hiện được kỹ thuật mổ nội soi, chuyển mổ mở.

2. Sau phẫu thuật:

- Chảy máu: chảy máu trong ổ bụng, cần theo dõi sát, cần thiết phải phẫu thuật lại ngay qua nội soi hoặc mổ mở.
- Tắc ruột sau mổ: kiểm tra xem do dãn ruột cơ năng hay tắc ruột cơ học. Nếu do nguyên nhân cơ học phải mổ kiểm tra và xử lý nguyên nhân.

Xem thêm bài *Phẫu thuật nội soi cắt trực tràng, ống hậu môn ngả bụng và tầng sinh môn.*

130. PHẪU THUẬT NỘI SOI CẮT BỎ TOÀN BỘ TUYẾN THƯỢNG THẬN MỘT BÊN

PGS.TS Nguyễn Đức Tiến

I. ĐẠI CƯƠNG

Tuyến thượng thận là cơ quan trong ổ bụng thích hợp nhất để thực hiện phẫu thuật nội soi bởi lẽ nó là một tuyến nhỏ, nằm ở vị trí rất khó tiếp cận phía sau phúc mạc nên nếu tiến hành mổ mở thì đòi hỏi phải thực hiện một đường mổ lớn[1].

II. CHỈ ĐỊNH

Chỉ nên cắt toàn bộ tuyến thượng thận trong các trường hợp u ở một bên tuyến, trong trường hợp u ở cả 2 bên tuyến thượng thận nên xem xét cắt bán phần tuyến, để lại phần tuyến lành.

- Các khối u chế tiết hóc môn của tuyến thượng thận: u chế tiết aldosterol, catecholamine, cortisol…
- Các khối u không chế tiết của tuyến thượng thận có đường kính ≥ 6cm hoặc các khối u tăng kích thước nhanh, có nguy cơ ác tính.
- U cơ mỡ mạch hoặc nang tuyến thượng thận có triệu chứng.
- Tăng sản tuyến thượng thận 2 bên thứ phát do bệnh Cushing.
- Các khối u di căn đơn độc ở tuyến thượng thận cũng nên được cắt bỏ.

III. CHỐNG CHỈ ĐỊNH

- Rối loạn đông máu nặng
- Có các bệnh lý tim phổi nặng
- U xâm lấn rộng
- Các khối u tủy thượng thận có triệu chứng chưa kiểm soát được bằng thuốc (tăng huyết áp…).

IV. CHUẨN BỊ

1. Người thực hiện kỹ thuật:

- Phẫu thuật viên (PTV) có kinh nghiệm trong phẫu thuật nội soi ổ bụng, đã được đào tạo để thực hiện phẫu thuật nội soi tuyến thượng thận.
- Bác sĩ gây mê hồi sức (GMHS): Có kinh nghiệm trong gây mê hồi sức phẫu thuật nội soi và gây mê hồi sức người bệnh mổ u tuyến thượng thận đặc biệt là

các trường hợp u tủy thượng thận.

- Dụng cụ viên: Đã được đào tạo qua lớp kỹ thuật viên dụng cụ nội soi.

2. Phương tiện:

- Hệ thống giàn máy phẫu thuật nội soi
- Các dụng cụ nội soi cơ bản
- Hệ thống dao hàn mạch
- Hệ thống máy thở, cáp động mạch
- Bàn mổ có thể thay đổi tư thế người bệnh trong mổ…

3. Người bệnh:

- Được thăm khám tỉ mỉ, phát hiện các bệnh lý phối hợp.
- Được giải thích về kế hoạch điều trị và đồng ý thực hiện phẫu thuật nội soi.
- Được bác sĩ gây mê hồi sức khám trước mổ

4. Hồ sơ bệnh án: Hoàn thành các thủ tục hành chính theo quy định: bệnh án chi tiết, biên bản hội chẩn, biên bản khám trước khi gây mê, giấy cam đoan đồng ý phẫu thuật.

V. CÁC BƯỚC TIẾN HÀNH

1. Kiểm tra hồ sơ: Tên tuổi người bệnh, chẩn đoán, chỉ định, chống chỉ định
2. Kiểm tra người bệnh: Đúng người (tên, tuổi,…), đúng bệnh.
3. Thực hiện kỹ thuật:

3.1. Vô cảm: gây mê nội khí quản.

3.2. Tư thế người bệnh, vị trí kíp mổ:

- Tư thế người bệnh phụ thuộc vào phẫu thuật tuyến thượng thận bên phải hay trái. Thông thường, người bệnh nằm nghiêng sang bên đối diện từ 45^0 -70^0. Kê gối ngang mũi ức và sau lưng người bệnh để giúp bộc lộ vùng mổ.

- Phẫu thuật viên (PTV), người cầm camera và phụ phẫu thuật đứng đối diện bên mổ.

- Dụng cụ viên đứng đối diện phẫu thuật viên, phía chân người bệnh.

- Bàn dụng cụ đặt phía chân người bệnh.

4.1. Kỹ thuật:

3.1.Mổ tuyến thượng thận phải qua nội soi trong phúc mạc:

- Vị trí trocar: thường đặt 04 trocar. Trocar1: 10mm ở đường giữa đòn phải,

trên rốn khoảng 2cm để soi camera. Trocar 2: 5mm đường nách trước phải ngang trocar 1 để đưa dụng cụ phẫu thuật. Trocar 3: 10 mm, đặt dưới mũi ức khoảng 2cm để đưa dụng cụ vén gan. Trocar 4: 5mm, đặt giữa trocar 1 và 3, để đưa dụng cụ phẫu thuật.

- Các bước tiến hành: Trước khi thực hiện cần thăm dò ổ bụng để phát hiện tổn thương ở các cơ quan khác.

Bước 1: Giải phóng dây chằng tam giác gan phải, gỡ dính mặt dưới gan phải (nếu cần) để vén gan giúp bộc lỗ vùng mổ; Nên đặt một gạc nhỏ làm đệm vén gan để tránh làm tổn thương gan.

Bước 2: Mở phúc mạc bờ dưới tuyến thượng thận bằng móc điện, phẫu tích vào khoang giữa cực trên thận và bờ dưới tuyến thượng thận bằng móc điện hoặc dao hàn mạch.

Bước 3: Phẫu tích bộc lộ bờ phải của tĩnh mạch chủ dưới bằng móc điện, đốt các nhánh động mạch của tuyến thượng thận.

Bước 4: Phẫu tích bộc lộ tĩnh mạch thượng thận chính, tĩnh mạch này thường nằm ở bờ trong cực trên của tuyến và đổ vào tĩnh mạch chủ dưới ngay dưới bờ dưới gan.

Bước 5: Kẹp cắt tĩnh mạch thượng thận chính.

Bước 6: Giải phóng phần còn lại của tuyến thượng thận.

Bước 7: Cầm máu, lau sạch vùng mổ; Đặt dẫn lưu ổ bụng nếu cần.

Bước 8: Lấy bệnh phẩm, tháo hơi, đóng các lỗ trocar.

3.2. Mổ tuyến thượng thận trái qua nội soi trong phúc mạc:

- Vị trí trocar: thường đặt 03 trocar. Trocar 1: 10mm, ở đường giữa đòn trái, trên rốn khoảng 2cm để soi camera. Trocar 2: 5mm, ở đường nách trước trái ngang trocar 1 để đưa dụng cụ phẫu thuật. Trocar 3: 5mm, ở đường trắng giữa, dưới mũi ức khoảng 5cm để đưa dụng cụ phẫu thuật.

- Các bước tiến hành:

Bước 1: Giải phóng đại tràng góc lách.

Bước 2: Giải phóng lách, lật đuôi tụy sang phải.

Bước 3: Phẫu tích bộc lộ tĩnh mạch thượng thận chính bên trái; Tĩnh mạch thượng thận chính bên trái đổ vào tĩnh mạch thận trái.

Kẹp cắt tĩnh mạch thượng thận này bằng clip hemolock hoặc cắt bằng dao hàn mạch; Trước khi kẹp cắt tĩnh mạch thượng thận chính cần thông báo cho bác sĩ gây mê để kiểm soát tốt huyết động của người bệnh.

Bước 4: Giải phóng phần còn lại của tuyến thượng thận; Cầm máu, lau sạch vùng mổ, đặt dẫn lưu ổ bụng nếu cần.

Bước 5: Lấy bệnh phẩm, tháo hơi, đóng các lỗ trocar.

VI. THEO DÕI

- Theo dõi toàn trạng, các dấu hiệu sinh tồn, nước tiểu, điện giải đồ sau mổ.
- Đánh giá cortisol máu và nước tiểu, định lượng ACTH sau mổ để phát hiện tình trạng suy thượng thận sau mổ.

VII. XỬ TRÍ TAI BIẾN

1. Tai biến trong mổ:

- Chảy máu trong mổ: Xử lý tùy theo nguyên nhân.
- Tổn thương đại tràng: thường gặp ở bên trái hơn bên phải. Xử trí tùy mức độ tổn thương.
- Rung thất, ngừng tim trong mổ: Do các u chế tiết catecholamine.

Do đó trong những trường hợp mổ u tủy thượng thận cần phối hợp với các bác sĩ GMHS có nhiều kinh nghiệm trong gây mê phẫu thuật u tuyến thượng thận.

2. Biến chứng sau mổ:

- Chảy máu sau mổ: Điều trị nội khoa bằng bù dịch, bù máu…nếu tình trạng huyết động người bệnh ổn định. Mổ lại cầm máu khi điều trị nội khoa không kết quả.
- Ổ dịch tồn dư sau mổ: Điều trị nội khoa bằng kháng sinh liều cao, giảm viêm. Điều trị nội khoa không đỡ → chọc hút, dẫn lưu ổ dịch dưới hướng dẫn siêu âm.
- Suy tuyến thượng thận sau mổ: Do tuyến thượng thận không tiết đủ cortisol cho cơ thể. Thường xảy ra ở những người bệnh có hội chứng Cushing.

Biểu hiện: Người bệnh mệt mỏi, nôn mửa, lú lẫn; Định lượng cortisol máu giảm.

Điều trị: bồi phụ nước, điện giải, sử dụng corticoid.

131. PHẪU THUẬT NỘI SOI CẮT BÁN PHẦN TUYẾN THƯỢNG THẬN MỘT BÊN

PGS.TS Nguyễn Đức Tiến

I. ĐẠI CƯƠNG

Tuyến thượng thận là cơ quan trong ổ bụng thích hợp nhất để thực hiện phẫu thuật nội soi bởi lẽ: nó là một tuyến nhỏ, nằm ở vị trí rất khó tiếp cận phía sau phúc mạc nên nếu tiến hành mổ mở thì đòi hỏi phải thực hiện một đường mổ lớn.

II. CHỈ ĐỊNH

- Các khối u chế tiết hóc môn của tuyến thượng thận: u chế tiết aldosterol, catecholamine, cortisol… U ở cả hai bên tuyến thượng thận.
- Tăng sản tuyến thượng thận 2 bên thứ phát do bệnh Cushing.
- U vỏ thượng thận, có hội chứng Cushing nên chủ động để lại phần tuyến lành.

III. CHỐNG CHỈ ĐỊNH

- Rối loạn đông máu nặng
- Có các bệnh lý tim phổi nặng
- U xâm lấn rộng
- Các khối u tủy thượng thận có triệu chứng chưa kiểm soát được bằng thuốc (tăng huyết áp…)

IV. CHUẨN BỊ

1. Người thực hiện kỹ thuật:

- Phẫu thuật viên (PTV) có kinh nghiệm trong phẫu thuật nội soi ổ bụng, đã được đào tạo để thực hiện phẫu thuật nội soi tuyến thượng thận.
- Bác sĩ gây mê hồi sức (GMHS): Có kinh nghiệm trong gây mê hồi sức phẫu thuật nội soi và gây mê hồi sức người bệnh mổ u tuyến thượng thận đặc biệt là các trường hợp u tủy thượng thận.
- Dụng cụ viên: Đã được đào tạo qua lớp kỹ thuật viên dụng cụ nội soi.

2. Phương tiện:

- Hệ thống giàn máy phẫu thuật nội soi, các dụng cụ nội soi cơ bản
- Hệ thống dao hàn mạch

- Cáp động mạch

3. Người bệnh:

- Được thăm khám tỉ mỉ, phát hiện các bệnh lý phối hợp.
- Được giải thích về kế hoạch điều trị và đồng ý thực hiện PTNS
- Được bác sĩ GMHS khám trước mổ

3. Hồ sơ bệnh án: Hoàn thành các thủ tục hành chính theo quy định: bệnh án chi tiết, biên bản hội chẩn, biên bản khám trước khi gây mê, giấy cam đoan đồng ý phẫu thuật.

V. CÁC BƯỚC TIẾN HÀNH

1. Kiểm tra hồ sơ: Tên tuổi người bệnh, chẩn đoán, chỉ định, chống chỉ định
2. Kiểm tra người bệnh: Đúng người (tên, tuổi,…), đúng bệnh
3. Thực hiện kỹ thuật:

3.1. Vô cảm**:** gây mê nội khí quản

3.2. Tư thế người bệnh, vị trí kíp mổ:

Tư thế người bệnh phụ thuộc vào phẫu thuật tuyến thượng thận bên phải hay trái. Người bệnh nằm nghiêng sang bên đối diện từ 45^0 - 70^0, kê gối ngang mũi ức và sau lưng người bệnh. PTV, người cầm camera và phụ phẫu thuật đứng đối diện bên mổ. Dụng cụ viên đứng đối diện phẫu thuật viên, phía chân người bệnh . Bàn dụng cụ đặt phía chân người bệnh .

3.3. Kỹ thuật:

3.1. Mổ tuyến thượng thận phải qua nội soi trong phúc mạc:

- Vị trí trocar: thường đặt 04 trocar. Trocar 1: 10mm ở đường giữa đòn phải, trên rốn khoảng 2cm để soi camera. Trocar 2: 5mm đường nách trước phải ngang trocar 1 để đưa dụng cụ phẫu thuật. Trocar 3: 10 mm, đặt dưới mũi ức khoảng 2cm để đưa dụng cụ vén gan. Trocar 4: 5mm, đặt giữa trocar 1 và 3, để đưa dụng cụ phẫu thuật.
- Các bước tiến hành: Cần thăm dò ổ bụng để phát hiện tổn thương phối hợp.

Bước 1: Giải phóng dây chằng tam giác gan phải, gỡ dính mặt dưới gan phải (nếu cần).

Bước 2: Mở phúc mạc bờ dưới tuyến thượng thận bằng móc điện, phẫu tích vào khoang giữa cực trên thận và bờ dưới tuyến thượng thận.

Bước 3: Phẫu tích bộc lộ bờ phải của tĩnh mạch chủ dưới bằng móc điện, đốt các nhánh động mạch của tuyến thượng thận.

Bước 4: Phẫu tích bộc lộ tĩnh mạch thượng thận chính, nằm ở bờ trong cực trên của tuyến và đổ vào tĩnh mạch chủ dưới ngay dưới bờ dưới gan.

Bước 5: Kẹp cắt tĩnh mạch thượng thận chính.

Bước 6: Giải phóng, cắt bán phần tuyến thượng thận, để lại phần tuyến lành; Cầm máu, lau sạch vùng mổ. Đặt dẫn lưu ổ bụng nếu cần.

Bước 7: Lấy bệnh phẩm, tháo hơi, đóng các lỗ trocar.

3.2. Mổ tuyến thượng thận trái qua nội soi trong phúc mạc:

- Vị trí trocar: thường đặt 03 trocar. Trocar 1: 10mm, ở đường giữa đòn trái, trên rốn khoảng 2cm để soi camera. Trocar 2: 5mm, ở đường nách trước trái ngang trocar 1 để đưa dụng cụ phẫu thuật. Trocar 3: 5mm, ở đường trắng giữa, dưới mũi ức khoảng 5cm để đưa dụng cụ phẫu thuật.
- Các bước tiến hành:

Bước 1: Giải phóng đại tràng góc lách. Dùng móc điện giải phóng để lật đại tràng góc lách sang phải, bộc lộ cực trên thận trái, đuôi tụy, lách.

Bước 2: Giải phóng lách, lật đuôi tụy sang phải.

Bước 3: Phẫu tích bộc lộ tĩnh mạch thượng thận chính bên trái.

Ở bên trái, tĩnh mạch thượng thận chính thường hợp với tĩnh mạch dưới hoành trái thành một thân chung trước khi đổ vào tĩnh mạch thận trái.

Kẹp cắt tĩnh mạch thượng thận chính bằng clip hemolock hoặc cắt bằng dao hàn mạch.

Bước 4: Giải phóng tuyến, cắt bán phần tuyến thượng thận, để lại phần tuyến lành; Cầm máu, lau sạch vùng mổ, đặt dẫn lưu ổ bụng nếu cần.

Bước 5: Lấy bệnh phẩm, tháo hơi, đóng các lỗ trocar.

Trong quá trình thực hiện phẫu thuật nên hạn chế tối đa việc đụng chạm trực tiếp lên khối u; Ở thì kẹp cắt tĩnh mạch thượng thận chính cần thông báo cho bác sĩ gây mê để kiểm soát tốt huyết động của người bệnh.

VI. THEO DÕI

- Theo dõi toàn trạng, các dấu hiệu sinh tồn, nước tiểu, điện giải đồ sau mổ.
- Đánh giá cortisol máu và nước tiểu, định lượng ACTH sau mổ để phát hiện

tình trạng suy thượng thận sau mổ.

VIII. XỬ TRÍ TAI BIẾN

1. Tai biến trong mổ:

- Chảy máu trong mổ: Xử lý tùy theo nguyên nhân.
- Tổn thương đại tràng: thường gặp ở bên trái hơn bên phải. Xử trí tùy mức độ tổn thương.
- Rung thất, ngừng tim trong mổ: Do các u chế tiết catecholamine.

Do đó trong những trường hợp mổ u tủy thượng thận cần phối hợp với các bác sĩ GMHS có nhiều kinh nghiệm trong gây mê phẫu thuật u tuyến thượng thận.

2. Biến chứng sau mổ:

- Chảy máu sau mổ: Điều trị nội khoa bằng bù dịch, bù máu…nếu tình trạng huyết động người bệnh ổn định. Mổ lại cầm máu khi điều trị nội khoa không kết quả.
- Ổ dịch tồn dư sau mổ: Điều trị nội khoa bằng kháng sinh, giảm viêm. Điều trị nội khoa không đỡ → chọc hút, dẫn lưu ổ dịch dưới siêu âm.
- Suy tuyến thượng thận sau mổ: Do tuyến thượng thận không tiết đủ cortisol cho cơ thể. Thường xảy ra ở những người bệnh có hội chứng Cushing.

Điều trị: bồi phụ nước, điện giải, sử dụng corticoid.

132. PHẪU THUẬT NỘI SOI CẮT ĐOẠN ĐẠI TRÀNG XICH MA TRỰC TRÀNG ĐIỀU TRỊ SA TRỰC TRÀNG

PGS.TS Nguyễn Xuân Hùng

I. ĐẠI CƯƠNG

Cắt đoạn đại tràng xích ma trực tràng là phẫu thuật cắt bỏ đoạn đại tràng xích ma và một phần trực tràng cao cùng mạc treo tương ứng, thực hiện bằng kỹ thuật mổ nội soi. Lập lại lưu thông đường tiêu hóa bằng nối đại tràng xuống với trực tràng bằng dụng cụ khâu nối máy.

II. CHỈ ĐỊNH

Sa trực tràng với đại tràng xích ma dài bất thường

III. CHỐNG CHỈ ĐỊNH

Người bệnh già yếu hoặc có các bệnh nặng phối hợp không thể thực hiện được phương pháp mổ nội soi (ví dụ như suy tim, suy hô hấp,…)

IV. CHUẨN BỊ

Tham khảo Quy trình Phẫu thuật cắt trực tràng nội soi nối đại tràng trái - ống hậu môn.

V. CÁC BƯỚC TIẾN HÀNH

1. Kiểm tra hồ sơ: Đầy đủ theo quy định Bộ Y tế
2. Kiểm tra người bệnh: Đúng người (tên, tuổi,…), đúng bệnh.
3. Thực hiện kỹ thuật:

3.1.Tư thế: Người bệnh (BN) nằm tư thế sản khoa, đặt sonde bàng quang. Phẫu thuật viên đứng bên phải người bệnh, phụ 1 đứng bên đối diện, phụ 2 đứng bên trái phẫu thuật viên và giữ camera, dụng cụ viên đứng dưới giữa hai chân người bệnh .

3.2. Vô cảm: gây mê nội khí quản.

3.3. Kỹ thuật:

Đặt trocar: Tham khảo Quy trình Phẫu thuật cắt trực tràng nội soi nối đại tràng trái - ống hậu môn.

Thăm dò đánh giá thương tổn và các tạng trong ổ bụng. Đưa người bệnh về tư thế đầu thấp tối đa, nghiêng sang phải. Gạt ruột non lên cao, sang phải để bộc lộ rõ vùng tiểu khung và nửa bụng trái.

Giải phóng đại - trực tràng và cắt đoạn trực tràng:

- Phẫu tích mạch mạc treo tràng dưới và giải phóng bờ phải đại tràng xích ma - trực tràng: xác định rõ động mạch chậu, niệu quản phải, theo ụ nhô đi lên phía mạc treo đại tràng xích ma khoảng 5 cm sẽ thấy bó mạch mạc treo tràng dưới. Mở bờ phải mạc treo đại tràng xích ma - trực tràng (điểm bắt đầu là nơi dự kiến thắt gốc mạch mạc treo tràng dưới tới điểm thấp nhất túi cùng Douglas). Phẫu tích giải phóng đại tràng xich ma - trực tràng từ trên xuống dưới, từ trước ra sau, từ trái sang phải. Khi bờ mạc treo đã khá tự do, nâng lên dễ dàng, tiến hành phẫu tích mạch mạc treo tràng dưới. Dùng gạc nhỏ nội soi đẩy tổ chức lỏng lẻo nằm giữa mạc treo ở trên, động mạch chậu gốc trái ở dưới cho đến khi nhìn thấy rõ niệu quản trái. Đặt gạc đánh dấu vị trí niệu quản trái. Tiếp tục phẫu tích lột trần mạch mạc treo tràng dưới một đoạn khoảng 2cm. Thắt gốc mạch bằng buộc chỉ hoặc clip khóa mạch (hemolock) hoặc dao hàn mạch. Nên cắt mạch sau để dễ dàng cho việc phẫu tích mạc treo (có tác dụng nâng mạc treo lên).
- Phẫu tích giải phóng mạc treo trực tràng phía sau: phẫu tích giải phóng mạc treo trực tràng đúng lớp vô mạch nằm giữa cân sau mạc treo trực tràng và mặt trước xương cùng cụt. Không phẫu tích quá thô bạo, tránh thương tổn rách tĩnh mạch trước xương cùng, rất khó cầm máu.
- Phẫu tích giải phóng đại tràng trái: dùng dao điện hoặc dao siêu âm giải phóng đại tràng xích ma khỏi phúc mạc thành bên trái. Tiếp tục phẫu tích lên cao giải phóng đại tràng trái. Ước lượng đoạn đại tràng trái đã đủ dài để đưa xuống nối với trực tràng thì dừng lại.
- Phẫu tích bờ trái đại tràng xích ma - trực tràng: từ hố chậu trái tìm gạc đánh dấu vị trí niệu quản trái, mở mạc treo đại tràng xich ma để lộ ra khoang phía sau trực tràng. Người phụ 1 dùng panh (qua lỗ trocar số 5) luồn qua khe mở mạc treo đưa xuống dưới ở phía sau, bờ trái trực tràng để bộc lộ rõ một màng mỏng phúc mạc bên trái trực tràng. Dùng dao điện hoặc dao siêu âm cắt lá phúc mạc bờ trái trực tràng.
- Phẫu tích hai cánh bên trực tràng. Kết thúc thì mổ này, đoạn trực tràng trên đã hoàn toàn tự do khỏi phúc mạc và các thành phần treo giữ ở tiểu khung. Trở lại cắt mạch mạc treo tràng dưới.

- Cắt đoạn trực tràng:

Dùng máy cắt đưa qua lỗ trocar 2, sử dụng lưỡi dao 60cm cắt trực tràng. Kiểm tra diện cắt. Kết thúc phần phẫu tích bằng nội soi.

Mở bụng cắt đoạn đại trực tràng:

Mở nhỏ ổ bụng ở hố chậu trái, nên tận dụng lỗ mở trocar số 4, rạch da đủ rộng để cắt đoạn đại tràng xích ma. Đóng thành bụng.

Lập lại lưu thông đường tiêu hóa:

+ Trở lại trường mổ ổ bụng qua camera nội soi. Phụ 1 đưa máy nối qua hậu môn tới mỏm trực tràng, nhìn rõ vòng cắt dự kiến tại vị trí tốt nhất. Mở máy đẩy đinh nhọn qua thành trực tràng.

+ Khớp nối giữa đại tràng xích ma với trực tràng. Kiểm tra đại tràng nằm đúng chiều, không căng, mạc treo không xoắn. Bấm máy, tháo máy đúng yêu cầu kỹ thuật. Kiểm tra hai đầu cắt trên máy.

- Kiểm tra miệng nối, khâu lại mạc treo - phúc mạc tiểu khung.
- Đặt dẫn lưu tiểu khung qua nội soi, rút và đóng các lỗ trocar.

Lưu ý trong quá trình thực hiện cần đẩy toàn bộ phần trực tràng bị sa ra ngoài, ống hậu môn vào trong. Việc thực hiện cắt nối đại - trực tràng sao cho vừa đủ, không quá căng nguy hiểm cho miệng nối; không quá dài, nguy cơ sa trực tràng tái phát.

VI. THEO DÕI

- Theo dõi như mọi trường hợp phẫu thuật đường tiêu hóa nói chung.
- Sau phẫu thuật phối hợp 2 loại kháng sinh từ 5 đến 7 ngày, bồi phụ đủ nước- điện giải, năng lượng hàng ngày. Chú ý bù đủ albumine, protid máu.

VII. XỬ TRÍ TAI BIẾN

Tham khảo Quy trình Phẫu thuật cắt trực tràng nội soi nối đại tràng trái - ống hậu môn.

133. PHẪU THUẬT ĐIỀU TRỊ SA TRỰC TRÀNG BẰNG NỘI SOI

PGS.TS Nguyễn Xuân Hùng

I. ĐẠI CƯƠNG

Phẫu thuật nội soi (PTNS) điều trị sa trực tràng người lớn bao gồm bóc tách giải phóng trực tràng, cố định vào ụ nhô bằng khâu trực tiếp (phương pháp Orr - Loygue) hay các kỹ thuật cải tiến (dùng miếng Ivalon, Teflon làm trung gian, cố định trực tràng vào ụ nhô, cân trước xương cùng).

II. CHỈ ĐỊNH

Sa trực tràng toàn bộ ở người lớn, đoạn ruột sa không bị hoại tử.

III. CHỐNG CHỈ ĐỊNH

Ruột đó hoại tử hay tình trạng người bệnh không cho phép PTNS.

IV. CHUẨN BỊ

1. Người thực hiện kỹ thuật: Phẫu thuật viên (PTV) tiêu hóa, bác sĩ Gây mê hồi sức (GMHS) và dụng cụ viên có kinh nghiệm trong phẫu thuật nội soi.
2. Phương tiện: Hệ thống PTNS, dụng cụ PTNS, bộ dụng cụ mổ mở.
3. Người bệnh:

Tham khảo Quy trình Phẫu thuật cắt trực tràng nội soi nối đại tràng trái - ống hậu môn.

4. Hồ sơ bệnh án: Hoàn thành các thủ tục hành chính theo quy định: bệnh án chi tiết, biên bản hội chẩn, biên bản khám trước khi gây mê, giấy cam đoan đồng ý phẫu thuật.

VI. CÁC BƯỚC TIẾN HÀNH

1. Kiểm tra hồ sơ.
2. Kiểm tra người bệnh.
3. Thực hiện kỹ thuật:

3.1. Tư thế: Người bệnh nằm ngửa, đùi hơi thấp, dạng để có thể kiểm tra ruột sa trong khi phẫu thuật. Phẫu thuật viên đứng bên phải người bệnh, phụ 1 đứng bên đối diện, phụ 2 đứng bên trái phẫu thuật viên và giữ camera.

3.2.Vô cảm: Mê nội khí quản.

3.3. Kỹ thuật:

- Đặt trocar:

Thường đặt 4 trocars tại các vị trí như sau:

+ Dưới rốn: sử dụng ống camera (trocar 10mm - số1)
+ Hố chậu phải: ngang gai chậu trước trên phải, vào trong 2 khoát ngón tay (trocar 12mm - số2), sử dụng dao siêu âm, dụng cụ cắt nối trực tràng,…
+ Mạng sườn phải: bờ ngoài cơ thẳng to phải, cách trocar số 2 khoảng 10 cm (trocar 5mm hoặc 10mm - số 3), sử dụng panh thông thường hoặc panh Babcock (số 5mm hoặc 10mm).
+ Hố chậu trái: (trocar 5mm - số 4).

- *Thăm dò* đánh giá thương tổn và các tạng trong ổ bụng. Đưa người bệnh về tư thế đầu thấp tối đa, nghiêng sang phải. Gạt ruột non lên cao, sang phải để bộc lộ rõ vùng tiểu khung và nửa bụng trái.

- *Giải phóng trực tràng:*

Mở bờ phải mạc treo đại tràng xích ma - trực tràng ngay trên ụ nhô. Phẫu tích giải phóng đại tràng xích ma - trực tràng từ trên xuống dưới, từ trước ra sau, từ trái sang phải. Chú ý niệu quản, mạch chậu trái. Phẫu tích mạc treo trực tràng phía sau đúng lớp vô mạch nằm giữa cân sau mạc treo trực tràng và mặt trước xương cùng cụt. Không phẫu tích quá thô bạo, tránh thương tổn rách tĩnh mạch trước xương cùng, rất khó cầm máu. Phẫu tích đến mặt trên khối cơ nâng, sát lớp cơ vòng hậu môn.

Phẫu tích bờ trái trực tràng: từ hố chậu trái đi xuống, mở lá phúc mạc bên trái để lộ ra khoang phía sau trực tràng. Dùng dao điện hoặc dao siêu âm cắt lá phúc mạc bờ trái trực tràng.

Phẫu tích mặt trước trực tràng khỏi bàng quang, tuyến tiền liệt, hai túi tinh ở nam (tử cung, âm đạo ở nữ) vừa đủ dưới nếp phúc mạc tiểu khung khoảng 4cm. Kết thúc thì mổ này, trực tràng đã hoàn toàn tự do khỏi phúc mạc và các thành phần treo giữ ở tiểu khung.

- *Cố định trực tràng*: khâu lớp thanh cơ trực tràng với ụ nhô, cân trước xương cùng 4 mũi chỉ prolene, tránh khâu vào tĩnh mạch chậu. Sau khi cố định cần kiểm tra lại từ phía hậu môn, kéo trực tràng lên đủ cao.

VI. THEO DÕI

- Theo dõi như mọi trường hợp phẫu thuật đường tiêu hóa nói chung.

- Sau phẫu thuật phối hợp 2 loại kháng sinh từ 5 đến 7 ngày, bồi phụ đủ nước- điện giải, năng lượng hàng ngày. Cho ăn khi có lưu thông ruột. Tập luyện cơ trơn sau phẫu thuật.

VII. XỬ TRÍ TAI BIẾN

1. Trong phẫu thuật:

- Chảy máu: nếu không cầm được bằng nội soi, nên chuyển mổ mở.
- Tổn thương các tạng lân cận: có thể phải chuyển mổ mở kiểm tra và xử lý theo tình huống cụ thể.

2. Sau phẫu thuật:

- Táo bón: do làm hẹp lòng trực tràng, nếu nặng phải mổ lại.
- Tái phát: do phẫu thuật tích không đủ kéo trực tràng lên cao, phải mổ lại.

134. PHẪU THUẬT ĐIỀU TRỊ SA TRỰC TRÀNG BẰNG NỘI SOI SỬ DỤNG MESH

PGS.TS Nguyễn Xuân Hùng

I. ĐẠI CƯƠNG

Phẫu thuật điều trị sa trực tràng bằng nội soi có sử dụng mesh bao gồm bóc tách giải phóng trực tràng và cố định vào ụ nhô có sử dụng miếng Ivalon, Teflon làm trung gian, cố định trực tràng vào ụ nhô, cân trước xương cùng.

II. CHỈ ĐỊNH

Sa trực tràng toàn bộ ở người lớn, đoạn ruột sa không bị hoại tử.

III. CHỐNG CHỈ ĐỊNH

Ruột đó hoại tử hay tình trạng người bệnh không cho phép phẫu thuật nội soi (PTNS).

IV. CHUẨN BỊ

1. Người thực hiện kỹ thuật: Phẫu thuật viên (PTV) tiêu hóa, bác sĩ gây mê hồi sức (GMHS) và dụng cụ viên có kinh nghiệm trong phẫu thuật nội soi (PTNS).
2. Phương tiện: Hệ thống PTNS, dụng cụ PTNS, tấm lưới nhân tạo, bộ dụng cụ mổ mở.
3. Người bệnh:

Tham khảo Quy trình Phẫu thuật cắt trực tràng nội soi nối đại tràng trái - ống hậu môn.

4. Hồ sơ bệnh án: Hoàn thành các thủ tục hành chính theo quy định: bệnh án chi tiết, biên bản hội chẩn, biên bản khám trước khi gây mê, giấy cam đoan đồng ý phẫu thuật.

V. CÁC BƯỚC TIẾN HÀNH

1. Kiểm tra hồ sơ: Đầy đủ theo quy định Bộ Y tế
2. Kiểm tra người bệnh: Đúng người (tên, tuổi,…), đúng bệnh
3. Thực hiện kỹ thuật:

3.1.Tư thế: Người bệnh nằm ngửa, đùi hơi thấp, dạng để có thể kiểm tra ruột sa trong khi phẫu thuật. PTV đứng bên phải người bệnh, phụ 1 đứng bên đối diện, phụ 2 đứng bên trái phẫu thuật viên và giữ camera.

3.2.Vô cảm: Mê nội khí quản.

3.3. Kỹ thuật: Tham khảo bài phẫu thuật điều trị sa trực tràng nội soi.

Lưu ý khi sử dụng tấm lưới:

Cách đặt tấm lưới như sau: chọn tấm lưới cỡ 10cm x 15cm, cắt hình chữ U. Bề rộng cạnh chữ U khoảng 2cm. Khâu đáy chữ U vào ụ nhô (cân trước xương cùng) 3 mũi prolene 3.0. Khâu 2 cạnh chữ U vào bờ trái và bờ phải trực tràng bằng các mũi prolene 3.0 mũi rời, khoảng 3 mũi mỗi bên (nên đặt so le nhau) sao cho vừa đủ căng treo trực tràng không bị sa tụt.

Đặt dẫn lưu tiểu khung qua nội soi nếu cần thiết, rút và đóng các lỗ trocar.

VI. THEO DÕI

- Theo dõi như mọi trường hợp phẫu thuật đường tiêu hóa nói chung.
- Sau phẫu thuật phối hợp 2 loại kháng sinh từ 5 đến 7 ngày, bồi phụ đủ nước- điện giải, năng lượng hàng ngày. Cho ăn khi có lưu thông ruột. Tập luyện cơ tròn sau phẫu thuật.

VII. TAI BIẾN VÀ XỬ TRÍ

1.Trong phẫu thuật:

- Chảy máu: nếu không cầm được bằng nội soi, nên chuyển mổ mở.
- Tổn thương các tạng lân cận: có thể phải chuyển mổ mở kiểm tra và xử lý theo tình huống cụ thể.

2. Sau phẫu thuật:

- Táo bón: do làm hẹp lòng trực tràng, trong trường hợp nặng phải mổ lại.
- Tái phát: do phẫu thuật tích không đủ kéo trực tràng lên cao, phải mổ lại.

135. PHẪU THUẬT NỘI SOI CẮT GAN PHẢI

TS. Đỗ Tuấn Anh

I. ĐẠI CƯƠNG

Phẫu thuật nội soi cắt gan (PTNSCG) được Gagner thực hiện lần đầu tiên tại Mỹ năm 1992, với sự phát triển của các phương tiện hỗ trợ hiện đại phẫu thuật này đã được áp dụng tại nhiều nước trên thế giới như Pháp, Đài Loan, Nhật.. Tại Việt Nam PTNSCG thực hiện lần đầu tiên 12/2004 tại bệnh viện Việt Đức sau đó được triển khai ở một số các bệnh viện lớn khác như Bệnh viện đại học Y Dược thành phố Hồ Chí Minh, viện Quân Y 103, viện Quân Y 108…

II. CHỈ ĐỊNH

- Khối u ác tính gan phải: HCC, Cholangioma, Hepatoblastoma, một số u di căn gan. Với điều kiện thể tích gan trái còn > 1% khối lượng cơ thể, chức năng gan: Child A.
- Các khối u gan phải lành tính: U máu, HNF, Adenoma.

III. CHỐNG CHỈ ĐỊNH

- Thể trạng già yếu.
- Người bệnh có các bệnh về tim mạch, hô hấp có chống chỉ định bơm hơi ổ bụng kéo dài.
- Có tiền sử mổ bụng cũ phức tạp.
- Khối u gan lớn, gần các mạch máu lớn.

IV. CHUẨN BỊ

1. Người thực hiện kỹ thuật: Phẫu thuật viên chuyên khoa tiêu hóa gan mật đã được đào tạo về Phẫu thuật nội soi.
2. Phương tiện: Hệ thống mổ nội soi đồng bộ, bộ dụng cụ mổ nội soi chuyên dụng, dao mổ siêu âm, các loại clip, chỉ khâu, máy cắt tự động.
3. Người bệnh: Được giải thích kỹ về nguy cơ rủi do có thể xảy ra trong và sau mổ, khả năng có thể chuyển mổ mở.
4. Hồ sơ bệnh án:

- Đầy đủ các xét nghiệm cơ bản
- Phim chụp cắt lớp vi tính gan mật, đo thể tích gan

V. CÁC BƯỚC TIẾN HÀNH

1. Kiểm tra hồ sơ: trước mổ 1 ngày cần kiểm tra hồ sơ xem có thiếu gì, cần bổ sung gì.

2. Người bệnh: được khám gây mê trước mổ 1 ngày và trước khi mổ, dự trù máu nếu cần.

3. Thực hiện kỹ thuật:

a. Gây mê: Nội khí quản

b. Tư thế: Người bệnh nằm ngửa, dạng 2 chân, có thể kê 1 gối nhỏ dưới lưng, PTV đứng giữa 2 chân người bệnh, phụ 1 đứng bên trái người bệnh, phụ 2 đứng bên phải người bệnh.

c. Kỹ thuật:

Thì 1: Đặt trocar: 4 đến 5 trocar

+ trocar rốn (10mm)

+ trocar ngang rốn phải chỗ đường trắng bên phải (10mm)

+ trocar dưới sườn phải trên đường nách trước (5mm)

+ trocar dưới sườn trái trên đường giữa đòn (5mm)

+ trocar dưới mũi ức (5mm)

Thì 2: kiểm tra tình trạng gan và u gan, ổ bụng đánh giá xâm lấn và di căn để xét khả năng mổ cắt gan phải.

Thì 3: Giải phóng gan phải: Cắt dây chằng tròn, liềm, tam giác phải, vành phải.

Thì 4: Cắt túi mật, bộc lộ cuống gan.

Thì 5: Luồn lắc toàn bộ cuống gan, phẫu tích bộc lộ và thắt 3 thành phần cuống gan phải: đường mật, động mạch gan, tĩnh mạch cửa.

Thì 6: Cắt nhu mô gan theo diện thiếu máu của gan phải, sử dụng dao siêu âm và các phương tiện khác (nếu có).

Thì 7: Đặt dẫn lưu và lấy bệnh phẩm.

VI. THEO DÕI

- Theo dõi mạch, huyết áp sau mổ 6h/lần trong 24h đầu.
- Thử lại công thức máu, sinh hóa máu: bilirubin, men gan, albumin, đông máu sau mổ.
- Theo dõi dẫn lưu ổ bụng: có ra máu hoặc ra mật không.

VII. XỬ TRÍ TAI BIẾN

1. Trong mổ:

Chảy máu khi phẫu tích cuống (rách tĩnh mạch cửa,..), rách các mạch máu lớn khi cắt nhu mô -> khâu cầm máu hoặc cặp clip, nếu không được thì chuyển mổ mở.

Rò mật do tổn thương đường mật khi cắt nhu mô -> khâu lại chỗ rách đường mật.

2. Sau mổ:

Chảy máu sau mổ: -> truyền máu +dịch nếu không đáp ứng -> mổ mở cầm máu.

Rò mật: Nếu sau 1 tuần không hết hoặc có dấu hiệu viêm phúc mạc mật-> mổ lại.

Suy gan sau mổ: Điều trị nội khoa tích cực, lọc huyết tương nếu cần.

136. PHẪU THUẬT NỘI SOI CẮT GAN TRÁI

TS. Nguyễn Khắc Đức

I. ĐẠI CƯƠNG

Phẫu thuật nội soi cắt gan (PTNSCG) có nhiều ưu điểm so với mổ mở như tính thẩm mỹ cao, giảm đau và nhanh hồi phục sau mổ tuy nhiên đây là một phẫu thuật khó và phức tạp, nguy cơ chảy máu trong mổ rất cao và về chỉ định còn có nhiều quan điểm khác nhau. PTNSCG được Gagner thực hiện lần đầu tiên tại Mỹ năm 1992, với sự phát triển của các phương tiện hỗ trợ hiện đại phẫu thuật này đã được áp dụng tại nhiều nước trên thế giới như Pháp, Đài Loan, Nhật…Tại Việt Nam, PTNSCG thực hiện lần đầu tiên 12/2004 tại bệnh viện Việt Đức sau đó được triển khai ở một số các bệnh viện lớn khác như Bệnh viện đại học Y Dược thành phố Hồ Chí Minh, viện Quân Y 103, viện Quân Y 108…

II. CHỈ ĐỊNH

- Khối u ác tính gan trái: HCC, Cholangioma, Hepatoblastoma, một số u di căn gan.
- Các khối u gan trái lành tính: U máu, HNF, Adenoma.

III. CHỐNG CHỈ ĐỊNH

- Thể trạng già yếu.
- Người bệnh có chống chỉ định bơm hơi ổ bụng kéo dài.
- Có tiền sử mổ bụng cũ phức tạp.
- Khối u gan lớn, gần các mạch máu lớn.

IV. CHUẨN BỊ

1. Người thực hiện kỹ thuật: Phẫu thuật viên chuyên khoa tiêu hóa gan mật đã được đào tạo về phẫu thuật nội soi.

2. Phương tiện: Hệ thống mổ nội soi đồng bộ, bộ dụng cụ mổ nội soi chuyên dụng, dao mổ siêu âm, các loại clip, chỉ khâu, máy cắt tự động.

3. Người bệnh: Được giải thích kỹ về nguy cơ rủi do có thể xảy ra trong và sau mổ, khả năng có thể chuyển mổ mở.

4. Hồ sơ bệnh án:

- Đầy đủ các xét nghiệm cơ bản.
- Phim chụp cắt lớp vi tính gan mật, đo thể tích gan.

V. CÁC BƯỚC TIẾN HÀNH

1. Kiểm tra hồ sơ: trước mổ 1 ngày cần kiểm tra hồ sơ xem có thiếu gì, cần bổ sung gì.

2. Người bệnh: được khám gây mê trước mổ 1 ngày và trước khi mổ, dự trù máu nếu cần.

3. Thực hiện kỹ thuật:

3.1. Gây mê: Nội khí quản.

3.2. Tư thế: Người bệnh nằm ngửa, dạng 2 chân, có thể kê 1 gối nhỏ dưới lưng, PTV đứng giữa 2 chân người bệnh, phụ 1 đứng bên trái người bệnh, phụ 2 đứng bên phải người bệnh.

3.3. Kỹ thuật:

Thì 1: Đặt trocar: 4 đến 5 trocar

- Trocar rốn (10mm)
- Trocar ngang rốn trái chỗ đường trắng bên phải (10mm)
- Trocar dưới sườn phải trên đường giữa đòn (5mm)
- Trocar dưới mũi ức (5mm)

Thì 2: kiểm tra tình trạng gan và u gan, ổ bụng đánh giá xâm lấn và di căn để xét khả năng mổ cắt gan trái.

Thì 3: Giải phóng gan trái: Cắt dây chằng tròn, liềm, tam giác trái, vành trái.

Thì 4: Cắt túi mật, bộc lộ cuống gan.

Thì 5: Luồn lắc toàn bộ cuống gan, phẫu tích bộc lộ và thắt 3 thành phần cuống gan trái: đường mật, động mạch gan, tĩnh mạch cửa.

Thì 6: Cắt nhu mô gan theo diện thiếu máu của gan trái, sử dụng dao siêu âm và các phương tiện khác (nếu có).

Thì 7: Đặt dẫn lưu và lấy bệnh phẩm.

VI. THEO DÕI

- Theo dõi mạch, huyết áp sau mổ 6h/lần trong 24h đầu.
- Thử lại công thức máu, sinh hóa máu: bilirubin, men gan, albumin, đông máu sau mổ.
- Theo dõi dẫn lưu ổ bụng: có ra máu, hoặc ra mật không.

VII. XỬ TRÍ TAI BIẾN

1. Trong mổ:

Chảy máu khi phẫu tích cuống (rách tĩnh mạch cửa,..), rách các mạch máu lớn khi cắt nhu mô -> khâu cầm máu hoặc cặp clip, nếu không được thì chuyển mổ mở.

Rò mật do tổn thương đường mật khi cắt nhu mô -> khâu lại chỗ rách đường mật.

2. Sau mổ:

Chảy máu sau mổ: -> truyền máu + dịch nếu không đáp ứng -> mổ mở cầm máu.

Rò mật: Nếu sau 1 tuần không hết hoặc có dấu hiệu viêm phúc mạc mật -> mổ lại.

Suy gan sau mổ: Điều trị nội khoa tích cực, lọc huyết tương nếu cần.

137. PHẪU THUẬT NỘI SOI CẮT GAN PHAN THUY SAU

ThS. Trịnh Quốc Đạt

I. ĐẠI CƯƠNG

Phẫu thuật nội soi cắt gan phân thùy sau có nhiều ưu điểm so với mổ mở như tính thẩm mỹ cao, giảm đau và nhanh hồi phục sau mổ tuy nhiên đây là một phẫu thuật khó và phức tạp, nguy cơ chảy máu trong mổ rất cao và về chỉ định còn có nhiều quan điểm khác nhau.

II. CHỈ ĐỊNH

- Khối u gan ác tính: HCC, Cholangioma, Hepatoblastoma, một số u di căn gan.
- Các khối u gan lành tính: U máu, HNF, Adenoma.

III. CHỐNG CHỈ ĐỊNH

- Thể trạng già yếu.
- Người bệnh có chống chỉ định bơm hơi ổ bụng kéo dài.
- Có tiền sử mổ bụng cũ phức tạp.
- Khối u gan lớn, gần các mạch máu lớn.

IV. CHUẨN BỊ

1. Người thực hiện kỹ thuật: Phẫu thuật viên chuyên khoa tiêu hóa gan mật đã được đào tạo về phẫu thuật nội soi.

2. Phương tiện: Hệ thống mổ nội soi đồng bộ, bộ dụng cụ mổ nội soi chuyên dụng, dao mổ siêu âm, các loại clip, chỉ khâu, máy cắt tự động.

3. Người bệnh: Được giải thích kỹ về nguy cơ rủi ro có thể xảy ra trong và sau mổ, khả năng có thể chuyển mổ mở.

4. Hồ sơ bệnh án:

- Đầy đủ các xét nghiệm cơ bản.
- Phim chụp cắt lớp vi tính gan mật, đo thể tích gan.

V. CÁC BƯỚC TIẾN HÀNH

1. Kiểm tra hồ sơ: trước mổ 1 ngày cần kiểm tra hồ sơ xem có thiếu gì, cần bổ sung gì.

2. Người bệnh: được khám gây mê trước mổ 1 ngày và trước khi mổ, dự trù máu nếu cần.

3. Kỹ thuật thực hiện:

3.1. Gây mê: Nội khí quản

3.2. Tư thế: Người bệnh nằm ngửa, dạng 2 chân, có thể kê 1 gối nhỏ dưới lưng, PTV đứng giữa 2 chân người bệnh, phụ 1 đứng bên trái người bệnh, phụ 2 đứng bên phải người bệnh.

3.3. Kỹ thuật:

Thì 1: Đặt trocar: 4 đến 5 trocar

- trocar rốn (10mm)
- trocar ngang rốn phải chỗ đường trắng bên phải (10mm)
- trocar dưới sườn phải trên đường nách trước (5mm)
- trocar dưới sườn trái trên đường giữa đòn (5mm)
- trocar dưới mũi ức (5mm)

Thì 2: Kiểm tra tình trạng gan và u gan, ổ bụng đánh giá xâm lấn và di căn để xét khả năng mổ cắt gan.

Thì 3: Giải phóng gan phải: Cắt dây chằng tròn, liềm, tam giác phải, vành phải.

Thì 4: Cắt túi mật, bộc lộ cuống gan.

Thì 5: Luồn lắc toàn bộ cuống gan, phẫu tích bộc lộ và thắt 3 thành phần cuống gan phân thùy sau: đường mật, động mạch gan, tĩnh mạch cửa.

Thì 6: Cắt nhu mô gan theo diện thiếu máu của gan phân thùy sau, sử dụng dao siêu âm và các phương tiện khác (nếu có).

Thì 7: Đặt dẫn lưu và lấy bệnh phẩm.

VI. THEO DÕI

- Theo dõi mạch, huyết áp sau mổ 6h/lần trong 24h đầu.
- Thử lại công thức máu, sinh hóa máu: bilirubin, men gan, albumin, đông máu sau mổ.
- Theo dõi dẫn lưu ổ bụng: có ra máu, hoặc ra mật không.

VII. XỬ TRI TAI BIẾN

1. Trong mổ:

Chảy máu khi phẫu tích cuống (rách tĩnh mạch cửa,..), rách các mạch máu lớn khi cắt nhu mô -> khâu cầm máu hoặc cặp clip, nếu không được thì chuyển mổ mở.

Rò mật do tổn thương đường mật khi cắt nhu mô -> khâu lại chỗ rách đường mật.

2. Sau mổ:

- Chảy máu sau mổ: Dẫn lưu diện cắt ra nhiều máu, thử công thức máu giảm hồng cầu và hematocrite, mạch nhanh, huyết áp tụt -> truyền máu + dịch nếu không đáp ứng -> mổ mở cầm máu.
- Rò mật: Dẫn lưu diện cắt ra mật. Xử trí theo lượng dịch mật dò qua dẫn lưu và bồi phụ nước điện giải, nếu sau 1 tuần không hết, hoặc có dấu hiệu viêm phúc mạc mật ->mổ lại.
- Suy gan sau mổ: Người bệnh sau mổ vàng da, dẫn lưu diện cắt ra nhiều dịch ascite, xét nghiệm: tỷ lệ prothrombine giảm, bilirubine máu tăng, albumin máu giảm .. -> điều trị nội khoa tích cực, lọc huyết tương nếu cần.

138. PHẪU THUẬT NỘI SOI CẮT NANG ỐNG MẬT CHỦ, NỐI ỐNG GAN CHUNG HỖNG TRÀNG

TS. Đỗ Mạnh Hùng

I. ĐẠI CƯƠNG

Phẫu thuật nội soi cắt nang ống mật chủ (OMC) là phẫu thuật cắt bỏ u nang ống mật chủ và lập lại lưu thông đường mật bằng kỹ thuật nối ống gan chung với hỗng tràng bằng phương pháp mổ nội soi.

TODANI phân nang ống mật chủ làm 5 nhóm:

- Nhóm I: Giãn thành nang đường mật chính (chiếm 90%)
- Nhóm II: Túi thừa đường mật chính.
- Nhóm III: Choledococel (Giãn đoạn thấp OMC - đoạn nằm trong thành tá tràng).
- Nhóm IV: IVa. Giãn đường mật cả trong và ngoài gan, IVb. Giãn thành nhiều nang ở đường mật ngoài gan.
- Nhóm V: Giãn đường mật trong gan đơn thuần (bệnh Caroli).

II. CHỈ ĐỊNH

Phẫu thuật nội soi cắt nang OMC được chỉ định với các nang OMC nhóm I, nhóm II, nhóm IVa và IVb .

III. CHỐNG CHỈ ĐỊNH

1. Viêm phúc mạc mật hoặc sốc nhiễm khuẩn mật.
2. Kèm theo các bệnh về tim mạch, bệnh mãn tính về hô hấp.
3. Thể trạng già yếu.
4. Người bệnh có tiền sử phẫu thuật ổ bụng cũ.

IV. CHUẨN BỊ

1. Người thực hiện quy trình kỹ thuật: phẫu thuật viên (PTV) chuyên khoa tiêu hóa gan mật đã được đào tạo về phẫu thuật nội soi.

2. Phương tiện: Hệ thống mổ nội soi đồng bộ (của hãng Kalr Storz hoặc Olympus), ngoài ra cần có 1 bộ dụng cụ đại phẫu thuật; các loại chỉ không tiêu hoặc tiêu chậm 4/0, 5/0.

3. Người bệnh: sau khi được chẩn đoán xác định nang ống mật chủ, người bệnh cần được giải thích rõ ràng về việc cần thiết phải phẫu thuật cắt bỏ nang, những

lợi ích của phẫu thuật nội soi cũng như những nguy cơ có thể xảy ra trong và sau mổ.

4. Hồ sơ bệnh án:

Các thăm dò Xquang (siêu âm gan mật, phim chụp cộng hưởng từ đường mật); Xét nghiệm (XN): các XN cơ bản, ngoài ra cần XN amylase máu và niệu, bilirubin máu, transaminasse máu, máu lắng…

V. CÁC BƯỚC TIẾN HÀNH

1. Kiểm tra hồ sơ: trước mổ 1 ngày cần kiểm tra lại toàn bộ hồ sơ xem có gì thiếu hoặc bất thường không, nếu có cần làm bổ sung ngay.

2. Kiểm tra người bệnh: cần được kiểm tra lại trước mổ 1 ngày bởi Bác sĩ Gây mê (Hô hấp, tim mạch...), Phẫu thuật viên cũng cần giải thích lại và động viên người bệnh trước mổ.

3. Kỹ thuật:

3.1. Gây mê: Nội khí quản.

3.2. Tư thế: Người bệnh nằm ngửa, dạng 2 chân. PTV chính đứng giữa, người cầm camera đứng bên phải, phụ đứng bên trái.

3.3. Kỹ thuật: theo các thì cơ bản

Thì 1: đặt trocar, thường dùng 4 trocar ở các vị trí

- 2 trocar 10mm: 1 ở rốn, 1 ở dưới ức.
- 2 trocar 5mm: 1 ở dưới sườn phải và 1 ở điểm giao nhau của đường nách giữa bên phải và đường ngang từ rốn ra.

Thì 2: kiểm tra tình trạng của gan và u nang OMC, giải phóng túi mật khỏi giường túi mật, do kích thước u nang to và căng, có thể mở túi mật hút bớt dịch mật trong u nang và bắt đầu tiến hành bóc tách u nang. Việc phẫu tích bóc tách hoàn toàn u có thể gặp khó khăn do u nang lâu ngay viêm dính với các thành phần cuống gan.

Thì 3: lập lại lưu thông mật ruột theo kiểu Roux-en-Y, miệng nối hỗng tràng - hỗng tràng (chân quai chữ Y) được thực hiện hoặc ở trong ổ bụng hay được thực hiện ở ngoài thành bụng qua mở nhỏ thành bụng dưới sườn phải (DSP) và miệng nối ống gan chung - hỗng tràng được thực hiện bằng phẫu thuật nội soi với các mũi chỉ khâu rời hoặc toàn bộ được thực hiện qua soi ổ bụng.

Thì 4: Kiểm tra toàn bộ ổ bụng, đặt 1 dẫn lưu dưới gan, đóng các lỗ troca và chỗ mở nhỏ thành bụng DSP.

VI. THEO DÕI

- Theo dõi huyết áp, mạch, nhiệt độ, nhịp thở 1 lần/1 giờ trong 6 giờ đầu.
- Theo dõi dẫn lưu Voelker: ra mật.
- Dẫn lưu dưới gan: xem có ra máu, mật không. Bình thường chỉ ra 10-20ml dịch hồng loãng/24 giờ. Sau ít dần và hết (thường rút sau 3-4 ngày).
- Tình trạng bụng: mềm xẹp, không đau.
- Sau 24 giờ xét nghiệm kiểm tra lại amylase máu và niệu, hồng cầu, huyết sắc tố.
- Sau 5 ngày xét nghiệm kiểm tra lại bilirubin máu.
- Chụp kiểm tra đường mật sau phẫu thuật vào ngày thứ 7.

VII. XỬ TRÍ TAI BIẾN

1. Trong phẫu thuật:

Chảy máu xảy ra khi bóc tách giải phóng nang ống mật chủ hoặc làm tổn thương tĩnh mạch cửa: khâu cầm máu hoặc khâu chỗ rách tĩnh mạch cửa (cần chuyển mổ mở để xử trí chảy máu).

2. Sau phẫu thuật:

2.1. Rò miệng nối: sau phẫu thuật ngày thứ 4, thứ 5 thấy mật chảy qua dẫn lưu dưới gan hoặc thấm qua băng vết mổ. Xử trí: theo lượng dịch rò qua dẫn lưu và bồi phụ nước- điện giải. Rò thường tự liền sau 10-15 ngày, nếu không liền phải phẫu thuật để làm lại miệng nối.

2.2. Viêm phúc mạc do bục miệng nối: xử trí theo quy trình điều trị viêm phúc mạc.

2.3. Viêm tụy cấp sau phẫu thuật: xử trí theo quy trình điều trị viêm tụy cấp.

139. PHẪU THUẬT TẠO VAN CHỐNG TRÀO NGƯỢC DẠ DÀY-THỰC QUẢN NỘI SOI

PGS. Phạm Như Hiệp, ThS. Trần Sĩ Doãn Điềm

I. ĐẠI CƯƠNG

- Trào ngược dạ dày thực quản là tình trạng dịch acid trào ngược từ dạ dày lên thực quản, là nguyên nhân chính gây viêm thực quản. Kỹ thuật tạo van toàn bộ do Nissen đề xướng năm 1955 và cải tiến sau đó của học trò ông là Rossetti cùng với kỹ thuật tạo van không toàn bộ của Toupet là những kỹ thuật được nhiều phẫu thuật viên (PTV) thực hiện chấp nhận.
- Tất cả các phẫu thuật vùng thực quản tâm phình vị khi mổ mở đều phải thao tác trong vùng sâu, khó tiếp cận và khó thao tác. Khi phẫu thuật nội soi ra đời, nó đã đem lại một cách tiếp cận mới cho phẫu thuật này và đã nhanh chóng được áp dụng trong phẫu thuật chống trào ngược.

II. CHỈ ĐỊNH

Người bệnh bị viêm thực quản trào ngược được chẩn đoán bằng triệu chứng lâm sàng, cận lâm sàng đã được điều trị nội khoa đúng phương pháp trong ít nhất 6 tháng mà không đỡ.

III. CHỐNG CHỈ ĐỊNH

- Thể trạng người bệnh quá yếu không chịu được phẫu thuật.
- Người bệnh già yếu, có nhiều bệnh phối hợp.
- Người bệnh ung thư thực quản.
- Chống chỉ định chung của phẫu thuật nội soi.

IV. CHUẨN BỊ

1. Người thực hiện kỹ thuật: Phẫu thuật viên tiêu hóa, nội soi và gây mê hồi sức có kinh nghiệm.

2. Phương tiện: Bộ trang thiết bị đồng bộ mổ nội soi.

3. Người bệnh:

- Được làm các xét nghiệm cơ bản, nội soi, Xquang, siêu âm ổ bụng.
- Nội soi có viêm thực quản trào ngược.
- Bồi phụ nước và điện giải, kháng sinh dự phòng trước mổ.

4. Hồ sơ bệnh án: Hoàn thành các thủ tục hành chính theo quy định: bệnh án chi tiết, biên bản hội chẩn, biên bản khám trước khi gây mê, giấy cam đoan đồng ý phẫu thuật.

V. CÁC BƯỚC TIẾN HÀNH

1. Kiểm tra hồ sơ: Tên tuổi người bệnh, chẩn đoán, chỉ định, chống chỉ định.

2. Kiểm tra người bệnh: Đúng người (tên, tuổi,…), đúng bệnh.

3. Thực hiện kỹ thuật:

3.1. Vô cảm: Mê nội khí quản.

3.2. Tư thế: Người bệnh nằm ngửa, đầu cao chân thấp một góc 30^0 so với mặt phẳng nằm ngang, 2 chân dạng. Đặt ống thông dạ dày trước mổ. PTV đứng giữa, camera bên phải, phụ phẫu thuật bên trái người bệnh.

3.3. Kỹ thuật

Vị trí đặt trocar:

- Trocar đầu tiên 10mm đặt tại vùng rốn dành cho ống soi, theo phương pháp mở.

- Trocar 10mm đặt tại cạnh phải mũi ức, dùng để đặt que gạt nâng mặt dưới gan trái và dây chằng tròn lên bộc lộ vùng thực quản tâm vị.

- Trocar 5mm trên đường vú phải, dưới bờ sườn 5cm.

- Trocar 10mm đặt ở ngang rốn trên đường trắng bên trái.

Trình bày vùng mổ:

- Gan trái được nâng lên bằng que gạt hình quạt bộc lộ vùng mặt trước thực quản tâm vị.

- Dùng kéo hoặc dao đốt điện hình móc mở mạc nối nhỏ dọc theo bờ cong nhỏ cho tới sát cột trụ hoành phải. Chú ý không làm tổn thương dây thần kinh X phải nhất là nhánh chân ngỗng.

- Tạo khoảng trống sau thực quản: mở một cửa sổ nhỏ phúc mạc ở mặt trước cột trụ hoành phải. Tiếp tục phẫu tích đi dọc theo mặt trước trụ hoành phải xuống phía dưới tới chân chữ V nơi tiếp xúc với trụ hoành trái thì tiếp tục phẫu tích đi lên và sang trái. Mở vào khoảng tổ chức lỏng lẻo mà phía sau là mặt trước hai cột trụ hoàng còn phía trước trên chính là mặt sau của thực quản. Bao giờ cũng bám sát mặt sau thực quản, đi dần sang trái sẽ tới khi nhận ra một lớp

màng mỏng qua đó có thể nhìn thấy phình vị lớn dạ dày hay lách. Đó chính là phúc mạc phía bên trái thực quản tâm vị. Mở qua lớp màng này ta đã sang bên khoang dưới hoành trái. Tiếp tục mở rộng khoang sau thực quản lên trên và xuống dưới cho tới khi ta tạo được một đường hầm rộng rãi đủ để đưa phình vị trái sang để tạo van.

Kỹ thuật làm van chống trào ngược:

- *Phẫu thuật Nissen-Rossetti:* Là kỹ thuật tạo van toàn bộ.

Trước hết khâu một mũi với chỉ không tiêu để khép hai cột trụ hoành lại với nhau, dùng chỉ Ethibon 2/0 và làm nút thắt trong cơ thể. Cũng có thể khâu và sau đó làm nút thắt đẩy từ ngoài vào. Chú ý vị trí khâu để không làm chít hẹp thực quản nhưng cũng không quá rộng để có thể gây thoát vị sau này.

Để kéo phình vị lớn sang ta đưa một kẹp không chấn thương luồn vào khoảng trống sau thực quản đã được mở sẵn đưa sang bên trái kẹp vào phình vị lớn và kéo qua đó sang bên phải. Để làm việc này dễ dàng có thể đưa que gạt vào khoảng này để nâng thực quản lên cho dễ nhìn và thao tác hoặc sử dụng loại kẹp có thể gập góc ở đầu.

Sau khi phình vị lớn đã được kéo sang bên phải qua sau thực quản, khâu một mũi chỉ từ mặt trước phình vị lớn bên trái thực quản với phần phình vị lớn đã đưa sang bên phải để bắt đầu tạo van. Thông thường cần khâu từ 3 đến 4 mũi với chỉ không tiêu tạo ra một đoạn ống bằng phình vị lớn dài khoảng 3 đến 4cm bọc quanh thực quản. Để xác định chính xác độ rộng của van, nếu có thì đặt trong lòng thực quản một ống thông cỡ 22 Fr làm chuẩn, nếu không khi có kinh nghiệm Người thực hiện có thể ước lượng độ rộng của van sao cho sau khi tạo van có thể luồn một cái kẹp phẫu thuật giữa thực quản và van mà không căng là được.

Thì cuối cùng bao gồm việc khâu các mũi chỉ cố định van vào cột trụ hoành phải và cố định van vào chân cơ hoành hai bên.

- *Phẫu thuật Toupet:* Các thì tạo khoảng trống sau thực quản và khâu khép hai cột trụ hoành hoàn toàn giống phẫu thuật Nissen. Riêng khi tạo van chống trào ngược thì thay vì van toàn bộ 360° thì chỉ làm van không toàn bộ 270°. Đưa phình vị lớn qua phía sau thực quản tới bên phải thực quản. Khâu các

mũi cố định vào cột trụ hoành phải và vào bờ phải thực quản. Nếu là phẫu thuật kèm theo phẫu thuật Heller thì khâu cố định vào mép bên phải của đường mở cơ. ở bên trái cũng kéo mặt trước phình vị lớn khâu vào bờ trái của thực quản và cố định van vào chân cơ hoành.

Sau khi kết thúc phẫu thuật, kiểm tra toàn bộ xem có chảy máu hay biến chứng nào khác, hút sạch vùng dưới hoành trái và phải, tháo các trocar, tháo hơi và đóng lại các lỗ trocar.

VI. THEO DÕI

- Truyền dịch và ống thông dạ dày trong 24 giờ, sau đó người bệnh có thể ăn nhẹ.

- Chụp lưu thông thực quản dạ dày bằng thuốc cản quang tan trong nước trong vòng 36 - 48 giờ để kiểm tra độ lưu thông và chức năng của van.

- Thường người bệnh ra viện sau khi chụp phim có kết quả tốt, trở lại chế độ ăn uống sau 1 tuần.

VII. XỬ TRÍ TAI BIẾN

- Chảy máu là tai biến hay gặp, nguồn chảy có thể là do khi cắt các mạch vị ngắn hay khi tạo đường hầm sau thực quản. Cần xác định rõ chỗ chảy máu để cầm máu.

- Thủng màng phổi trái khi làm đường hầm do đi lạc khỏi khoang phẫu tích gây tràn khí màng phổi. Xử trí bằng luồn 1 ống thông lên khoang màng phổi hút hết khí, thở áp lực dương và khâu kín khoang màng phổi. Do khí CO_2 dễ hấp thu nên ít khi phải dẫn lưu màng phổi.

- Viêm phúc mạc do thủng thực quản hay phình vị dạ dày do phẫu tích hoặc đốt phải, biến chứng này hiếm gặp.

- Hẹp thực quản do van qua chặt. Xử trí bằng nhịn ăn, thuốc chống viêm phù nề thường có kết quả tốt. Nếu hẹp lâu co thể nong qua đường nội soi.

- Viêm thực quản trào ngược tái phát do van quá rộng, thường xảy ra sau một thời gian mất hết triệu chứng. Xử trí bằng điều trị nội khoa không đỡ thì phải mổ lại.

140. PHẪU THUẬT NỘI SOI ĐIỀU TRỊ THOÁT VỊ KHE HOÀNH

PGS. Phạm Anh Vũ, ThS. Phạm Xuân Đông

I. ĐẠI CƯƠNG

- Cơ hoành là một cấu trúc cân - cơ có hình vòm tạo thành vách ngăn, ngăn cách khoang ngực với khoang bụng. Sự hoàn chỉnh vách ngăn cơ hoành xảy ra vào tuần thứ 8 của thai kỳ.

- Cần phân biệt 2 loại thoát vị cơ hoành: một là thoát vị cơ hoành bẩm sinh ở trẻ em do thất bại trong quá trình phát triển của các nếp gấp phúc - phế mạc từ thời kỳ bào thai, tạo ra khiếm khuyết trên cơ hoành. Khiếm khuyết này làm thông thương khoang ngực với khoang bụng, thường xảy ra nhất là ở vùng sau, bên trái, hay còn gọi là thoát vị qua lỗ Bochdalek. Loại thứ hai không liên quan đến khiếm khuyết của cơ hoành trong quá trình tạo thai mà do tình trạng thoát vị qua một điểm yếu về mặt giải phẫu của cơ hoành-lỗ thực quản, nên còn gọi là thoát vị khe thực quản. Một trong những biểu hiện thường gặp nhất của thoát vị khe thực quản là hiện tượng trào ngược dịch vị từ dạ dày lên thực quản. Hiện tượng trào ngược này có liên quan đến một số yếu tố, trong đó có hoạt động của cơ thắt dưới thực quản. Thoát vị khe thực quản xảy ra ở người trẻ tuổi có thể là thoát vị bẩm sinh, những thoát vị mắc phải thường gặp ở người lớn tuổi.

II. CHỈ ĐỊNH

- Người bệnh được chẩn đoán là thoát vị hoành với hồ sơ đầy đủ xét nghiệm, chụp phim, nội soi.

- Người bệnh có đủ điều kiện để mổ nội soi.

III. CHỐNG CHỈ ĐỊNH

- Thể trạng người bệnh quá yếu không chịu được phẫu thuật.
- Người bệnh già yếu, có nhiều bệnh phối hợp.
- Chống chỉ định chung của phẫu thuật nội soi

IV. CHUẨN BỊ

1. Người thực hiện quy trình kỹ thuật: bác sỹ chuyên ngành ngoại tiêu hóa.
2. Phương tiện:

   Hệ thống phẫu thuật nội soi và dụng cụ nội soi ổ bụng thông thường.

   Chỉ không tiêu đa sợi tổng hợp cỡ 2/0.

3. Người bệnh: giải thích tư vấn kỹ các tai biến và biến chứng có thể có, nhịn ăn uống trước mổ 12-24 giờ, bơm kích thích đại tiện trước phẫu thuật 12-24 giờ. Tắm và đánh rửa vùng bụng bằng dung dịch sát khuẩn dạng Microshield 1-2 lần trước mổ.

4. Hồ sơ bệnh án: Hoàn thành các thủ tục hành chính theo quy định: bệnh án chi tiết, biên bản hội chẩn, biên bản khám trước khi gây mê, giấy cam đoan đồng ý phẫu thuật.

V. CÁC BƯỚC TIẾN HÀNH

1. Kiểm tra hồ sơ: Đầy đủ theo quy định Bộ Y tế.

2. Kiểm tra người bệnh: Đúng người (tên, tuổi,…), đúng bệnh.

3. Thực hiện kỹ thuật:

3.1. Gây mê: Nội khí quản.

3.2. Tư thế: Người bệnh nằm ngửa đầu cao chân thấp một góc 30^0 so với mặt phẳng nằm ngang, hai chân dạng một góc 90^0. Đặt ống thông dạ dày trước mổ.

3.3. Kỹ thuật:

- Đưa các tạng trở lại ổ bụng: dùng các kìm cặp ruột đưa các tạng trở lại ổ bụng. Nếu dính cần phải gỡ dính cẩn thận trách làm thủng các tạng.

- Bộc lộ 2 cột trụ hoành: Sau khi mở mạc nối nhỏ, dùng que gạt nâng thực quản bụng để bộc lộ 2 cột trụ hoành. Khâu khép lại 2 cột trụ hoành bằng chỉ không tiêu đa sợi dạng Ethibon 2.0. Chú ý vị trí khâu không làm chít hẹp thực quản. Tốt nhất là đặt vào thực quản 1 ống thông có cỡ 24 – 26 Fr và khâu trên ống thông để đảm bảo không hẹp.

- Tạo van chống trào ngược kiểu Rossetti: Đưa một kẹp không chấn thương luồn vào khoảng trống sau thực quản kéo nhẹ nhàng một phần phình vị lớn qua mặt sau thực quản sang bên phải thực quản. Mũi khâu đầu tiên giữa phần phình vị lớn bên phải với mặt trước của phình vị lớn bên trái thực quản sao cho phần phình vị lớn dạ dày ôm quanh thực quản không quá chật cũng không quá rộng. Thường cần khâu khoảng 3 - 4 mũi chỉ không tiêu để tạo ra được đoạn ống bằng phình vị lớn dài khoảng 3 - 4 cm bọc quanh thực quản. Để xác định chính xác độ rộng của van, đặt trong lòng thực quản ống thông có kích thước 24 - 26 Fr làm chuẩn. Phía trên van được cố định vào chân cơ hoành trái. Phía dưới khâu một

mũi cố định vào bên phải dạ dày. Kiểm tra toàn bộ ổ bụng, hút sạch dưới hoành trái, phải, tháo hơi, rút các trocar, đóng các lỗ.

- Tạo van chống trào ngược kiểu Touper hoặc Dor

VI. THEO DÕI

- Như mọi trường hợp phẫu thuật đường tiêu hóa nói chung.
- Kháng sinh từ 2 đến 5 ngày.
- Cần lưu ý bồi phụ nước và điện giải.

VII. XỬ TRÍ TAI BIẾN

- Trong phẫu thuật:

  + Thủng thực quản: khâu ngay và tạo hình van toàn bộ.

  + Chảy máu: cặp clip cầm máu.

- Sau phẫu thuật:

  + Cháy máu: mổ lại cầm máu

  + Viêm phúc mạc do thủng tạng: mổ lại dẫn lưu hoặc khâu thủng tùy tình trạng ổ bụng.

  + Áp xe tồn dư trong ổ bụng: xác định bằng siêu âm hoặc chụp cắt lớp vi tính ổ bụng. Tùy kích thước hướng xử trí khác nhau: điều trị kháng sinh hoặc mổ, chích dẫn lưu.

141. PHẪU THUẬT NỘI SOI KHÂU THỦNG DẠ DÀY

TS. Hồ Hữu Thiện, ThS. Trần Nghiêm Trung

I. ĐẠI CƯƠNG

Thủng ổ loét dạ dày là một biến chứng nặng thường gặp của bệnh lý loét dạ dày đôi khi của ung thư dạ dày. Thuật ngữ thủng dạ dày thường dùng không bao gồm các vết thương làm thủng hay chấn thương làm vỡ rách dạ dày. Thủng dạ dày là cấp cứu ngoại khoa, cần phải can thiệp phẫu thuật cấp cứu, vì chỉ có mổ sớm mới cứu sống người bệnh .

II. CHỈ ĐỊNH

- Tất cả người bệnh được chẩn đoán thủng dạ dày
- Phân loại tình trạng sức khỏe theo ASA ≤ 3
- Thời gian từ khi thủng tới khi vào viện ≤ 24 giờ.

III. CHỐNG CHỈ ĐỊNH

- Với người bệnh chống chỉ định phẫu thuật nội soi (PTNS).
- Với bệnh lý thủng ổ loét dạ dày:

+ Có xuất huyết tiêu hóa đi kèm.

+ Có tiền sử hoặc triệu chứng hẹp môn vị đi kèm.

+ Thủng do ung thư.

IV CHUẨN BỊ

1. Người thực hiện kỹ thuật: Bác sĩ chuyên khoa ngoại tiêu hóa và gây mê hồi sức có kinh nghiệm.

2. Phương tiện: Hệ thống phẫu thuật nội soi đồng bộ

3. Người bệnh:

- Tiến hành các xét nghiệm cấp cứu cần thiết.
- Kháng sinh trước mổ: cephalosporin thế hệ 3 tiêm tĩnh mạch.
- Đặt ống thông dạ dày.
- Truyền dịch để bù nước và điện giải.
- Vệ sinh vùng mổ.
- Đặt ống thông tiểu
- Giải thích cho người bệnh và người nhà người bệnh về các bước điều trị và các tai biến có thể xảy ra trong mổ.

4. Hồ sơ bệnh án: Hoàn thành các thủ tục hành chính theo quy định: bệnh án chi tiết, biên bản hội chẩn, biên bản khám trước khi gây mê, giấy cam đoan đồng ý phẫu thuật.

V. CÁC BƯỚC TIẾN HÀNH

1. Kiểm tra hồ sơ: Đầy đủ theo quy định Bộ Y tế.

2. Kiểm tra người bệnh: Đúng người (tên, tuổi,…), đúng bệnh.

3. Thực hiện kỹ thuật:

3.1. Gây mê: Nội khí quản.

3.2. Tư thế:

Người bệnh nằm tư thế đầu cao, chân thấp một góc 15-30, phẫu thuật viên chính đứng phía bên trái người bệnh, người cầm camera đứng bên trái phẫu thuật viên chính, dụng cụ viên đứng bên phải người bệnh.

3.3.Kỹ thuật:

Thì 1: Đặt optic 10 mm và bơm hơi vào ổ phúc mạc.

Dùng Allis kẹp dọc rốn nâng rốn lên; Rạch da ngang dưới rốn theo chiều từ trên xuống dưới. Dùng phẫu tích mở mạc rốn, cân rốn để vào ổ phúc mạc. Sau khi đặt trocar, bơm hơi ổ phúc mạc với áp lực từ 8 -12 mmHg.

Thì 2: Kiểm tra, đánh giá tình trạng lỗ thủng và ổ phúc mạc.

Tiếp tục đặt 2 trocar 5mm vào 2 bên hông phải và trái.

Tiến hành lấy dịch ổ phúc mạc làm kháng sinh đồ. Đánh giá tình trạng của dạ dày và môn vị bao gồm tình trạng giãn của dạ dày, tình trạng co kéo và dính của môn vị. Đánh giá tình trạng lỗ thủng bao gồm vị trí, đường kính, độ xơ chai và mức độ ảnh hưởng đến các cơ quan xung quanh, sinh thiết để đánh giá xem có biểu hiện ác tính không.

Thì 3: Khâu lỗ thủng.

Phương pháp khâu thủng: dùng chỉ liền kim loại tiêu chậm Vicryl 2.0 dài khoảng 18-20 cm. Dùng dụng cụ kéo dạ dày xuống để bộc lộ lỗ thủng. Nếu lỗ thủng < 1 cm, khâu một mũi chữ X toàn thể, hướng khâu đi theo trục của ống tiêu hoá. Nếu lỗ thủng >1cm thường phải khâu 2-3 mũi rời, khâu theo chiều của ống tiêu hoá để khi thắt chỉ đường khâu nằm ngang không gây hẹp

môn vị. Sau khi khâu có thể phủ mạc nối lớn lên đường khâu và dùng chỉ cố định vào đường khâu trong trường hợp ổ loét xơ chai.

Thì 4: Rửa ổ bụng.

Hút sơ bộ dịch trong ổ phúc mạc. Sau đó tiến hành rửa ổ phúc mạc theo từng vùng từ góc ¼ trên phải đến ¼ trên trái, dưới trái, dưới phải và túi cùng Douglas. Khi rửa đảm bảo sạch toàn bộ các chất bẩn và giả mạc trong bụng. Kết hợp với thay đổi tư thế người bệnh để rửa sạch các khoang. Dịch rửa được lựa chọn là nước muối sinh lý đẳng trương. Có thể đặt dẫn lưu dưới gan hay dẫn lưu túi cùng Douglas bằng ống thông dạ dày.

Thì 5: Đóng các lỗ trocar.

V. THEO DÕI

Ống thông dạ dày được giữ cho đến khi người bệnh có nhu động ruột, thời gian đặt ống thông dạ dày ít nhất là 48 giờ; Bù nước và điện giải; Nuôi dưỡng đường tĩnh mạch cho đến khi người bệnh ăn trở lại được. Cho ăn trở lại sau khi rút ống thông dạ dày.

Dẫn lưu ổ bụng nếu có sẽ được rút khi không còn chảy dịch, thường từ 24- 48 giờ;

Kháng sinh dùng theo chế độ kháng sinh điều trị, đượcdùng tới 5 ngày hoặc đến khi hết sốt.

Dùng các thuốc kháng tiết như thuốc ức chế bơm proton hoặc thuốc ức chế thụ thể H_2 được bắt đầu ngay sau mổ như Zantac 50 mg, 3 lần mỗi ngày hoặc Omeprazole 40mg,1 lần mỗi ngày.

Sử dụng phác đồ tiệt trừ HP như OCA (omeprazole, clarithromycin, amoxycillin), OAM (omeprazole, amoxycillin, metronidazole)

Người bệnh dậy vận động sau mổ 24 giờ;

VII. XỬ TRÍ TAI BIẾN

- Chảy máu: phải mổ lại cầm máu.
- Bục hay dò chỗ khâu: khâu lại chỗ bục hoặc dẫn lưu.
- Áp xe tồn dư: có thể mổ lại hoặc điều trị kháng sinh kèm chọc hút.

142. PHẪU THUẬT NỘI SOI MỞ THÔNG DẠ DÀY

PGS. Phạm Như Hiệp, ThS. Trần Nghiêm Trung

I. ĐẠI CƯƠNG

Nuôi dưỡng là một vấn đề quan trọng trong ngoại khoa. Nuôi dưỡng có 2 đường chính: nuôi dưỡng bằng đường tiêu hóa và đường tĩnh mạch. Nuôi dưỡng đường tiêu hóa thường được lựa chọn phù hợp với chức năng sinh lý đường tiêu hóa. Mở thông dạ dày nuôi dưỡng được thực hiện với nhiều kỹ thuật khác nhau: mổ mở, phẫu thuật nội soi, mở thông dạ dày nội soi ra da (percutaneous endoscopic gastrostomy), mở thông dạ dày ra da với nội soi hỗ trợ. Ngày nay, mở thông dạ dày nội soi qua da được xem là tiêu chuẩn vàng. Tuy nhiên, trong trường hợp không thực hiện được hoặc mở thông dạ dày nội soi qua da thất bại thì phẫu thuật nội soi mở thông dạ dày được lựa chọn.

II. CHỈ ĐỊNH

Tất cả người bệnh được chỉ nuôi ăn lâu dài và không nuốt được.

- Phân loại tình trạng sức khỏe theo ASA ≤ 3.
- Chấn thương đầu mặt cổ, tai biến mạch máu não.
- Tắc nghẽn cơ học đường tiêu hóa trên: ung thư thực quản, ung thư hầu họng hoặc bỏng do hóa chất, xạ trị.

III. CHỐNG CHỈ ĐỊNH

- Cổ chướng.
- Bệnh lý thâm nhiễm dạ dày, giãn tĩnh mạch dạ dày, tăng áp cửa.
- Người bệnh thẩm phân phúc mạc.
- Người bệnh đã cắt dạ dày.

IV. CHUẨN BỊ

1. Người thực hiện kỹ thuật: Bác sĩ chuyên khoa ngoại tiêu hóa và gây mê hồi sức có kinh nghiệm.
2. Phương tiện: Hệ thống phẫu thuật nội soi đồng bộ, ống thông nuôi dưỡng
3. Người bệnh:

- Tiến hành các xét nghiệm khẩn cần thiết.
- Kháng sinh trước mổ: cephalosporin thế hệ 3 tiêm tĩnh mạch.
- Đặt ống thông dạ dày.

- Vệ sinh vùng mổ.
- Giải thích cho người bệnh và người nhà người bệnh về các bước điều trị và các tai biến có thể xảy ra trong mổ.

4. Hồ sơ bệnh án: Hoàn thành các thủ tục hành chính theo quy định: bệnh án chi tiết, biên bản hội chẩn, biên bản khám trước khi gây mê, giấy cam đoan đồng ý phẫu thuật.

V. CÁC BƯỚC TIẾN HÀNH

1. Kiểm tra hồ sơ: Đúng người (tên, tuổi,…), đúng bệnh.

2. Kiểm tra người bệnh: Đúng người (tên, tuổi,…), đúng bệnh.

3. Thực hiện kỹ thuật:

3.1. Gây mê: Nội khí quản.

3.2. Tư thế: Người bệnh được gây mê nội khí quản nằm tư thế đầu cao, chân thấp một góc 15^0-30^0, PTV chính đứng phía bên phải người bệnh, người cầm camera đứng bên phải phẫu thuật viên chính, dụng cụ viên đứng bên trái người bệnh.

3.3. Kỹ thuật:

Thì 1: Đặt trocar và bơm hơi vào ổ phúc mạc

Dùng Allis kẹp dọc rốn nâng rốn lên; Rạch da ngang dưới rốn. Dùng phẫu tích mở mạc rốn, cân rốn để vào ổ phúc mạc đặt trocar 10mm.

Sau khi đặt trocar, bơm hơi ổ phúc mạc với áp lực từ 8 -12 mmHg.

Đặt thêm 3 trocar 5 mm: 1 trocar 5 mm ở hạ sườn trái (Vị trí đặt ống thông nuôi dưỡng), 1 trocar 5 mm ở thượng vị và 1 trocar 5 mm ở hạ sườn phải.

Thì 2: Xác định vị trí và đặt ống thông nuôi dưỡng

Quan sát toàn bộ ổ bụng, xác định vị trí đặt ống thông ở mặt trước dạ dày phần thân vị, đánh dấu vị trí mở thông dạ dày.

Tiến hành khâu 2 vòng chỉ chờ với tâm vòng là vị trí đánh dấu bán kính lần lần lượt là 10 mm và 20 mm bằng 2 sợi chỉ Vicryl 3.0

Dùng Hook mở vào dạ dày vị trí đánh dấu, qua trocar 5 mm ở hạ sườn trái đặt ống thông nuôi dưỡng vào dạ dày, đuôi ống ở ngoài thành bụng, buộc cố định ống thông vào dạ dày bằng 2 vòng chỉ chờ.

Bơm nước muối sinh lý kiểm tra ống thông dạ dày.

Thì 3: Cố định ống thông dạ dày vào thành bụng trước.

Sử dụng 2 trocar thao tác còn lại khâu áp cố định ống thông dạ dày vào thành bụng trước bằng 3 mũi chỉ rời. Khâu cố định thêm ống thông nuôi dưỡng ngoài thành bụng trước. Đóng các lỗ trocar.

VI. THEO DÕI

Người bệnh được bơm ăn vào ngày thứ 3, sau mỗi lần bơm ăn phải bơm nước để tránh tắc ống thông nuôi dưỡng.

VII. XỬ TRÍ TAI BIẾN

- Rò chỗ mở thông nuôi dưỡng: dừng bơm ăn điều trị nội khoa theo dõi, có thể mổ lại rút ống thông nuôi dưỡng.
- Nhiễm trùng chỗ mở thông: điều trị bằng kháng sinh.
- Viêm loét da quanh ống thông: bôi thuốc kem kháng viêm.

143. PHẪU THUẬT NỘI SOI KHÂU THỦNG TÁ TRÀNG

TS. Hồ Hữu Thiện

I. ĐẠI CƯƠNG

Thủng ổ loét dạ dày-tá tràng là một cấp cứu ngoại khoa thường gặp, chiếm khoảng 5%-22% của tất cả người bệnh loét dạ dày-tá tràng. Bệnh thường gặp ở đàn ông từ 30-40 tuổi và hay xảy ra vào mùa lạnh đặc biệt khi có sự thay đổi thời tiết. Hơn 90% trường hợp là thủng ổ loét hành tá tràng. Thủng ổ loét tá tràng dễ chẩn đoán vì đa số trường hợp có triệu chứng lâm sàng và cận lâm sàng điển hình. Tuy nhiên, chọn lựa phương pháp điều trị thủng ổ loét tá tràng vẫn còn có nhiều quan điểm khác nhau.

II. CHỈ ĐỊNH

- Thời gian từ lúc thủng đến lúc nhập viện ≤ 24 giờ.
- Không có hẹp môn vị.
- Không có xuất huyết tiêu hoá.

III. CHỐNG CHỈ ĐỊNH

- Với người bệnh chống chỉ định phẫu thuật nội soi (PTNS).
- Với bệnh lý thủng ổ loét tá tràng:
  + Có xuất huyết tiêu hóa đi kèm
  + Có tiền sử hoặc triệu chứng hẹp môn vị đi kèm
  + Thủng do ung thư

IV. CHUẨN BỊ

1. Người thực hiện kỹ thuật: Bác sĩ chuyên khoa ngoại tiêu hóa và gây mê hồi sức có kinh nghiệm.

2. Phương tiện: Hệ thống phẫu thuật nội soi đồng bộ.

3. Người bệnh:

- Tiến hành các xét nghiệm khẩn cần thiết
- Kháng sinh trước mổ: cephalosporin thế hệ 3 tiêm tĩnh mạch
- Đặt ống thông dạ dày
- Truyền dịch để bù nước và điện giải
- Vệ sinh vùng mổ
- Đặt ống thông tiểu

- Giải thích cho người bệnh và người nhà người bệnh về các bước điều trị và các tai biến có thể xảy ra trong mổ.

4. Hồ sơ bệnh án: Hoàn thành các thủ tục hành chính theo quy định: bệnh án chi tiết, biên bản hội chẩn, biên bản khám trước khi gây mê, giấy cam đoan đồng ý phẫu thuật.

V. CÁC BƯỚC TIẾN HÀNH

1. Kiểm tra hồ sơ: Tên tuổi người bệnh, chẩn đoán, chỉ định, chống chỉ định.

2. Kiểm tra người bệnh: Đúng người (tên, tuổi,…), đúng bệnh.

3. Thực hiện kỹ thuật:

3.1. Gây mê: Nội khí quản.

3.2. Tư thế: Người bệnh nằm tư thế đầu cao, chân thấp một góc 15-30^0. Phẫu thuật viên chính đứng phía bên trái người bệnh, người cầm camera đứng bên trái phẫu thuật viên chính, dụng vụ viên đứng bên phải người bệnh.

3.3. Kỹ thuật:

Thì 1: Đặt optic 5mm và bơm hơi vào ổ phúc mạc

+ Đặt trocar đầu tiên theo phương pháp hở (Hasson): chúng tôi chọn vị trí để đặt trocar đầu tiên ngay dưới rốn, tại vị trí này thành bụng mỏng và phúc mạc dính sát vào cân.
+ Bơm hơi ổ phúc mạc với áp lực từ 8-12 mmHg.
+ Đặt thêm 2 trocar thao tác 5mm ở hạ sườn phải và trái

Thì 2**:** Kiểm tra, đánh giá tình trạng lỗ thủng và ổ phúc mạc.

+ Đánh giá tình trạng viêm phúc mạc: số lượng dịch, tính chất của dịch, tình trạng lan toả dịch trong ổ phúc mạc, tình trạng viêm nhiễm của các tạng trong ổ phúc mạc. Hút dịch làm sạch ổ phúc mạc sơ bộ và lấy dịch cấy vi khuẩn, làm kháng sinh đồ .
+ Đánh giá tình trạng dạ dày: giãn hay không giãn, co kéo, u, tình trạng môn vị.
+ Những chỗ viêm dính được gỡ ra, vùng hang vị -tá tràng được kiểm tra.
+ Xác định vị trí lỗ thủng căn cứ vào các đặc điểm giải phẫu, tính chất bờ lỗ thủng khi cắt xén lấy bệnh phẩm, đường kính của lỗ thủng được đo bằng đầu của ống hút (5mm). Dùng kéo cắt một mẩu nhỏ ở bờ lỗ thủng làm giải

phẫu bệnh lý và kiểm tra sự hiện diện của H.Pylori. Nhiễm khuẩn H.Pylori được chẩn đoán bằng xét nghiệm urease.

Thì 3: Khâu lỗ thủng.

+ Khâu lỗ thủng với Vicryl 2.0 bằng mũi chữ X nếu lỗ thủng ≤ 10 mm hoặc khâu 3 mũi rời nếu lỗ thủng > 10 mm. Cột nút trong cơ thể. Làm nút đôi đầu tiên, sau đó thêm hai nút nữa để khoá .

+ Đắp mạc nối ở các lỗ thủng lớn, xơ chai.

Thì 4: Rửa ổ bụng

+ Rửa ổ bụng bằng nước muối sinh lý ấm ít, nước muối được cho chảy vào ổ phúc mạc qua ống hút rửa dưới áp lực. Hút rửa bắt đầu từ 1/4 trên phải →1/4 trên trái → 1/4 dưới trái → túi cùng Douglas → 1/4 dưới phải. Trong quá trình hút rửa cần phải thay đổi tư thế người bệnh để hút rửa sạch dịch trong ổ phúc mạc.

+ Dẫn lưu ổ phúc mạc có hay không tuỳ theo tình trạng bẩn của ổ phúc mạc. Đặt dẫn lưu dưới gan cạnh chỗ khâu, dẫn lưu Douglas hoặc cả hai bằng ống thông mũi dạ dày số 14.

***Thì 5*:** Đóng bụng.

VI. THEO DÕI

- Ống thông dạ dày được giữ cho đến khi người bệnh có nhu động ruột, thời gian đặt ống thông dạ dày ít nhất là 48 giờ. Bù nước và điện giải. Nuôi dưỡng đường tĩnh mạch cho đến khi người bệnh ăn trở lại được. Cho ăn trở lại sau khi rút ống thông dạ dày.
- Dẫn lưu ổ bụng nếu có sẽ được rút khi không còn chảy dịch, thường từ 24-48 giờ.
- Kháng sinh dùng theo chế độ kháng sinh điều trị, được dùng tới 5 ngày hoặc đến khi hết sốt.
- Dùng các thuốc kháng tiết như thuốc ức chế bơm proton hoặc thuốc ức chế thụ thể H2 được bắt đầu ngay sau mổ như Zantac 50 mg, 3 lần mỗi ngày hoặc Omeprazole 40mg 1 lần mỗi ngày.
- Sử dụng phác đồ tiệt trừ HP như OCA (omeprazole, clarithromycin, amoxycillin), OAM (omeprazole, amoxycillin, metronidazole)

- Người bệnh dậy vận động sau mổ 24 giờ.

VII. XỬ TRÍ TAI BIẾN

- Chảy máu: phải mổ lại cầm máu
- Bục hay rò chỗ khâu: khâu lại chỗ bục hoặc dẫn lưu
- Áp xe tồn dư: có thể mổ lại hoặc điều trị kháng sinh kèm chọc hút.

144. PHẪU THUẬT NỘI SOI KHÂU THỦNG TÁ TRÀNG VÀ NỐI DẠ DÀY HỖNG TRÀNG

TS. Hồ Hữu Thiện, ThS. Mai Trung Hiếu

I. ĐẠI CƯƠNG

Thủng ổ loét dạ dày-tá tràng là một cấp cứu ngoại khoa thường gặp, chiếm khoảng 5%-22% của tất cả người bệnh loét dạ dày-tá tràng. Hơn 90% trường hợp là thủng ổ loét hành tá tràng. Điều trị thủng ổ loét tá tràng chủ yếu bằng phẫu thuật. Phương pháp khâu thủng tá tràng kèm nối dạ dày hỗng tràng có mục đích: làm cho dịch vị tiêu hóa nhanh không ứ đọng lâu ở dạ dày đồng thời dịch tá tràng qua miệng làm trung hòa toan dịch vị và thức ăn không đi qua ổ loét làm nhanh liền lỗ thủng. Ngoài ra, nối dạ dày hỗng tràng được thực hiện khi lỗ thủng tá tràng kích thước lớn, hẹp môn vị, cắt dây X để tránh ứ đọng ở dạ dày.

II. CHỈ ĐỊNH

- Thời gian từ lúc thủng đến lúc nhập viện ≤ 24 giờ.
- Hẹp môn vị
- Không có xuất huyết tiêu hoá.

III. CHỐNG CHỈ ĐỊNH

- Với người bệnh chống chỉ định Phẫu thuật nội soi (PTNS).
- Với bệnh lý thủng ổ loét tá tràng:
  + Có xuất huyết tiêu hóa đi kèm
  + Thủng do ung thư

IV. CHUẨN BỊ

1. Người thực hiện kỹ thuật: Bác sĩ chuyên khoa ngoại tiêu hóa và gây mê hồi sức có kinh nghiệm

2. Phương tiện: Hệ thống phẫu thuật nội soi đồng bộ.

3. Người bệnh:

- Tiến hành các xét nghiệm khẩn cần thiết
- Kháng sinh trước mổ: cephalosporin thế hệ 3 tiêm tĩnh mạch
- Đặt ống thông dạ dày
- Truyền dịch để bù nước và điện giải
- Vệ sinh vùng mổ

- Đặt ống thông tiểu
- Giải thích cho người bệnh và người nhà người bệnh về các bước điều trị và các tai biến có thể xảy ra trong mổ.

4. Hồ sơ bệnh án: Hoàn thành các thủ tục hành chính theo quy định: bệnh án chi tiết, biên bản hội chẩn, biên bản khám trước khi gây mê, giấy cam đoan đồng ý phẫu thuật.

V. CÁC BƯỚC TIẾN HÀNH

1. Kiểm tra hồ sơ: Đầy đủ theo quy định Bộ Y tế.

2. Kiểm tra người bệnh: Đúng người (tên, tuổi,…), đúng bệnh.

3. Thực hiện kỹ thuật:

3.1. Gây mê: Nội khí quản.

3.2. Tư thế: Người bệnh nằm tư thế đầu cao, chân thấp một góc 15^0-30^0, hai chân người bệnh dạng, phẫu thuật viên chính đứng giữa hai chân người bệnh, người cầm camera đứng bên trái người bệnh, dụng vụ viên đứng bên phải người bệnh.

3.3. Kỹ thuật:

Thì 1: Đặt optic 5mm và bơm hơi vào ổ phúc mạc

+ Đặt trocar đầu tiên theo phương pháp hở (Hasson): chúng tôi chọn vị trí để đặt trocar đầu tiên ngay dưới rốn, tại vị trí này thành bụng mỏng và phúc mạc dính sát vào cân.
+ Bơm hơi ổ phúc mạc với áp lực từ 8-12 mmHg
+ Đặt thêm 3 trocar thao tác: 1 trocar 12 mm ở hông trái, 2 trocar 5mm ở hông phải và thượng vị.

***Thì 2*:** Kiểm tra, đánh giá tình trạng lỗ thủng và ổ phúc mạc.

+ Đánh giá tình trạng viêm phúc mạc, hút dịch làm sạch ổ phúc mạc sơ bộ và lấy dịch cấy vi khuẩn, làm kháng sinh đồ.
+ Đánh giá tình trạng dạ dày: giãn hay không giãn, co kéo, u, tình trạng môn vị.
+ Những chỗ viêm dính được gỡ ra, vùng hang vị -tá tràng được kiểm tra.
+ Xác định vị trí lỗ thủng căn cứ vào các đặc điểm giải phẫu, tính chất bờ lỗ thủng khi cắt xén lấy bệnh phẩm, đường kính của lỗ thủng được đo bằng

đầu của ống hút (5mm). Dùng kéo cắt một mẩu nhỏ ở bờ lỗ thủng làm giải phẫu bệnh lý và kiểm tra sự hiện diện của H.Pylori. Nhiễm khuẩn H.Pylori được chẩn đoán bằng xét nghiệm urease.

Thì 3: Khâu lỗ thủng.

+ Khâu lỗ thủng với Vicryl 2.0 bằng mũi chữ X nếu lỗ thủng ≤ 10 mm hoặc khâu 3 mũi rời nếu lỗ thủng > 10 mm.
+ Đắp mạc nối ở các lỗ thủng lớn, xơ chai.

Thì 4: Rửa ổ bụng

+ Rửa ổ bụng bằng nước muối sinh lý ấm ít, nước muối được cho chảy vào ổ phúc mạc qua ống hút rửa dưới áp lực. Hút rửa bắt đầu từ 1/4 trên phải →1/4 trên trái → 1/4 dưới trái → túi cùng Douglas → 1/4 dưới phải. Trong quá trình hút rửa cần phải thay đổi tư thế người bệnh để hút rửa sạch dịch trong ổ phúc mạc.

Thì 5: Nối dạ dày hỗng tràng

Sử dụng quai hỗng tràng đầu tiên cách góc Treitz khoảng 20 cm nối bên bên với phần thấp dạ dày gần bờ cong lớn, thực hiện trước mạc treo đại tràng ngang ngược chiều nhu động. Làm miệng nối bằng dụng cụ khâu nối tự động endo GIA. Khâu cố định hai đầu miệng nối dạ dày hỗng tràng dài 45 mm, mở lỗ thông vào dạ dày và tá tràng đầu bên trái miệng nối để đặt endo GIA. Dùng 1 endo GIA thực hiện miệng nối qua trocar 12 mm ở hông trái. Khâu lại vị trí đặt endo GIA.

+ Dẫn lưu ổ phúc mạc có hay không tùy theo tình trạng bẩn của ổ phúc mạc. Đặt dẫn lưu dưới gan cạnh chỗ khâu, dẫn lưu Douglas hoặc cả hai bằng ống thông mũi dạ dày số 14.

Thì 6**:** Đóng bụng.

VI. THEO DÕI

- Ống thông dạ dày được giữ cho đến khi người bệnh có nhu động ruột, thời gian đặt ống thông dạ dày ít nhất là 48 giờ. Bù nước và điện giải. Nuôi dưỡng đường tĩnh mạch cho đến khi người bệnh ăn trở lại được. Cho ăn trở lại vào ngày thứ 5 và chia ăn nhiều bữa trong ngày.
- Dẫn lưu ổ bụng nếu có sẽ được rút khi không còn chảy dịch, thường từ 24-

48 giờ.

- Kháng sinh dùng theo chế độ kháng sinh điều trị.
- Dùng các thuốc kháng tiết như thuốc ức chế bơm proton hoặc thuốc ức chế thụ thể H2 được bắt đầu ngay sau mổ như Zantac 50 mg, 3 lần mỗi ngày hoặc Omeprazole 40mg 1 lần mỗi ngày.
- Người bệnh dậy vận động sau mổ 24 giờ.

VII. XỬ TRÍ TAI BIẾN

- Chảy máu chỗ khâu hoặc miệng nối: phải mổ lại cầm máu.
- Bục hay rò chỗ khâu hoặc miệng nối: khâu lại chỗ bục hoặc dẫn lưu.
- Áp xe tồn dư: có thể mổ lại hoặc điều trị kháng sinh kèm chọc hút.

145. PHẪU THUẬT NỘI SOI KHÂU THỦNG RUỘT NON

I. ĐẠI CƯƠNG

Thuật ngữ *"Phẫu thuật nội soi khâu thủng ruột non"* là để chỉ kỹ thuật mổ khâu một hay nhiều lỗ thủng ruột non do bị chấn thương bụng kín hoặc bệnh lý bằng phẫu thuật nội soi ổ bụng.

II. CHỈ ĐỊNH

- Thủng ruột non do bệnh lý
- Thủng ruột non do chấn thương bụng kín: có thể có nhiều lỗ

III. CHỐNG CHỈ ĐỊNH

1. Người bệnh thể trạng yếu, sốc do nhiễm trùng, suy thở không cho phép bơm hơi ổ bụng.
2. Người bệnh có tiền sử mổ bụng nhiều lần
3. Ung thư di căn ra phúc mạc và di căn xa.

IV. CHUẨN BỊ

1. Người thực hiện: Người thực hiện là phẫu thuật viên tiêu hóa có kinh nghiệm mổ nội soi thành thạo, bác sỹ gây mê hồi sức có kinh nghiệm trong mổ nội soi.
2. Phương tiện:
   - Phòng mổ có đầy đủ điều kiện tiến hành nội soi qua ổ bụng
   - Bộ nội soi ổ bụng: Monitor, camera, nguồn sáng, nguồn CO_2
   - Hệ thống máy bơm và rửa hút dịch ổ bụng
   - Hệ thống dao điện lưỡng cực và đơn cực, dao cắt đốt siêu âm
   - Các dụng cụ vén gan, kẹp ruột, panh, kẹp, kéo nội soi ổ bụng
3. Người bệnh:
   - Các xét nghiệm cơ bản (sinh hóa, huyết học, chức năng đông máu)
   - Chụp phổi, điện tâm đồ.
4. Hồ sơ bệnh án:

Bác sĩ phẫu thuật tư vấn và cho người bệnh ký vào một bản cam kết có thông tin chi tiết về các nguy cơ của phẫu thuật nội soi (tăng CO_2 máu, chuyển mổ mở …), nguy cơ khi khâu ruột non (chảy máu, tổn thương cơ quan lân cận,

viêm phúc mạc rò tiêu hóa sau mổ) và khả năng phải sử dụng các sản phẩm máu thay thế.

V. CÁC BƯỚC TIẾN HÀNH

1. Kiểm tra hồ sơ: biên bản hội chẩn, cam kết phẫu thuật, biên bản duyệt mổ, biên bản khám tiền phẫu và tiền mê.
2. Kiểm tra người bệnh: đúng người bệnh.
3. Thực hiện kỹ thuật

3.1. Vô cảm: Gây mê nội khí quản

3.2. Tư thế:

- Nằm ngửa, 2 chân khép, sonde tiểu
- Giàn nội soi bên phải người bệnh, phẫu thuật viên và người phụ bên trái, dụng cụ viên đối diện với phẫu thuật viên, có thể đổi chỗ khi cần thiết.

3.3. Kỹ thuật

- Đặt Trocar:

3 - 4 trocar (2 - 3 trocar 5mm và 1 trocar 10mm). Trocar 10mm (cho camera) đặt ngay sát dưới rốn; Hai trocar 5mm: 1 trocar đặt hố chậu trái, 1 trocar ở hố chậu phải và có thể đặt thêm 1 trocar 5mm nếu cần.

- Đánh giá tổn thương:

Đầu tiên là quan sát ổng bụng, số lượng dịch, có máu hay không (trong chấn thương bụng kín), nếu là chấn thương thì cần kiểm tra kỹ cả tạng đặc như lách, gan, tụy và thận. Dùng kìm kẹp ruột kiểm tra dạ dày, đại tràng, sau đó kiểm tra ruột non từ góc Treitz đến hồi tràng để tìm lỗ thủng. Trong quá trình kiểm tra có thể kết hợp hút sạch dịch và gửi để cấy và kháng sinh đồ.

- Súc rửa ổ bụng:

Sau khi tìm thấy lỗ thủng thì tiến hành súc rửa ổ bụng, súc rửa bằng dung dịch NaCl 0,9% ấm.

- Xử lý lỗ thủng:

+ Nếu thủng do bệnh lý: xén mép lỗ thủng làm giải phẫu bệnh lý

+ Nếu lỗ thủng nhỏ, có thể khâu nội soi bằng 1 mũi chữ X

+ Nếu lỗ thủng lớn hoặc nhiều lỗ thủng xa nhau, mở bụng khoảng 2-3 cm, đưa quai ruột ra ngoài khâu ngang lại bằng chỉ tiêu chậm.

+ Nếu có nhiều lỗ thủng gần nhau kích thước lớn, mở bụng khoảng 2-3 cm đưa quai ruột ra ngoài, cắt đoạn ruột chứa các lỗ thủng, nối lại tận tận và đưa vào lại ổ bụng.

- Dẫn lưu ống bụng và đóng các lỗ trocar:

Dẫn lưu ống bụng đưa ra lỗ trocar 5mm hố chậu phải, đầu dẫn lưu ở Douglas. Đóng lại các lỗ trocar.

VI. THEO DÕI

Như mọi trường hợp phẫu thuật đường tiêu hóa nói chung, sau mổ người bệnh lưu sonde dạ dày, dùng phối hợp ít nhất 2 loại kháng sinh (Metronidazol và Cephalosporine) tiêm trong 5 - 7 ngày.

VII. XỬ TRÍ TAI BIẾN

- Trong lúc mổ: Chảy máu do làm tổn thương các mạch máu. Xử trí bằng khâu cầm máu lại hoặc bằng clip. Nếu không cầm máu được phải chuyển sang mổ mở, tránh gây tụ máu lớn tại mạc treo.
- Sau mổ:

+ Chảy máu trong ổ bụng: Cần mổ lại sớm để kiểm tra và xử trí cầm máu.
+ Bục chỗ khâu hoặc miệng nối: Cần mổ lại sớm.
+ Chít hẹp chỗ khâu hoặc miệng nối: Mổ lại để giải quyết nguyên nhân.

146. PHẪU THUẬT NỘI SOI MỞ RUỘT NON LẤY DỊ VẬT

I. ĐẠI CƯƠNG

Dị vật đường tiêu hóa là những vật do vô tình hay cố ý nuốt phải trong quá trình ăn uống hay trong sinh hoạt. Phần lớn các dị vật sẽ đi qua ruột và ra ngoài cùng với phân (những thứ đến được dạ dày có 80-90% cơ hội được thải ra ngoài), nhưng một số ít dị vật có thể gây tổn thương cho đường tiêu hóa (các dị vật sắc nhọn) hoặc gây tắc ruột (bã thức ăn). Người bệnh nuốt các dị vật thường không có triệu chứng nhưng cũng có thể có các triệu chứng khác nhau, thậm chí nguy hiểm tới tính mạng do tắc ruột cao hoặc do thủng ruột.

II. CHỈ ĐỊNH

Thường 80-90% các dị vật sẽ được đào thải theo phân ra ngoài dưới tác dụng của nhu đông ruột nên trong các trường hợp dị vật đường tiêu hóa, người bệnh được theo dõi bằng X quang bụng và tính chất phân. Chỉ định mổ nội soi trong trường hợp:

- Thủng ruột gây viêm phúc mạc
- Người bệnh bắt đầu có các triệu chứng tắc ruột nhưng bụng không quá chướng.

III CHỐNG CHỈ ĐỊNH

1. Người bệnh thể trạng yếu, sốc do nhiễm trùng, suy thở không cho phép bơm hơi ổ bụng
2. Người bệnh có tiền sử mổ bụng nhiều lần

IV. CHUẨN BỊ

1. Người bệnh:

- Phải nhịn ăn uống
- Đặt thông dạ dày
- Vệ sinh
- Thông tiểu
- Xét nghiệm cơ bản, chụp phổi, điện tim.
- Nếu có rối loạn cân bằng nước và điện giải cần điều chỉnh sớm.

2. Phương tiện:

- Phòng mổ có đầy đủ điều kiện tiến hành nội soi qua ổ bụng

- Bộ nội soi ổ bụng: Monitor, camera, nguồn sáng, nguồn CO_2
- Hệ thống máy bơm và rửa hút dịch ổ bụng
- Hệ thống dao điện lưỡng cực và đơn cực.
- Các dụng cụ vén gan, kẹp ruột, panh, kẹp, kéo nội soi ổ bụng

3. Người thực hiện:Người thực hiện là phẫu thuật viên tiêu hóa có kinh nghiệm mổ nội soi thành thạo, bác sỹ gây mê hồi sức có kinh nghiệm trong mổ nội soi.

4. Hồ sơ bệnh án: Bác sĩ phẫu thuật tư vấn và cho người bệnh ký vào một bản cam kết có thông tin chi tiết về các nguy cơ của phẫu thuật nội soi (tăng CO_2 máu, chuyển mổ mở …), nguy cơ khi khâu ruột non (chảy máu, tổn thương cơ quan lân cận, viêm phúc mạc rò tiêu hóa sau mổ) và khả năng phải sử dụng các sản phẩm máu thay thế.

V. CÁC BƯỚC TIẾN HÀNH

1. Kiểm tra hồ sơ: biên bản hội chẩn, cam kết phẫu thuật, biên bản duyệt mổ, biên bản khám tiền phẫu và tiền mê.
2. Kiểm tra người bệnh: đúng người bệnh, đúng bên thương tổn đã đánh dấu.
3. Thực hiện kỹ thuật:

- Gây mê nội khí quản
- Tư thế nằm ngửa, khép chân
- Bố trí bàn mổ: Người thực hiện bên trái, người phụ camera đứng cùng bên người thực hiện. Màn hình để bên phải người bệnh. Dụng cụ viên đối diện với phẫu thuật viên.
- Bước 1 đặt các trocar: một trocar 10 mm dọc dưới rốn cho camera, hai trocar 5 mm ở hố chậu phải và trái cho dụng cụ. Bơm hơi trong ổ bụng áp lực từ 10 - 15 mmHg.
- Bước 2 đánh giá ổ bụng: dùng camera quan sát ổ bụng kiểm tra chẩn đoán đúng là có tắc ruột khi thấy các quai ruột giãn trên và xẹp dưới chỗ tắc là khối bã thức ăn hoặc dị vật bị nghẹt trong lòng ruột, hoặc là tình trạng dịch tiêu hóa trong ổ bụng nếu dị vật gây thủng ruột non.
- Bước 3 tìm vị trí dị vật: Cho người bệnh nằm đầu thấp nghiêng phải, dùng hai kìm kẹp ruột lật đại tràng ngang lên tìm góc Treitz, từ góc Treitz lần từng

quai ruột non dến tận van hồi manh tràng để tìm vị trí dị vật. Thường vị trí dị vật dễ dàng tìm thấy khi kiểm tra ruột non (nếu tắc ruột thì dị vật nằm chỗ nối giữa quai ruột giãn phía trên và quai xuột xẹp phía dưới, nếu thủng ruột thì dễ dàng thấy lỗ thủng và dị vật lòi ra khỏi thành ruột). Cần chú ý tìm toàn bộ ruột non để tránh bỏ sót nhiều dị vật.

- Bước 4 xử trí dị vật: Sau khi súc rửa ổ bụng kỹ càng bằng dung dịch nước ấm (nếu là thủng). Mở bụng khoảng 2-3 cm dưới rốn đưa quai ruột ra ngoài, xẻ dọc, lấy dị vật ra ngoài và khâu ngang lại. Trả lại ruột vào ổ bụng, dẫn lưu Douglas đưa ra ngoài qua lỗ trocar 5mm hố chậu phải (nếu là thủng).
- Bước 5: Rút các dụng cụ và đóng các lỗ mở trên thành bụng.

VI. THEO DÕI

- Theo dõi diễn biến sau mổ tại hậu phẫu, kháng sinh phối hợp nếu có viêm phúc mạc.
- Dẫn lưu rút khi không còn thấy ra dịch.
- Chú ý rút thông tiểu ngay sau mổ, lưu thông dạ dày hút dịch đọng trong khoảng 3 ngày, khi thấy dấu hiệu nhu động bình thường hoặc người bệnh trung tiện đại tiện được thì rút thông dạ dày.
- Theo dõi hoạt động của hệ thống tiêu hóa, nếu người bệnh không chướng bụng, có thể cho ăn sớm.

VII. TAI BIẾN, BIẾN CHỨNG VÀ CÁCH XỬ TRÍ

- Tai biến rách thanh mạc ruột khi thao tác: thanh mạc hay thậm chí ruột bị thủng rách do thao tác quá mạnh. Cần phải lấy kim chỉ cỡ 3/0 khâu lại thành ruột bằng các mũi rời.
- Tai biến chảy máu, tụ máu do rách mạc treo ruột non. Hút sạch máu chảy, nhanh chóng kẹp mạch máu và cầm máu bằng chỉ khâu, buộc hay các dụng cụ khác.
- Biến chứng:

+ Chảy máu trong ổ bụng: Cần mổ lại sớm để kiểm tra và xử trí cầm máu.
+ Bục chỗ khâu hoặc miệng nối: Cần mổ lại sớm
+ Chít hẹp chỗ khâu hoặc miệng nối: Mổ lại để giải quyết nguyên nhân.

147. PHẪU THUẬT NỘI SOI CẮT TÚI THỪA MECKEL

I. ĐẠI CƯƠNG

- Túi thừa Meckel là một túi thừa của ruột, hậu quả từ sự đóng không hoàn toàn của ống noãn hoàng (ở 5 tuần đầu của sự phát triển phôi thai). Ống noãn hoàng được lót bằng lớp mô ruột có chứa các tế bào có thể phát triển thành nhiều hình thức khác nhau, gọi là tế bào gốc đa năng. Túi thừa meckel là một tình trạng bẩm sinh lành tính không có triệu chứng trên một số người, nhưng lại có thể phát triển thành biến chứng ở những người khác.
- Phẫu thuật nội soi cắt túi thừa Meckel là kỹ thuật mổ nội soi ổ bụng để cắt bỏ túi thừa Meckel cũng như các mô xung quanh trong niêm mạc của ruột non.

II. CHỈ ĐỊNH

Phẫu thuật cắt bỏ túi thừa Meckel nội soi được thực hiện khẩn cấp khi người bệnh được chẩn đoán túi thừa Meckel có biến chứng: xuất huyết, viêm túi thừa, thủng túi thừa, xoắn túi thừa, tắc ruột…

III. CHỐNG CHỈ ĐỊNH MỔ NỘI SOI

1. Người bệnh thể trạng yếu, sốc do nhiễm trùng, suy thở không cho phép bơm hơi ổ bụng.
2. Người bệnh có tiền sử mổ bụng nhiều lần.

IV. CHUẨN BỊ

1. Người thực hiện:

Người thực hiện là phẫu thuật viên tiêu hóa có kinh nghiệm mổ nội soi thành thạo, bác sỹ gây mê hồi sức có kinh nghiệm trong mổ nội soi.

2. Phương tiện:

- Phòng mổ có đầy đủ điều kiện tiến hành nội soi qua ổ bụng.
- Bộ nội soi ổ bụng: Monitor, camera, nguồn sáng, nguồn CO_2
- Hệ thống máy bơm và rửa hút dịch ổ bụng.
- Hệ thống dao điện lưỡng cực và đơn cực, dao cắt đốt siêu âm.
- Các dụng cụ vén gan, kẹp ruột, panh, kẹp, kéo nội soi ổ bụng.

3. Người bệnh:

- Các xét nghiệm cơ bản (sinh hóa, huyết học, chức năng đông máu)
- Chụp phổi, điện tâm đồ.

- Nhịn ăn uống kể từ khi nhập viện khoa cấp cứu.
- Vệ sinh.
- Thông tiểu

4. Hồ sơ bệnh án:

Bác sĩ phẫu thuật tư vấn và cho người bệnh ký vào một bản cam kết có thông tin chi tiết về các nguy cơ của phẫu thuật nội soi (tăng CO_2 máu, chuyển mổ mở …), nguy cơ khi khâu ruột non (chảy máu, tổn thương cơ quan lân cận, viêm phúc mạc rò tiêu hóa sau mổ) và khả năng phải sử dụng các sản phẩm máu thay thế.

V. CÁC BƯỚC TIẾN HÀNH

1. Kiểm tra hồ sơ: biên bản hội chẩn, cam kết phẫu thuật, biên bản duyệt mổ, biên bản khám tiền phẫu và tiền mê.
2. Kiểm tra người bệnh: đúng người bệnh, đúng bên thương tổn đã đánh dấu.
3. Thực hiện kỹ thuật:

- Gây mê nội khí quản.
- Tư thế nằm ngửa, 2 chân khép.
- Bố trí bàn mổ: Người thực hiện bên trái người bệnh, người phụ camera đứng bên phải phẫu thuật viên. Màn hình để bên phải người bệnh.

Bước 1: đặt một trocar 10 mm dọc dưới rốn cho camera, hai trocar 5 mm ở hố chậu phải và trái cho dụng cụ. Bơm hơi trong ổ bụng áp lực từ 10-15 mmHg.

Bước 2: dùng camera quan sát và đánh giá ổ bụng kiểm tra chẩn đoán đúng là có tắc ruột hoặc là tình trạng dịch tiêu hóa trong ổ bụng nếu túi thừa bị thủng.

Bước 3: Cho người bệnh nằm đầu thấp nghiêng trái để dồn ruột qua bên trái tầng trên ổ bụng, dùng hai kìm kẹp ruột kiểm tra hồi tràng từ van hồi manh tràng đi lên hỗng tràng để tìm vị trí túi thừa. Thường vị trí của túi thừa cách van hồi manh tràng dưới 60 cm (90%).

Bước 4: Sau khi tìm thấy túi thừa, nếu túi thừa thủng và gây viêm phúc mạc thì tiến hành súc rửa ổ bụng kỹ càng bằng dung dịch nước ấm. Sau đó mở bụng khoảng 2-3 cm dưới rốn đưa quai hồi tràng có túi thừa ra ngoài, cắt túi hồi tràng hình chêm nếu là viêm, thủng hoặc xuất huyết, cắt đoạn hồi tràng kèm túi

thừa nếu là hoại tử do xoắn. Trả lại ruột vào ổ bụng, dẫn lưu Douglas đưa ra ngoài qua lỗ trocar 5mm hố chậu phải (nếu có viêm phúc mạc).

VI. THEO DÕI

- Theo dõi diễn biến sau mổ tại hậu phẫu, kháng sinh phối hợp nếu có viêm phúc mạc.
- Dẫn lưu rút khi không còn thấy ra dịch
- Chú ý rút thông tiểu ngay sau mổ, lưu thông dạ dày hút dịch đọng trong khoảng 3 ngày, khi thấy dấu hiệu nhu động bình thường hoặc người bệnh trung tiện đại tiện được thì rút thông dạ dày.
- Theo dõi hoạt động của hệ thống tiêu hóa, nếu người bệnh không chướng bụng, có thể cho ăn sớm.

VII. XỬ TRÍ TAI BIẾN

- Tai biến rách thanh mạc ruột khi thao tác: thanh mạc hay thậm chí ruột bị thủng rách do thao tác quá mạnh. Cần phải lấy kim chỉ cỡ 3/0 khâu lại thành ruột bằng các mũi rời.
- Tai biến chảy máu, tụ máu do rách mạc treo ruột non. Hút sạch máu chảy, nhanh chóng cặp mạch máu và cầm máu bằng chỉ khâu, buộc hay các dụng cụ khác.
- Biến chứng:

+ Chảy máu trong ổ bụng: Cần mổ lại sớm để kiểm tra và xử trí cầm máu.
+ Bục chỗ khâu hoặc miệng nối: Cần mổ lại sớm.
+ Chít hẹp chỗ khâu hoặc miệng nối: Mổ lại để giải quyết nguyên nhân.

148. PHẪU THUẬT CẮT RUỘT THỪA NỘI SOI Ổ BỤNG

I. ĐẠI CƯƠNG

Phẫu thuật cắt ruột thừa nội soi được thực hiện đầu tiên bởi Kurt Semm vào năm 1983. Với những ưu điểm của phẫu thuật thâm nhập tối thiểu, phương pháp này đã được áp dụng rộng rãi và trở nên phổ biến. Từ đó, được xem là tiêu chuẩn vàng trong điều trị viêm ruột thừa cấp và các bệnh lý khác như u nhầy ruột thừa, ung thư ruột thừa.

II. CHỈ ĐỊNH

- Viêm ruột thừa cấp tính
- Viêm ruột thừa mạn tính
- Ung thư ruột thừa
- U nhầy ruột thừa
- Các trường hợp viêm phúc mạc do ruột thừa vỡ

III. CHỐNG CHỈ ĐỊNH

- Tiền sử phẫu thuật mở ở vùng bụng (tương đối).
- Người bệnh có các bệnh lý mãn tính chống chỉ định của phẫu thuật nội soi.

IV. CHUẨN BỊ

1. Người thực hiện quy trình phẫu thuật

- Là phẫu thuật viên ngoại khoa có chứng chỉ phẫu thuật nội soi.
- Bác sĩ gây mê có khả năng gây mê nội khí quản.

2. Phương tiện

- Thiết bị nội soi cơ bản: bộ trocar, dụng cụ phẫu thuật nội soi.
- Thiết bị nội soi một lỗ đối với phẫu thuật nội soi cắt ruột thừa một vết mổ.

3. Người bệnh

- Vệ sinh vùng phẫu thuật
- Xét nghiệm cơ bản, chụp X quang phổi
- Điện tâm đồ đối với người bệnh từ 40 tuổi trở lên
- Giải thích với người bệnh và gia đình về: tình trạng bệnh, tình trạng toàn thân, phương pháp phẫu thuật, các tai biến, biến chứng có thể gặp do bệnh lý,

phẫu thuật, gây mê và cơ địa người bệnh. Giải đáp những thắc mắc của người bệnh và gia đình về bệnh lý, phẫu thuật trong phạm vi cho phép.

- Nhịn ăn uống ít nhất 6 giờ trước phẫu thuật.
- Cho người bệnh đi tiểu hay đặt sonde tiểu trước phẫu thuật.

4. Hồ sơ bệnh án:

Hoàn thành các thủ tục hành chính theo quy định: bệnh án chi tiết, biên bản hội chẩn, biên bản khám trước khi gây mê, giấy cam đoan đồng ý phẫu thuật.

V. CÁC BƯỚC TIẾN HÀNH

1. Kiểm tra hồ sơ: biên bản hội chẩn, cam kết phẫu thuật, biên bản duyệt mổ, biên bản khám tiền phẫu và tiền mê.
2. Kiểm tra người bệnh: đúng người bệnh
3. Thực hiện kỹ thuật:

Phương pháp vô cảm: Gây mê nội khí quản

Kỹ thuật:

- Tư thế người bệnh: nằm ngửa.
- Vị trí người thực hiện phẫu thuật: Phẫu thuật viên chính đứng ở bên phải người bệnh, người phụ cầm camera đứng bên phải của phẫu thuật viên chính, dụng cụ viên đứng ngang gối bệnh trái người bệnh. Màn hình để bên trái và ngang vai người bệnh, bàn dụng cụ để ngang gối người bệnh.

Bước 1: Đặt các trocar, một trocar ở vùng cạnh rốn để sử dụng camera nội soi và hai trocar để sử dụng các dụng cụ thao tác.

Bước 2: Kiểm tra đánh giá tình trạng ổ phúc mạc, các tạng. Bộc lộ và đánh giá tình trạng của ruột thừa.

Bước 3: Phẫu tích mạc treo ruột thừa đến sát gốc. Cầm máu mạc treo ruột thừa bằng dao điện nội soi, các nguồn năng lượng khác hoặc bằng stapler.

Bước 4: Buộc chỉ gốc ruột thừa và cắt ruột thừa. Hoặc sử dụng stapler để khâu và cắt ruột thừa.

Bước 5: Hút dịch bẩn ổ phúc mạc. Trường hợp viêm phúc mạc, nhiều dịch bẩn và giả mạc, bơm dung dịch nước muối đẳng trương súc rửa ổ phúc mạc. Trường hợp nhiễm bẩn ở phúc mạc nhiều, phẫu thuật viên đánh giá không

rửa sạch ổ phúc mạc bằng phẫu thuật nội soi, tiến hành chuyển sang phẫu thuật mở.

Bước 6: Lấy bệnh phẩm ra ngoài qua vị trí vết mổ. Đặt dẫn lưu ở trường hợp viêm phúc mạc nhiều dịch bẩn. Đóng các vị trí trocar.

VI. THEO DÕI

- Điều trị thuốc kháng sinh và giảm đau ở thời gian hậu phẫu.
- Hướng dẫn người bệnh vận động sớm sau khi hồi tỉnh.
- Cho người bệnh ăn sớm nếu có biểu hiện nhu động ruột phục hồi.
- Theo dõi các biến chứng sau phẫu thuật: viêm phúc mạc do bục gốc ruột thừa, rò manh tràng, thương tổn tạng rỗng; chảy máu trong ổ phúc mạc; áp xe tồn lưu; nhiễm trùng, chảy máu vết mổ; tràn khí dưới da.

VII. XỬ TRÍ TAI BIẾN VÀ BIẾN CHỨNG

- Chảy máu ổ phúc mạc: có thể xuất phát từ động mạch mạc treo ruột thừa, thương tổn mạch máu mạc treo hồi manh tràng, bó mạch chậu ngoài bên phải; hoặc chảy máu từ thành bụng ở vị trí đặt trocar. Trường hợp này nếu điều trị nội khoa thất bại, cần chỉ định phẫu thuật để cầm máu.
- Viêm phúc mạc toàn thể: do bục gốc ruột thừa, thương tổn manh tràng, ruột non. Cần phẫu thuật lại để xử trí thương tổn.
- Thương tổn niệu quản phải: Niệu quản bị rách, thì khâu vết rách và kèm dẫn lưu vị trí mổ. Nếu niệu quản đứt hẳn thì có thể nối ngay kiểu tận tận kèm dẫn lưu. Không có điều kiện nối ngay, thì phải đưa đầu trên của niệu quản ra ngoài thành bụng. Sau một thời gian sẽ tiến hành nối lại niệu quản.
- Áp xe tồn lưu: được điều trị như các khối áp xe trong ổ phúc mạc.

149. ĐIỀU TRỊ ÁP XE RUỘT THỪA BẰNG PHẪU THUẬT NỘI SOI Ổ BỤNG

I. ĐẠI CƯƠNG

Áp xe ruột thừa là trường hợp viêm ruột thừa cấp tính vỡ mủ, sau đó được các cơ quan lân cận bao bọc lại hình thành ổ áp xe. Áp xe ruột thừa thường được chỉ định chọc hút hay dẫn lưu, tuy nhiên ở trường hợp cần giải quyết cùng lúc ổ áp xe và cắt ruột thừa viêm thì có thể điều trị bằng phẫu thuật nội soi.

II. CHỈ ĐỊNH

Áp xe trong ổ phúc mạc do ruột thừa viêm vỡ mủ.

III. CHỐNG CHỈ ĐỊNH

- Tiền sử phẫu thuật mở ở vùng bụng (tương đối).
- Người bệnh có các bệnh lý mãn tính chống chỉ định của phẫu thuật nội soi.

IV. CHUẨN BỊ

1. Người thực hiện quy trình phẫu thuật:

- Là phẫu thuật viên ngoại khoa có chứng chỉ phẫu thuật nội soi ổ bụng.
- Bác sĩ gây mê có khả năng gây mê nội khí quản.

2. Phương tiện:

- Phòng mổ có đầy đủ điều kiện tiến hành phẫu thuật nội soi.
- Thiết bị nội soi ổ bụng: màn hình monitor, hệ thống camera, nguồn sáng, hệ thống bơm khí CO_2, hệ thống máy hút.
- Dụng cụ phẫu thuật nội ổ bụng: bộ trocar, dụng cụ phẫu thuật nội soi, hệ thống dao điện lưỡng cực, đơn cực.
- Bộ dụng cụ phẫu thuật mở (khi chuyển đổi phương pháp phẫu thuật).

3. Người bệnh:

- Xét nghiệm tiền phẫu cơ bản, chụp X quang phổi.
- Điện tâm đồ đối với người bệnh từ 40 tuổi trở lên.
- Giải thích với người bệnh và gia đình về: tình trạng bệnh, tình tràn toàn thân, phương pháp phẫu thuật, các tai biến, biến chứng có thể gặp do bệnh lý, phẫu thuật, gây mê và cơ địa người bệnh. Giải đáp những thắc mắc của người bệnh và gia đình về bệnh lý, phẫu thuật trong phạm vi cho phép.

- Nhịn ăn uống ít nhất 6 giờ trước phẫu thuật
- Vệ sinh vùng phẫu thuật
- Dùng kháng sinh dự phòng
- Đặt sonde tiểu trước phẫu thuật

4. Hồ sơ bệnh án:

Hoàn thành các thủ tục hành chính theo quy định: bệnh án chi tiết, biên bản hội chẩn, biên bản khám trước khi gây mê, giấy cam đoan đồng ý phẫu thuật.

V. CÁC BƯỚC TIẾN HÀNH

1. Kiểm tra hồ sơ: biên bản hội chẩn, cam kết phẫu thuật, biên bản duyệt mổ, biên bản khám tiền phẫu và tiền mê.
2. Kiểm tra người bệnh: đúng người bệnh
3. Thực hiện kỹ thuật:

Phương pháp vô cảm: Gây mê nội khí quản

Kỹ thuật:

- Tư thế người bệnh: nằm ngửa, tay trái để dọc theo thân người.
- Vị trí người thực hiện phẫu thuật: Phẫu thuật viên chính đứng ở bên phải người bệnh, người phụ cầm camera đứng bên phải của phẫu thuật viên chính, dụng cụ viên đứng ngang gối bệnh trái người bệnh. Màn hình để bên trái và ngang vai người bệnh, bàn dụng cụ để ngang gối người bệnh.

Bước 1: Đặt các trocar, một trocar ở vùng cạnh rốn để bơm khí CO_2 và sử dụng camera nội soi, hai trocar để sử dụng các dụng cụ thao tác.

Bước 2: Kiểm tra đánh giá tình trạng ổ phúc mạc, các tạng. Bộc lộ và đánh giá tình trạng của ổ áp xe ruột thừa.

Bước 3: Phẫu tích ổ áp xe, nếu thấy dịch mủ chảy ra tiến hành hút sạch, tránh tràn ra ổ phúc mạc. Chú ý không làm thương tổn các tạng bao bọc ổ áp xe. Có dịch mủ, tiến hành hút lấy mẫu dịch để làm xét nghiệm vi khuẩn và kháng sinh đồ.

Bước 4: Tìm ruột thừa viêm và cắt ruột thừa theo kỹ thuật phẫu thuật nội soi. Hút rửa và làm sạch ổ áp xe.

Bước 5: Đặt dẫn lưu tại vị trí ổ áp xe, túi cùng douglas. Lấy bệnh phẩm ra ngoài qua vị trí trocar. Đóng các vị trí trocar.

VI. THEO DÕI

- Truyền dịch, điều trị thuốc kháng sinh và giảm đau ở thời gian hậu phẫu.
- Hướng dẫn người bệnh vận động sớm sau khi hồi tỉnh.
- Cho người bệnh ăn sớm nếu có biểu hiện nhu động ruột phục hồi, triệu chứng đau và tình trạng nhiễm trùng giảm.
- Rút dẫn lưu khi không còn ra dịch, tình trạng bụng và nhiễm trùng ổn định.

VII. XỬ TRÍ TAI BIẾN

- Viêm phúc mạc toàn thể sau phẫu thuật do quá trình phẫu tích gây thương tổn các tạng bao bọc ổ áp xe hoặc manh tràng: mổ lại làm sạch ổ bụng và xử trí thương tổn.
- Chảy máu trong ổ phúc mạc do quá trình phẫu tích gây thương tổn: xử trí tùy mức độ chảy máu: nhẹ có thể điều trị nội, nặng mổ lại để cầm máu.
- Tắc ruột sau phẫu thuật: điều trị nội hoặc mổ lại để gỡ dính tùy thuộc triệu chứng lâm sàng.
- Áp xe tồn dư: điều trị kháng sinh, chọc hút ổ áp xe.

150. PHẪU THUẬT NỘI SOI NỐI TẮT HỒI TRÀNG - ĐẠI TRÀNG NGANG

PGS.TS. Phạm Như Hiệp

I. ĐẠI CƯƠNG

- Nối tắt hồi tràng - đại tràng ngang là phẫu thuật tạo miệng nối lưu thông đường tiêu hóa trực tiếp giữa ruột non với đại tràng ngang.
- Kỹ thuật này được tiến hành tạm thời hay vĩnh viễn khi tổn thương vùng hồi - manh - đại tràng lên và đại tràng góc gan không thể giải quyết triệt để được có thể về mặt kỹ thuật và hoặc tình trạng người bệnh không cho phép.

II. CHỈ ĐỊNH

1. U đại tràng phải không có khả năng cắt bỏ do:

- U to, xâm lấn hoặc đã di căn tới các tạng khác gây tắc ruột hoàn toàn.
- U đại tràng có khả năng cắt được. Nhưng tình trạng toàn thân của người bệnh, điều kiện cơ sở phẫu thuật, người thực hiện không chuyên khoa không cho phép thực hiện phẫu thuật cắt đại tràng.

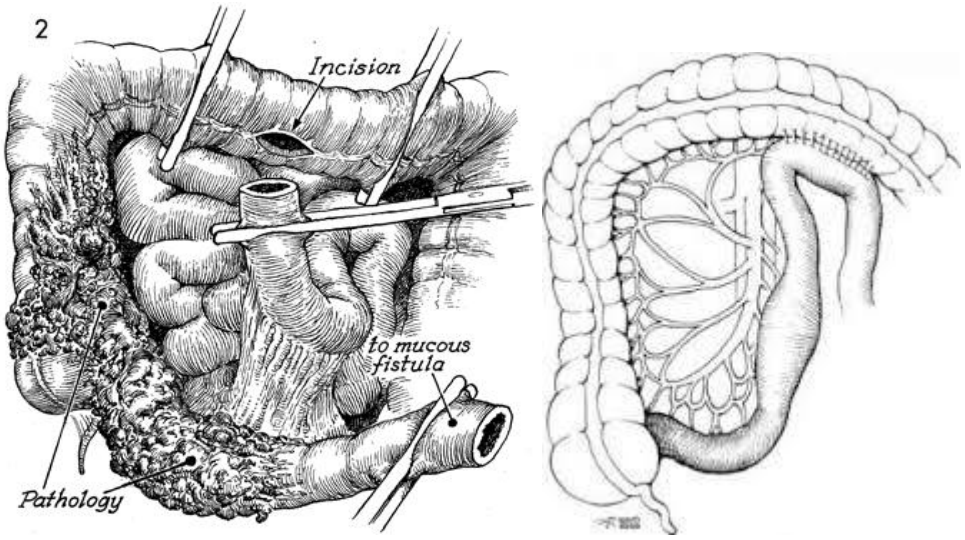

Hình 1. U đại tràng phải không có khả năng cắt bỏ

2. Lao hồi - manh tràng, tổn thương lao gây tắc ruột hoàn toàn.

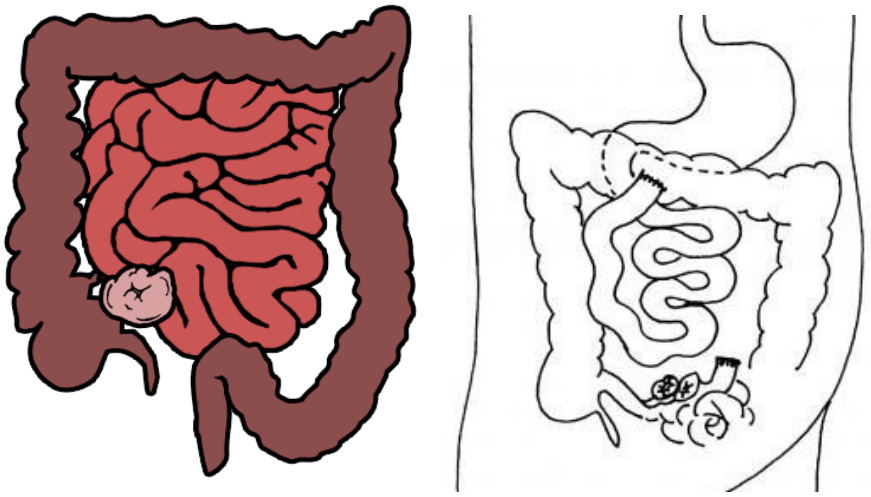

Hình 2. Lao hồi - manh tràng gây tắc ruột hoàn toàn

3. Dính ruột, tình trạng người bệnh nặng không cho phép cắt ruột.

III. CHỐNG CHỈ ĐỊNH

Điều kiện tại chỗ và toàn thân không cho phép làm miệng nối: tình trạng người bệnh suy kiệt, nhiễm khuẩn nặng ổ bụng (viêm phúc mạc, áp xe tồn dư…) không đảm bảo an toàn miệng nối, dễ gây bục, rò miệng nối.

IV. CHUẨN BỊ

1. Người thực hiện: Phẫu thuật viên ngoại chung hoặc phẫu thuật viên chuyên khoa ngoại tiêu hóa.

2. Phương tiện: Giàn máy phẫu thuật nội soi, các troca và dụng cụ phẫu thuật nội soi thường quy dài 40cm. Dụng cụ khâu cắt thẳng (GIA), dao điện, dụng cụ bảo vệ vết mổ…Bàn mổ có thể quay các hướng thuận lợi cho các thì phẫu thuật.

3. Người bệnh:

- Làm đủ các xét nghiệm chẩn đoán, chẩn đoán khả năng phẫu thuật,…
- Bồi phụ dinh dưỡng, nước - điện giải
- Đặt ống hút dạ dày nếu có dấu hiệu tắc ruột.
- Dùng kháng sinh dự phòng nếu cần thiết.
- Thụt tháo sạch đại tràng, trong phẫu thuật theo kế hoạch.
- Giải thích cho người bệnh và gia đình biết rõ bệnh và tình trạng toàn thân, về khả năng phẫu thuật sẽ thực hiện, về các tai biến, biến chứng, di chứng có thể gặp do bệnh, do phẫu thuật, do gây mê, do cơ địa của người bệnh.

- Giải đáp những thắc mắc của người bệnh về bệnh tật, về phẫu thuật… trong phạm vi cho phép.

4. Hồ sơ bệnh án:

- Hoàn thành các thủ tục hành chính theo qui định. Người bệnh và gia đình ghi hồ sơ như đã nêu ở mục 3 trên đây (ghi rõ đã được giải thích rõ ràng và hiểu về những điều bác sỹ giải thích nêu trên).
- Hoàn thiện đầy đủ các bước khám lâm sàng, cận lâm sàng cần thiết để có chẩn đoán xác định bệnh (tùy thuộc các phương tiện, cơ sở y tế, nhưng cần phải có một hoặc đầy đủ các tiêu chuẩn chẩn đoán xác định như phim chụp đại tràng có cản quang hoặc nội soi đại tràng hoặc chụp cắt lớp vi tính), đánh giá các hậu quả của bệnh như tình trạng tắc ruột, viêm phúc mạc, di căn các tạng do ung thư,…

Đánh giá tình trạng toàn thân như tuổi, cơ địa, những bệnh mãn tính nặng phối hợp có ảnh hưởng tới cuộc phẫu thuật, trong thời kỳ hậu phẫu. Đánh giá khả năng phẫu thuật để chuẩn bị cho cuộc mổ diễn ra an toàn và hiệu quả nhất.

V. CÁC BƯỚC TIẾN HÀNH

1. Kiểm tra hồ sơ: biên bản hội chẩn, cam kết phẫu thuật, biên bản duyệt mổ, biên bản khám tiền phẫu và tiền mê.
2. Kiểm tra người bệnh: đúng người bệnh
3. Thực hiện kỹ thuật

Vô cảm: gây mê tĩnh mạch hoặc nội khí quản.

Kỹ thuật

Đặt trocar

Đặt 3 troca phẫu thuật, troca 10mm trên hoặc dưới rốn để đặt đèn soi, troca 5mm ở hố chậu phải để thao tác và troca 5mm hoặc 10mm ở hố chậu trái, qua troca này có thể đưa dụng cụ khâu nối thẳng (GIA) để thực hiện miệng nối.

Thăm dò xác định tổn thương và thực hiện miệng nối:

- Đánh giá thương tổn: thương tổn chính, tình trạng các tạng khác trong ổ bụng.
- Xác định vị trí nối tắt: chọn vị trí ruột nối phù hợp (mạch nuôi tốt, hồng, mềm mại, không để quá nhiều đoạn ruột bị loại trừ,..).

- Làm miệng nối hồi - đại tràng ngang vì tổn thương nằm ở vùng hồi manh tràng, đại tràng lên, đại tràng góc gan, phần phải đại tràng ngang. Có thể nối hồi tràng-đại tràng xich ma hay trực tràng nếu tổn thương ở thấp hơn,…tùy thuộc tình huống cụ thể.
- Kỹ thuật khâu nối nội soi: Thực hiện miệng nối bên - bên bằng máy khâu cắt thẳng GIA 60mm cùng chiều hoặc ngược chiều nhu động. Thông thường, việc thực hiện miệng nối hoàn toàn qua nội soi ngược chiều nhu động, hồi tràng được mở một lỗ vừa đút lọt một đầu GIA, đại tràng ngang được mở vừa đủ tại vị trí dải cơ dọc. Sau khi thực hiện miệng nối, chỗ mở sẽ được khâu kín bằng các mũi khâu rời, có thể khâu tăng cường hai đầu miệng nối.
- Đối với trường hợp nội soi hỗ trợ: Sau khi xác định vị trí khâu nối hồi - đại tràng ngang, rạch mở vị trí đặt troca 10mm dưới rốn, đưa hồi tràng - đại tràng ngang ra ngoài thực hiện miệng nối ngoài ổ bụng.
- Dùng kỹ thuật nối một lớp hoặc hai lớp, nối tận - bên hay bên - bên là tùy thuộc vào điều kiện sẵn có và do người thực hiện quyết định.
- Lau sạch ổ bụng, đóng thành bụng và các lỗ troca. Có thể đặt dẫn lưu hay không tùy thuộc tình trạng thực tế cuộc mổ.

VI. THEO DÕI

1. Thời kỳ hậu phẫu:

- Trong 24 giờ đầu: Theo dõi tình trạng toàn thân, tri giác, đo mạch, nhiệt độ, huyết áp, nhịp thở. Truyền dịch, dùng kháng sinh, thuốc giảm đau,… theo chỉ định ghi trong bệnh án.
- Những ngày sau: Truyền dịch, dùng kháng sinh,…theo y lệnh trong hồ sơ, theo dõi lưu thông ruột, khi có trung tiện cho ăn nhẹ cháo, sữa. Theo dõi tình trạng ổ bụng, vết mổ, toàn thân, cho người bệnh vận động sớm. Phát hiện và xử trí các biến chứng do bệnh, do phẫu thuật, do cơ địa,…

2. Sau thời kỳ hậu phẫu:

- Người bệnh thường diễn biến thuận lợi: ăn uống được, lưu thông ruột tốt. Tuy nhiên trong giai đoạn này có thể có các biến chứng do bệnh ung thư tiếp tục tiến triển gây đau, ăn uống kém, sút cân hay khối u vỡ, chảy máu, di căn xa,…

- Đối với các người bệnh mắc bệnh lao, viêm không đặc hiệu khác cần chuyển tới cơ sở điều trị chuyên khoa phù hợp.

VII. XỬ TRÍ TAI BIẾN

- Lưu thông miệng nối không tốt: hẹp, bán tắc,…
- Biến chứng chảy máu: tại miệng nối hay trong ổ bụng.
- Bục miệng nối: gây viêm phúc mạc hay rò tiêu hóa.
- Áp xe tồn dư trong ổ bụng: Tùy theo các biến chứng có thể gặp và tình trạng cụ thể mà phải theo dõi điều trị bảo tồn hay phẫu thuật lại. Phẫu thuật xử trí các biến chứng sẽ thực hiện phụ thuộc tình huống cụ thể tại chỗ và toàn thân, cũng như điều kiện tại cơ sở y tế.

151. HẬU MÔN NHÂN TẠO NỘI SOI

I. ĐẠI CƯƠNG

- Hậu môn nhân tạo là một chỗ mở ở hồi tràng hay đại tràng trên thành bụng (tạm thời hay vĩnh viễn). Phân di chuyển trong lòng ruột qua chỗ mở này và thoát ra ngoài vào một túi gắn ở thành bụng. Các lỗ thoát này không có van hoặc cơ nên không thể kiểm soát của phân ra ngoài.
- Tác động lớn nhất của hậu môn nhân tạo đối với người bệnh là ảnh hưởng về tâm lý. Người bệnh thường lo lắng về việc có thể tiếp tục sinh hoạt và làm việc bình thường hay không, có bị xa lánh vì mùi hôi từ hậu môn nhân tạo. Bởi vậy, khi cần thiết phải làm hậu môn nhân tạo người bệnh phải được tư vấn về tâm lý trước và sau phẫu thuật để có thể sinh hoạt bình thường sau khi điều trị.
- Về mặt kỹ thuật đây không phải là phẫu thuật phức tạp nhưng không được coi là phẫu thuật nhỏ, vì thường được làm trên những người bệnh có thể trạng kém, ung thư giai đoạn cuối suy kiệt hay mổ cấp cứu.

II. CHỈ ĐỊNH

Hậu môn nhân tạo được chỉ định trong một số trường hợp:

- Ung thư đại tràng đến muộn trong giai đoạn trễ không còn khả năng cắt bỏ
- Viêm loét nặng, trực tràng chảy máu
- Bệnh túi thừa đại tràng
- Rò trực tràng âm đạo hay dò trực tràng bàng quang
- Chấn thương
- Rò hậu môn phức tạp xuyên cơ thắt
- Làm hậu môn nhân tạo để bảo vệ miếng nối
- Các rối loạn chức năng khác

III. CHỐNG CHỈ ĐỊNH

Không có chống chỉ định làm hậu môn nhân tạo trong tắc ruột và ung thư đại trực tràng.

IV. CHUẨN BỊ

1. Người thực hiện quy trình kỹ thuật: là phẫu thuật viên chuyên khoa ngoại tiêu hoá.

2. Phương tiện: giàn phẫu thuật nội soi và các dụng cụ nội soi, bộ đồ trung phẫu mổ hở.

3. Người bệnh:

Trước mổ cần làm các xét nghiệm cơ bản và thăm dò để đánh giá tình trạng hô hấp và tim mạch cũng như mức độ tắc ruột của người bệnh. Người bệnh cần được nhịn ăn 6 giờ trước phẫu thuật.

4. Hồ sơ bệnh án:

Hoàn thành các thủ tục hành chính theo quy định: bệnh án chi tiết, biên bản hội chẩn, biên bản khám trước khi gây mê, giấy cam đoan đồng ý phẫu thuật.

V. CÁC BƯỚC TIẾN HÀNH

1. Kiểm tra hồ sơ: biên bản hội chẩn, cam kết phẫu thuật, biên bản duyệt mổ, biên bản khám tiền phẫu và tiền mê.

2. Kiểm tra người bệnh: đúng người bệnh.

3. Thực hiện kỹ thuật:

Biện pháp vô cảm: Mê nội khí quản.

Tư thế người bệnh:

Người bệnh nằm ngửa, hai tay khép. Nếu làm hậu môn nhân tạo đại tràng xuống thì dàn nội soi đặt bên trái, phẫu thuật viên đứng bên phải. Nếu làm hậu môn nhân tạo đại tràng lên hay hồi tràng thì dàn nội soi đặt bên phải, phẫu thuật viên đứng bên trái.

Kỹ thuật:

- Đặt troca 10mm dưới rốn, bơm hơi ổ bụng với áp lực 12 mmHg, quan sát toàn bộ ổ bụng, đánh giá tình trạng u xâm lấn và các tạng lân cận, sau đó xác định vị trí đoạn ruột cần đưa ra để làm hậu môn nhân tạo. Sau khi xác định đoạn ruột đưa ra làm hậu môn nhân tạo dùng panh cặp vào đoạn ruột để cố định.
- Người phụ cắt bỏ một phần da hình tròn, đường kính 2,5cm rạch dọc đến lớp cân. Không nên cắt bỏ mô mỡ vì đây sẽ là mô đệm cho hậu môn nhân tạo. Rạch lớp cân chéo ngoài sau khi tách các sợi cơ sang hai bên, rạch tiếp lá cân sau. Khi đến phúc mạc thành sẽ là phúc mạc cẩn thận nông thành bụng bằng các ngón tay để tạo đường hầm. Nếu đại tràng không giãn, đường hầm có kích cỡ đút lọt hai ngón tay là vừa. Dùng Babcock để đưa đoạn đại tràng ra khỏi thành

bụng. Đầu tận của đại tràng được đưa ra khỏi thành bụng khoảng 2cm. Khâu cố định đại tràng vào cân thành bụng bằng bốn mũi khâu ở bốn góc với chỉ tiêu 2.0.

- Tiếp tục khâu cố định đại tràng vào thành bụng bằng các mũi khâu rời sao cho phần đại tràng nhô lên khỏi thành bụng khoảng 0,5-1 cm.
- Kỹ thuật làm hậu môn nhân tạo hồi tràng tương tự như trên.

VI. THEO DÕI

Thời kỳ hậu phẫu:

- Trong 24 giờ đầu: Theo dõi tình trạng toàn thân, tri giác, đo mạch, nhiệt độ, huyết áp, nhịp thở. Truyền dịch, dùng kháng sinh, thuốc giảm đau,… theo chỉ định ghi trong bệnh án.
- Những ngày sau: Truyền dịch, dùng kháng sinh,…theo y lệnh trong hồ sơ, theo dõi lưu thông ruột, khi có trung tiện cho ăn nhẹ cháo, sữa. Theo dõi tình trạng ổ bụng, vết mổ, toàn thân, cho người bệnh vận động sớm. Phát hiện và xử trí các biến chứng do bệnh, do phẫu thuật, do cơ địa,…

Sau thời kỳ hậu phẫu

Người bệnh thường diễn biến thuận lợi: ăn uống được, lưu thông ruột tốt. Tuy nhiên trong giai đoạn này có thể có các biến chứng do bệnh ung thư tiếp tục tiến triển gây đau, ăn uống kém, sút cân hay khối u vỡ, chảy máu, di căn xa,…

Đối với các người bệnh mắc bệnh lao, viêm không đặc hiệu khác cần chuyển tới cơ sở điều trị chuyên khoa phù hợp.

VII. XỬ TRÍ TAI BIẾN

1. Tắc ruột

- Nguyên nhân:

+ Đường hầm trên thành bụng quá hẹp
+ Còn tổn thương ở đoạn đại tràng phía trên hậu môn nhân tạo
+ Hậu môn nhân tạo bị xoắn hay bị đưa ra lộn đầu
+ Thoát vị cạnh hậu môn nhân tạo

- Xử trí: Mổ lại tuỳ tổn thương mà xử trí

2. Viêm tấy da quanh hậu môn nhân tạo

- Thường xảy ra ở hậu môn nhân tạo hồi tràng.
- Xử trí: dán túi dán để hạn chế dịch chảy ra xung quanh.

- Chăm sóc da: rửa bằng xà phòng trung tính, lau khô thoa thuốc mỡ oxyt kẽm
- Kháng sinh

3. Áp xe quanh hậu môn nhân tạo:

Xử trí: cắt chỉ, tách một phần miệng hậu môn nhân tạo ra khỏi mép da để thoát mũ, thay băng hàng ngày.

4. Hoại tử hậu môn nhân tạo:

Xử trí: theo dõi nếu hậu môn nhân tạo ra phân và phần hoại tử không lan xuống quá lớp cân thành bụng. Mổ lại nếu nghi ngờ xoắn hậu môn nhân tạo hay phần hoại tử lan sâu quá lớp cân thành bụng.

5. Hậu môn nhân tạo bị tụt và trong ổ phúc mạc:

Xử trí: mổ lại, làm lại hậu môn nhân tạo. Nếu đến thời điểm đóng hậu môn nhân tạo thì đóng hậu môn nhân tạo.

6. Thoát vị cạnh hậu môn nhân tạo:

Xử trí: - Khâu hẹp lại lỗ mở thành bụng

- Khâu đính lại thành đại tràng vào thành bụng

7. Sa hậu môn nhân tạo:

Làm lại hậu môn nhân tạo

152. QUY TRÌNH CẮT CHỎM NANG GAN NỘI SOI

I. ĐẠI CƯƠNG

Nang gan (simple hepatic cyst) là một sang thương lành tính và khá phổ biến. Chỉ khoảng 10-15% người có nang gan là có triệu chứng và cần đến sự can thiệp của y khoa. Về mặt giải phẫu bệnh, vỏ nang gan được lót bởi một lớp tế bào biểu mô giống như biểu mô đường mật. Dịch nang là do các tế bào biểu mô này tiết ra, có thành phần tương tự như huyết tương. Dịch nang không chứa bilirubin, amylase cũng như bạch cầu. Trong một số rất ít trường hợp, nang có sự thông thương với dịch mật và dịch nang có màu vàng của mật.

II. CHỈ ĐỊNH

Phẫu thuật nội soi cắt chỏm nang gan chỉ được thực hiện khi thỏa mãn các chỉ định sau:

- Nang gan đơn độc hay có một nang gan lớn đe dọa vỡ
- Vách nang mỏng
- Vị trí nang nằm ở phân thùy giữa, trước và bên. Nếu nang gan ở hạ phân thùy sau thì nên chuyển mổ mở.

III. CHỐNG CHỈ ĐỊNH

Cắt chỏm nang gan nội soi là để lại một phần vách nang gây tiết dịch vào ổ phúc mạc, do đó không dùng kỹ thuật này khi:

- Nang có chứa vi trùng (nang bội nhiễm)
- Nang có thông nối với đường mật.
- Những trường hợp nghi ngờ ác tính, nang sán lá gan.
- Nang gan ở hạ phân thùy sau.

IV. CHUẨN BỊ

1. Người thực hiện kỹ thuật: Người thực hiện chuyên khoa tiêu hoá đã được đào tạo phẫu thuật nội soi cơ bản.

2. Phương tiện:

- Bàn mổ có thể dạng chân, quay các chiều.
- Giàn máy mổ nội soi: nguồn sáng, máy bơm khí, khí CO_2, màn hình, dao điện (đơn cực và lưỡng cực).

- Bộ dụng cụ mổ nội soi: 04 trocar (02 trocar 10mm; 02 trocar 5mm); panh có răng - không răng; móc đốt điện; kìm cặp clip; kìm cặp kim; kéo; ống kính 0^0 hoặc 30^0.

3. Người bệnh:

- Các xét nghiệm cơ bản phục vụ cuộc mổ, lưu ý tiền sử đau, sốt, vàng da là các triệu chứng của sỏi ống mật chủ kèm theo.
- Các xét nghiệm đánh giá chức năng gan.
- Siêu âm ổ bụng và CT-scans ổ bụng khẳng định không có bất thường ở đường mật chính.

4. Hồ sơ bệnh án:

Hoàn thành các thủ tục hành chính theo quy định: bệnh án chi tiết, biên bản hội chẩn, biên bản khám trước khi gây mê, giấy cam đoan đồng ý phẫu thuật.

V . CÁC BƯỚC TIẾN HÀNH

1. Kiểm tra hồ sơ: biên bản hội chẩn, cam kết phẫu thuật, biên bản duyệt mổ, biên bản khám tiền phẫu và tiền mê.
2. Kiểm tra người bệnh: đúng người bệnh
3. Thực hiện kỹ thuật

Tư thế

- Người bệnh nằm ngửa, 2 chân có thể khép hoặc dạng 90°, tay phải khép, tay trái dạng 90°. Màn hình đặt ở phía đầu bên tay phải người bệnh.
- Người thực hiện đứng bên trái hoặc đứng giữa 2 chân người bệnh, người phụ cầm camera đứng phía dưới, dụng cụ viên đứng phía dưới.

Vô cảm

- Mê nội khí quản.
- Có đặt ống thông dạ dày, không cần đặt ống thông bàng quang.

Kỹ thuật

- Mở bụng theo Kỹ thuật mini-open ở dưới rốn để đặt trocar 10mm. Bơm hơi ổ bụng, duy trì áp lực trong ổ bụng 10 - 12 mmHg.
- Đưa camera quan sát, lựa chọn vị trí đặt các trocar tiếp theo: tùy vào vị trí nang gan, thường là 2 bên hạ sườn của người bệnh.
- Chỉnh bàn tư thế đầu cao.

- Phẫu thuật viên có thể dùng dao đốt điện hay dao cắt siêu âm để cắt chỏm nang. Chú ý cắt đủ rộng nang gan để 2 mép không dính lại được với nhau. Hút sạch dịch trong nang, gửi dịch làm sinh hóa và cấy mủ để kiểm tra.
- Đốt kỹ mép của nang gan còn lại để tránh chảy máu và tiết dịch.
- Đặt dẫn lưu là bắt buộc để dẫn lưu dịch tiết và theo dõi những trường hợp có biến chứng như chảy máu hay dò mật.
- Đóng các lỗ trocar bằng chỉ tiêu.

VI . THEO DÕI

- Rút sonde dạ dày khi kết thúc phẫu thuật.
- Cho ăn sau 6-8h.
- Ngồi dậy, đi lại sau 6-8h.
- Ra viện sau 24-48h.

VII .XỬ TRÍ TAI BIẾN

- Chảy máu trong ổ bụng: do chảy máu từ diện cắt hay nhu mô gan: nội soi kiểm tra hoặc mổ mở để cầm máu.
- Viêm phúc mạc: do rò dịch mật: mở bụng kiểm tra và xử trí theo thương tổn.
- Áp xe tồn dư: thường gặp ở vị trí 2 hố chậu hay Douglas hay trong lòng nang: điều trị kháng sinh kết hợp chọc hút dưới siêu âm.

153. PHẪU THUẬT CẮT TÚI MẬT NỘI SOI

I. ĐẠI CƯƠNG

Phẫu thuật cắt túi mật nội soi là phẫu thuật thường gặp nhất trong các phẫu thuật điều trị bệnh lý gan mật. Phillipe Mouret thực hiện lần đầu tiên vào năm 1987 tại Lyon - Pháp và ở Việt Nam vào năm 1992.

II. CHỈ ĐỊNH

- Sỏi túi mật có triệu chứng hoặc kích thước lớn.
- Viêm túi mật
- Polyp túi mật có triệu chứng, đa polyp hoặc polyp có kích thước > 1cm.

III . CHỐNG CHỈ ĐỊNH

- Chống chỉ định của phẫu thuật nội soi ổ bụng nói chung: tiền sử mổ bụng, không thể bơm CO2 khoang ổ bụng (do suy tim, bệnh hô hấp…)…
- Chống chỉ định của phẫu thuật ổ bụng nói chung: rối loạn đông máu nặng, bệnh lý tim mạch hô hấp không cho phép thực hiện gây mê toàn thân.

IV . CHUẨN BỊ

1. Người thực hiện: Người thực hiện chuyên khoa tiêu hoá đã được đào tạo phẫu thuật nội soi cơ bản.
2. Phương tiện:

- Bàn mổ có thể dạng chân, quay các chiều.
- Giàn máy mổ nội soi: nguồn sáng, máy bơm khí, khí CO_2, màn hình, dao điện (đơn cực và lưỡng cực).
- Bộ dụng cụ mổ nội soi: 04 trocar (02 trocar 10mm; 02 trocar 5mm); panh có răng - không răng; móc đốt điện; kìm cặp clip; kìm cặp kim; kéo; ống kính 900 hoặc 450.

3. Người bệnh:

- Các xét nghiệm cơ bản phục vụ cuộc mổ, lưu ý tiền sử đau, sốt, vàng da là các triệu chứng của sỏi ống mật chủ kèm theo.
- Các xét nghiệm đánh giá chức năng gan.
- Siêu âm ổ bụng tối thiểu hai lần khẳng định không có bất thường ở đường mật chính.

4. Hồ sơ bệnh án:

- Hoàn thành các thủ tục hành chính theo quy định: bệnh án chi tiết, biên bản hội chẩn, biên bản khám trước khi gây mê, giấy cam đoan đồng ý phẫu thuật.

V . CÁC BƯỚC TIẾN HÀNH

1. Kiểm tra hồ sơ: Tên tuổi người bệnh, chẩn đoán, chỉ định, chống chỉ định
2. Kiểm tra người bệnh: Đúng người (tên, tuổi,…), đúng bệnh.
3. Thực hiện kỹ thuật:

3.1. Tư thế:

- Người bệnh nằm ngửa, 2 chân có thể khép hoặc dạng 90°, tay phải khép, tay trái dạng 90°. Màn hình đặt ở phía đầu bên tay phải người bệnh.
- Người thực hiện đứng bên trái người bệnh, người phụ cầm camera đứng phía dưới Người thực hiện hoặc giữa 2 chân, dụng cụ viên đứng phía dưới.

3.2. Vô cảm:

- Mê nội khí quản.
- Có đặt ống thông dạ dày, không cần đặt ống thông bàng quang.

3.3. Kỹ thuật:

- Mở bụng theo Kỹ thuật mini-open ở dưới rốn để đặt trocar 10mm. Bơm hơi ổ bụng, duy trì áp lực trong ổ bụng 10 - 12 mmHg.
- Đưa camera quan sát, lựa chọn vị trí đặt các trocar tiếp theo: trocar 10mm dưới mũi ức; trocar 5mm ở bờ ngoài cơ thẳng to ngang bên phải rốn; trocar 5mm ở dưới bờ sườn phải đường nách giữa.
- Chỉnh bàn tư thế đầu cao, nghiêng trái tối đa.
- Dùng panh có răng đưa qua lỗ trocar dưới sườn cầm vào đáy túi mật đẩy lên trên và sang phải tối đa để bộc lộ vùng cổ túi mật và cuống gan.
- Dùng panh không răng đưa qua lỗ trocar bờ ngoài cơ thẳng cầm vào phễu túi mật, quan sát xem có bất thường ống mật chủ (có giãn không), ống cổ túi mật (có giãn không).
- Dùng móc dao điện phẫu tích vào tam giác Calot ở mặt sau và mặt trước, bộc lộ được động mạch túi mật, ống cổ túi mật.

- Cặp clip vào động mạch túi mật và ống cổ túi mật, phải nhìn rõ ống gan chung khi cặp, dùng kéo cắt động mạch túi mật và ống cổ túi mật. Dùng móc điện giải phóng giường túi mật tỉ mỉ, cầm máu giường túi mật.
- Cho túi mật vào túi nylon, lau sạch ổ bụng, cầm máu kỹ. Trường hợp viêm nhiễm, dịch mật đục bẩn có thủng túi mật nên đặt dẫn lưu dưới gan và đưa vào ở lỗ trocar dưới sườn phải.
- Lấy túi mật qua lỗ trocar rốn, đóng các lỗ trocar bằng chỉ tiêu.

VI . THEO DÕI

- Rút sonde dạ dày khi kết thúc phẫu thuật.
- Cho ăn sau 6-8h.
- Ngồi dậy, đi lại sau 6-8h.
- Ra viện sau 24-48h.

VII . XỬ TRÍ TAI BIẾN

- Chảy máu trong ổ bụng: do tuột clip động mạch túi mật hoặc từ giường túi mật, nội soi kiểm tra hoặc mổ mở để cầm máu.
- Viêm phúc mạc: do tuột clip ống cổ túi mật hoặc thương tổn đường mật chính, mở bụng kiểm tra và xử trí theo thương tổn.
- Áp xe tồn dư: thường gặp ở vị trí hố túi mật, điều trị kháng sinh kết hợp chọc hút dưới siêu âm.

154. PHẪU THUẬT CẮT LÁCH NỘI SOI

I. ĐẠI CƯƠNG

Lách là tạng nằm sâu trong vòm hoành bên trái, bản chất nhu mô lách rất giòn, dễ chảy máu và mỗi khi đã chảy máu thì rất khó cầm máu. Cắt lách nội soi được thực hiện lần đầu tiên trên thế giới bởi Delaitre B vào năm 1991. Đến nay phẫu thuật cắt lách nội soi đã được thực hiện rộng rãi trên thế giới cũng như trong nước cho hầu hết các bệnh lý của lách.

II . CHỈ ĐỊNH

- Bệnh lý xuất huyết giảm tiểu cầu.
- Bệnh lý cường lách.
- Thiếu máu huyết tán.
- U nang hoặc áp xe lách.
- Chứng phình động mạch trong động mạch lách.
- Cục máu đông trong mạch máu của lách.
- Ngoài ra còn có một số trường hợp bệnh lý ác tính nhưng chỉ định hạn chế:
- Bệnh bạch cầu hay một số loại U lymphoma có thể ảnh hưởng đến các tế bào giúp cơ thể chống lại các bệnh nhiễm trùng.

III. CHỐNG CHỈ ĐỊNH

- Các trường hợp chống chỉ định phẫu thuật nội soi nói chung.
- Lách có kích thước quá lớn (độ IV).
- Tăng áp tĩnh mạch cửa.
- Lách lớn trong các trường hợp rối loạn tăng sinh tủy xương.
- Chấn thương lách mức độ nặng.

IV. CHUẨN BỊ

1. Người thực hiện quy trình kỹ thuật:

Quá trình phẫu thuật cần được thực hiện bởi các phẫu thuật viên có kinh nghiệm trong lĩnh vực nội soi.

2. Phương tiện:

- Hệ thống nội soi của hãng Kart Storz cùng với các dụng cụ nội soi chuyên dụng.
- Các endo GIA stappler
- Dao điện đơn cực
- Dao siêu âm
- Dao hàn mạch

3. Người bệnh:

- Chuẩn bị đầy đủ các xét nghiệm trước phẫu thuật bao gồm các xét nghiệm sinh hóa, huyết học, ECG, siêu âm tim, siêu âm bụng, CTsccaner bụng.
- Điều chỉnh các rối loạn về điện giải, các rối loạn do tình trạng thiếu máu, rối loạn đông máu - cầm máu (đặc biệt là số lượng tiểu cầu), thiếu dinh dưỡng, suy chức năng gan.
- Tiêm ngừa các bệnh nhiễm trùng dễ xảy ra đối với người bệnh chuẩn bị cắt lách: vaccine ngừa các loại nhiễm trùng nặng như pneumococcus, eningococcus, hemophilus influenza cũng rất cần thiết.
- Người bệnh được vệ sinh sạch sẽ và nhịn ăn 8h trước phẫu thuật.
- Thụt tháo nhẹ trước phẫu thuật.
- Kháng sinh cephalosporin thế hệ thứ 3: 1g x 1 lọ TMC trước phẫu thuật.

4. Hồ sơ bệnh án:

- Hoàn thành các thủ tục hành chính theo quy định: bệnh án chi tiết, biên bản hội chẩn, biên bản khám trước khi gây mê, giấy cam đoan đồng ý phẫu thuật.

V. CÁC BƯỚC TIẾN HÀNH

1. Kiểm tra hồ sơ: biên bản hội chẩn, cam kết phẫu thuật, biên bản duyệt mổ, biên bản khám tiền phẫu và tiền mê.
2. Kiểm tra người bệnh: đúng người bệnh
3. Thực hiện kỹ thuật:

- Người bệnh cần được kiểm tra hồ sơ cũng như đo mạch, huyết áp, nhiệt độ trước khi được tiến hành phẫu thuật.
- Người bệnh được gây mê nội khí quản.

- Tư thế người bệnh nằm ngửa, dạng hai chân, bàn phẫu thuật nghiêng phải 60º, đầu cao chân thấp 45^0 - 60º, tay trái vắt cao, có độn ở vùng ngực.
- Phẫu thuật viên đứng giữa hai chân, người phụ đứng bên phải người bệnh cầm camera và vén thuỳ trái của gan hoặc phẫu thuật viên và người phụ 1 đứng bên phải người bệnh, người phụ 2 đứng bên trái người bệnh.
- Đặt 3 hoặc 4 trocar vào ổ bụng
- Trocar 10mm ở dưới rốn theo phương pháp mở Hasson cho ống kính, bơm hơi ổ bụng với áp lực 10-12mmHg, đưa ống kính quan sát và đặt tiếp các trocar,
- Trocar 5 mm hoặc 10mm dưới hạ sườn trái đường nách trước tương ứng tay phải của phẫu thuật viên dùng để phẫu tích.
- Trocar 5mm dưới hạ sườn trái gần đường giữa tương ứng với tay trái của phẫu thuật viên dùng để kẹp và nâng tổ chức để phẫu tích.
- Trocar 5mm dưới mũi ức (nếu cần) dùng để vén thùy trái của gan và hút, súc rửa trong quá trình phẫu thuật.
- Sau khi nội soi vào ổ bụng kiểm tra và đánh giá tình trạng của lách, tiếp theo đánh giá có khả năng có thể thực hiện được phẫu thuật nội soi hay không sau đó tiến hành.
- Hạ đại tràng góc lách để bộc lộ rộng vùng lách hay cắt dây chằng lách đại tràng.
- Giải phóng cực dưới lách bằng đốt điện, phẫu tích và cắt các mạch máu của cực dưới lách bằng hemalock hoặc có thể sử dụng dao siêu âm nếu có.
- Giải phóng mặt sau lách (cắt dây chằng lách thận và tổ chức liên kết giữa lách và thận, cắt dây chằng hoành lách) sát với cực trên và các các nhánh phình vị của dạ dày, đốt các mạch máu này nếu nhỏ.
- Tiếp theo sẽ giải phóng dây chằng vị - lách từ phía trước. Đến đây việc bộc lộ cuống lách rất dễ dàng và có nhiều cách để kiểm soát bó mạch lách như buộc bằng chỉ, kẹp bằng clip (thắt động mạch trước và tĩnh mạch sau), hoặc sử dụng endo GIA stapler.
- Cho lách vào túi, cắt thành các miếng nhỏ và đưa lách ra ngoài qua đường mổ nhỏ ở trocar rốn.
- Kiểm tra cầm máu kỹ và đặt dẫn lưu hố lách.

- Đóng các lỗ trocar.

VI. THEO DÕI

- Người bệnh sau mổ theo dõi toàn trạng, tình trạng huyết động, tuần hoàn, hô hấp, tình trạng ổ bụng, dịch dẫn lưu.
- Nuôi dưỡng đường tĩnh mạch 1-2 ngày đầu sau mổ, bắt đầu cho ăn nhẹ sau khi người bệnh có trung tiện.
- Sử dụng kháng sinh tĩnh mạch.
- Rút dẫn lưu vào ngày thứ 2-3 sau mổ.
- Kiểm tra các xét nghiệm như công thức máu sau phẫu thuật.

VII. XỬ TRÍ TAI BIẾN

Tỉ lệ tai biến và biến chứng phụ thuộc vào kinh nghiệm của phẫu thuật viên, kích thước và trọng lượng của lách, tuổi và cân nặng của người bệnh … các biến chứng bao gồm:

- Chảy máu: có thể theo dõi và truyền máu, trong một số trường hợp chảy máu nhiều cần phải mổ lại để cầm máu.
- Áp xe tồn lưu hố lách: Điều trị kháng sinh tích cực, nếu kích thước to có thể chọc hút dưới siêu âm.
- Nhiễm trùng các lỗ trocar: Điều trị kháng sinh tích cực, vệ sinh, thay băng vết mổ hàng ngày.
- Viêm tụy: Điều trị theo hướng viêm tụy cấp.
- Huyết khối tĩnh mạch sâu: Vận động và điều trị tiêu sợi huyết.
- Thương tổn các cơ quan kế cận như dạ dày, đại tràng hoặc tụy, cơ hoành. Tùy thuộc vào các thương tổn của các co quan mà có thái độ xử trí thích hợp.
- Các biến chứng của phẫu thuật nội soi nói chung. Tùy thuộc vào các thương tổn và biến chứng để có thái độ xử trí thích hợp.

155. PHẪU THUẬT CẮT LÁCH BÁN PHẦN NỘI SOI

I. ĐẠI CƯƠNG

Lách có vai trò quan trọng trong việc duy trì tình trạng miễn dịch và đề kháng của ký chủ đối với các yếu tố nhiễm trùng. Có nhiều nghiên cứu đã chứng minh được rằng những người bệnh sau cắt lách sẽ có nguy cơ cao mắc nhiễm trùng quá phát sau cắt lách, vì vậy phẫu thuật điều trị cắt lách bán phần được đặt ra và mang lại những hiệu quả nhất định.

Phẫu thuật nội soi cắt lách bán phần bao gồm cắt một phần nhu mô cực trên hay cực dưới lách tùy theo vị trí của thương tổn.

II. CHỈ ĐỊNH

- Các trường hợp nang lách kích thước lớn ở cực trên hoặc cực dưới của lách.
- U lách lành tính.
- Các thương tổn di căn ở lách từ các cơ quan khác (ung thư buồng trứng, u bao sợi thần kinh).
- Chứng hồng cầu hình tròn.

III. CHỐNG CHỈ ĐỊNH

- Bệnh lý xuất huyết giảm tiểu cầu.
- Bệnh lý cường lách.
- Bệnh bạch cầu hay một số loại U lymphoma
- Các trường hợp chống chỉ định phẫu thuật nội soi nói chung.
- Lách có kích thước quá lớn
- Tăng áp tĩnh mạch cửa.
- Lách lớn trong các trường hợp rối loạn tăng sinh tủy xương.

IV. CHUẨN BỊ

1. Người thực hiện quy trình kỹ thuật:

Quá trình phẫu thuật cần được thực hiện bởi các phẫu thuật viên có kinh nghiệm trong lĩnh vực nội soi.

2. Phương tiện:

- Hệ thống nội soi của hãng Kart Storz cùng với các dụng cụ nội soi chuyên dụng.

- Dao điện đơn cực
- Dao siêu âm
- Dao hàn mạch

3. Người bệnh:

- Chuẩn bị đầy đủ các xét nghiệm trước phẫu thuật bao gồm các xét nghiệm sinh hóa, huyết học, ECG, siêu âm tim, siêu âm bụng, CTsccaner bụng.
- Điều chỉnh các rối loạn về điện giải, các rối lọan do tình trạng thiếu máu, rối loạn đông máu - cầm máu (đặc biệt là số lượng tiểu cầu), thiếu dinh dưỡng, suy chức năng gan.
- Tiêm ngừa các bệnh nhiễm trùng dễ xảy ra đối với người bệnh chuẩn bị cắt lách: vaccine ngừa các loại nhiễm trùng nặng như pneumococcus, meningococcus, hemophilus influenza cũng rất cần thiết.
- Người bệnh được vệ sinh sạch sẽ và nhịn ăn 8 h trước phẫu thuật.
- Thụt tháo nhẹ trước phẫu thuật.
- Kháng sinh cephalosporin thế hệ thứ 3, 1 g x 1 lọ TMC trước phẫu thuật

4. Hồ sơ bệnh án:

Hoàn thành các thủ tục hành chính theo quy định: bệnh án chi tiết, biên bản hội chẩn, biên bản khám trước khi gây mê, giấy cam đoan đồng ý phẫu thuật.

V. CÁC BƯỚC TIẾN HÀNH

1. Kiểm tra hồ sơ: biên bản hội chẩn, cam kết phẫu thuật, biên bản duyệt mổ, biên bản khám tiền phẫu và tiền mê.
2. Kiểm tra người bệnh: đúng người bệnh
3. Thực hiện kỹ thuật

- Người bệnh cần được kiểm tra hồ sơ cũng như đo mạch, huyết áp, nhiệt độ trước khi được tiến hành phẫu thuật.
- Người bệnh được gây mê nội khí quản.
- Tư thế người bệnh nằm ngữa, dạng hai chân, bàn phẫu thuật nghiêng phải 60º, đầu cao chân thấp 45^0 - 60º, tay trái vắt cao, có độn ở vùng ngực.
- Phẫu thuật viên đứng giữa hai chân, người phụ đứng bên phải người bệnh cầm camera và vén thuỳ trái của gan hoặc phẫu thuật viên và người phụ 1 đứng bên phải người bệnh, người phụ 2 đứng bên trái người bệnh .

- Đặt 3 hoặc 4 trocar vào ổ bụng.
- Trocar 10mm ở dưới rốn theo phương pháp mở Hasson cho ống kính, bơm hơi ổ bụng với áp lực 10-12mmHg, đưa ống kính quan sát và đặt tiếp các trocar
- Trocar 5 mm hoặc 10mm dưới hạ sườn trái đường nách trước tương ứng tay phải của phẫu thuật viên dùng để phẫu tích.
- Trocar 5mm dưới mũi ức (nếu cần) dùng để vén thùy trái của gan và hút rửa trong quá trình phẫu thuật.
- Sau khi nội soi vào ổ bụng kiểm tra và đánh giá tình trạng, vị trí cũng như kích thước của thương tổn, tiếp theo đánh giá có khả năng có thể thực hiện được phẫu thuật cắt lách bán phần nội soi hay không và nhu mô lách còn lại sau cắt là bao nhiêu phần trăm.
- Nếu thương tổn ở cực dưới và có chỉ định cắt phần dưới của lách tiến hành hạ đại tràng góc lách để bộc lộ rộng vùng lách hay cắt dây chằng lách đại tràng.
- Giải phóng cực dưới lách bằng đốt điện, phẫu tích và cắt các mạch máu của cực dưới lách bằng hemalock hoặc có thể sử dụng dao siêu âm nếu có.
- Nếu thương tổn ở cực trên và có chỉ định cắt phần trên của lách tiến hành giải phóng và cắt dây chằng hoành lách, các các nhánh phình vị của dạ dày, đốt các mạch máu này nếu nhỏ, tiếp theo sẽ giải phóng dây chằng vị - lách từ phía trước. Các mạch máu ở phần cực lách tổn thương được buộc hoặc kẹp clip, phần nhu mô lách tương ứng bị thiếu máu sẽ thay đổi màu sắc.
- Thương tổn cùng với nhu mô lách sẽ được cắt bỏ với bờ phẫu thuật cách vùng thay đổi màu sắc khoảng 1cm về phía nhu mô lách bị thiếu máu bằng dao siêu âm. Cầm máu mặt cắt bằng đốt lưỡng cực các điểm chảy máu và phủ surgicel lên toàn bộ mặt cắt.
- Dẫn lưu hố lách sau khi hoàn tất kiểm tra cầm máu, bỏ thương tổn vào túi, cắt thành các miếng nhỏ và đưa thương tổn và nhu mô lách ra ngoài qua đường mổ nhỏ ở trocar rốn.
- Đóng các lỗ trocar rốn.

VI. THEO DÕI

- Người bệnh sau mổ theo dõi toàn trạng, tình trạng huyết động, tuần hoàn, hô hấp, tình trạng ổ bụng, dịch dẫn lưu.

- Nuôi dưỡng đường tĩnh mạch 1-2 ngày đầu sau mổ, bắt đầu cho ăn nhẹ sau khi người bệnh có trung tiện.
- Sử dụng kháng sinh tĩnh mạch.
- Rút dẫn lưu vào ngày thứ 2-3 sau mổ.
- Làm các xét nghiệm về huyết học sau mổ.

VII. CÁC TAI BIẾN VÀ BIẾN CHỨNG VÀ THÁI ĐỘ XỬ TRÍ

Tỉ lệ tai biến và biến chứng phụ thuộc vào kinh nghiệm của phẫu thuật viên, kích thước và trọng lượng của lách, tuổi và cân nặng của người bệnh … các biến chứng bao gồm:

- Chảy máu: Có thể theo dõi và truyền máu, trong một số trường hợp chảy máu nhiều cần phải mổ lại để cầm máu
- Abscess tồn lưu hố lách: Điều trị kháng sinh tích cực, nếu kích thước to có thể chọc hút dưới siêu âm.
- Nhiễm trùng các lỗ trocar: Điều trị kháng sinh tích cực, vệ sinh, thay băng vết mổ hằng ngày.
- Viêm tụy: Điều trị theo hướng viêm tụy cấp.
- Huyết khối tĩnh mạch sâu: Vận động và điều trị tiêu sợi huyết
- Thương tổn các cơ quan kế cận như dạ dày, đại tràng hoặc tụy, cơ hoành: tùy thuộc vào các thương tổn của các co quan mà có thái độ xử trí thích hợp.
- Các biến chứng của phẫu thuật nội soi nói chung: tùy thuộc vào các thương tổn và biến chứng để có thái độ xử trí thích hợp.

156. PHẪU THUẬT NỘI SOI KHÂU CƠ HOÀNH TRONG CHẤN THƯƠNG BỤNG KÍN

I. ĐẠI CƯƠNG

Vỡ cơ hoành là tổn thương ít gặp trong chấn thương bụng kín. Vỡ cơ hoành trái chiếm 80%, vỡ cơ hoành phải chiếm 15% và vỡ cơ hoành hai bên chiếm 5% số trường hợp. Biểu hiện của vỡ cơ hoành do chấn thương rất đa dạng tùy theo tổn thương. Vỡ cơ hoành hay bị bỏ sót do ít gặp lại nằm trong bệnh cảnh đa chấn thương hoặc biểu hiện không rõ ràng. Khâu chỗ vỡ cơ hoành có thể thực hiện qua mổ mở hoặc qua nội soi ngực hoặc nội soi bụng. Khi đã có chẩn đoán vỡ cơ hoành bên trái, phải mổ để khâu lại chỗ vỡ, trong khi đó vỡ cơ hoành bên phải nhỏ có thể không cần khâu (cần đánh giá trong mổ). Phẫu thuật nội soi có nhiều ưu điểm giảm bớt được chi phí và trả lại sức lao động sớm cho bênh nhân.

II. CHỈ ĐỊNH

- Người bệnh được chẩn đoán vỡ cơ hoành với đày đủ các triệu chứng lâm sàng và X-quang.
- Người bệnh có đủ điều kiện để mổ nội soi.
- Trong trường hợp cấp cứu: người bệnh cần được đánh giá cẩn thận khi chỉ định phẫu thuật nội soi, có thể chỉ định trong những trường hợp chẩn đoán vỡ cơ hoành chưa được khẳng định mà không có chỉ định mở bụng.

III. CHỐNG CHỈ ĐỊNH

- Vỡ cơ hoành kèm rối loạn huyết động
- Chống chỉ định tương đối đối với trường hợp tổn thương tạng trong ổ phúc mạc.
- Thể trạng người bệnh quá yếu không chịu được phẫu thuật.
- Người bệnh già yếu, có nhiều bệnh phối hợp.
- Chống chỉ định của phẫu thuật nội soi:
    + Tiền sử mổ viêm phúc mạc, tắc ruột.
    + Cổ trướng tự do hoặc khu trú.
    + Thoát vị thành bụng, thoát vị rốn.
    + Nhiễm khuẩn tại chỗ thành bụng
    + Bệnh lý rối loạn đông máu.

- Chống chỉ định bơm hơi phúc mạc: Bệnh mạch vành, bệnh van tim, bệnh tâm phế mãn.

IV. CHUẨN BỊ

1. Người thực hiện: bác sĩ phẫu thuật và gây mê hồi sức có kinh nghiệm về phẫu thuật nội soi tiêu hóa.
2. Phương tiện: Bộ trang thiết bị đồng bộ mổ nội soi.
3. Người bệnh:

- Các xét nghiệm cơ bản, nội soi, Xquang, siêu âm ổ bụng.
- Bù nước điện giải, kháng sinh dự phòng trước mổ.

4. Hồ sơ bệnh án:

Hoàn thành các thủ tục hành chính theo quy định: bệnh án chi tiết, biên bản hội chẩn, biên bản khám trước khi gây mê, giấy cam đoan đồng ý phẫu thuật.

V. CÁC BƯỚC TIẾN HÀNH

1. Kiểm tra hồ sơ: biên bản hội chẩn, cam kết phẫu thuật, biên bản duyệt mổ, biên bản khám tiền phẫu và tiền mê.
2. Kiểm tra người bệnh: đúng người bệnh.
3. Thực hiện kỹ thuật:

Tư thế: Người bệnh nằm ngửa, đặt ống thông dạ dày trước mổ. Người bệnh năm ở tư thế đầu cao chân thấp một góc 30^0 so với mặt phẳng nằm ngang. Hai chân dạng một góc 90^0.

Vô cảm: Gây mê nội khí quản.

Kỹ thuật, vị trí đặt trocar:

- Trocar đầu tiên được đặt là trocar 10 dành cho camer đươc đặt qua lỗ rốn. Camera 30º được khuyên sử dụng để có khoảng quan sát tốt.
- Trocar 5mm đặt tại cạnh phải mũi ức, dùng để đặt que gạt nâng mặt dưới gan trái và dây chằng tròn lên bộc lộ vùng thực quản tâm vị.
- Trocar 5mm trên đường vú phải, dưới bờ sườn 5cm.
- Trocar 5mm đặt ở ngang rốn trên đường trắng bên trái.
- Bơm hơi ổ bụng: 12-14 mmHg.

+ Về nguyên tắc, số lượng, vị trí trocar tuỳ thuộc vào người bệnh, thương tổn, thói quen của Người thực hiện làm sao cho dễ thao tác là được.

+ Kiểm tra ổ bụng: Kiểm tra kỹ đánh giá tổn thương cơ hoành và các tạng trong ổ phúc mạc.

+ Khâu cơ hoành: Bộc lộ chỗ vỡ cơ hoành, đưa tạng thoát vị trở lại khoang bụng, cắt lọc mép vỡ cơ hoành, sau đó tiến hành khâu cơ hoành bằng chỉ không tiêu như Ethibon 2.0 bằng mũi rời. Trước khi khâu cần phải dẫn lưu màng phổi với ống dẫn lưu ngực 32 french. Sau khi khâu xong kiểm tra và hút máu, dịch trong ổ phúc mạc, đóng lại các lỗ trocar. Trường hợp chỗ vỡ lớn, chỗ khâu căng, nguy cơ tái phát cao có thể đặt miếng ghép nhân tạo.

VI. THEO DÕI

- Kháng sinh từ 5 đến 7 ngày.
- Cho ăn sớm từ ngày thứ hai nếu không có can thiệp đường tiêu hóa.
- Dẫn lưu ngực rút từ ngày thứ hai, sau khi kiểm tra X-quang ngực cho hình ảnh phổi nở tốt.

VII XỬ TRÍ TAI BIẾN

Trong phẫu thuật:

- Thủng đường tiêu hóa: khâu lại ngay trong mổ. Trường hợp đại tràng có thể khâu lại thì đầu nếu tổn thương sắc gọn, người bệnh đến sớm. Dẫn lưu lỗ thủng ra ngoài nếu nguy cơ xì rò cao.

Sau phẫu thuật:

- Viêm phúc mạc do thủng đường tiêu hóa bị bỏ sót: mổ lại dẫn lưu hoặc khâu thủng tùy tình trạng ổ bụng.
- Áp xe tồn dư trong ổ bụng: xác định bằng siêu âm hoặc chụp cắt lớp vi tính ổ bụng. Tùy kích thước, hướng xử trí khác nhau: điều trị kháng sinh hoặc dẫn lưu ổ áp xe dưới hướng dẫn của siêu âm.

157. PHẪU THUẬT NỘI SOI SINH THIẾT U TRONG Ổ BỤNG

I. ĐẠI CƯƠNG

U trong ổ bụng được xác định vị trí giải phẫu bao gồm các khối u trong ổ bụng. Các tạng nằm trong ổ bụng như: gan, tuỵ, lách, dạ dày, đại tràng, hệ thống hạch, tử cung, buồng trứng khi có tổn thương phần lớn là ác tính sẽ thể hiện là những khối u trong ổ bụng. U trong ổ bụng là biểu hiện bệnh lý của các tạng, là giai đoạn muộn của tổn thương lành tính dạng nặng (kyst), u hỗn hợp, u xơ cơ... Các loại ung thư gan, ung thư dạ dày, ung thư tuỵ ở Việt Nam đều đến trong tình trạng u bụng với tỷ 70% - 80%. Một số trường hợp u lớn sắp vỡ hoặc vỡ đến trong tình trạng cấp cứu với hội chứng chảy máu trong.

Sinh thiết là cách thử nghiệm để có thể biết chắc chắn một chỗ nào đó nghi ngờ là bị ung thư. Sinh thiết cũng được thực hiện để nhận diện nguyên nhân của các vấn đề y tế khác như nhiễm trùng hoặc sưng bất thường. Kết quả xét nghiệm sinh thiết đóng vai trò quan trọng trong việc lựa chọn phương pháp điều trị và đánh giá hiệu quả điều trị.

II. CHỈ ĐỊNH

- U trong ổ bụng mới phát hiện hoặc lớn lên trong quá trình theo dõi trên X-quang quy ước mà chưa có chẩn đoán.
- U trong ổ bụng quá giai đoạn phẫu thuật cần phải xác định rõ bản chất để tiếp tục lựa chọn các phương pháp điều trị thích hợp khác.

III. CHỐNG CHỈ ĐỊNH

- Tiểu cầu < 100.000/ml
- Bệnh lý rối loạn đông máu
- Chống chỉ định bơm hơi phúc mạc: Bệnh mạch vành, bệnh van tim, bệnh tâm phế mãn…

IV. CHUẨN BỊ

1. Người thực hiện: Phẫu thuật viên tiêu hóa, nội soi và gây mê hồi sức có kinh nghiệm.
2. Phương tiện: Bộ trang thiết bị đồng bộ mổ nội soi.
3. Người bệnh:

- Được làm các xét nghiệm cơ bản, Xquang, đo điện tâm đồ, siêu âm tim.

- Bồi phụ nước và điện giải, kháng sinh dự phòng trước mổ.

4. Hồ sơ bệnh án: Hoàn thành các thủ tục hành chính theo quy định: bệnh án chi tiết, biên bản hội chẩn, biên bản khám trước khi gây mê, giấy cam đoan đồng ý phẫu thuật.

IV. CÁC BƯỚC TIẾN HÀNH

1. Kiểm tra hồ sơ: biên bản hội chẩn, cam kết phẫu thuật, biên bản duyệt mổ, biên bản khám tiền phẫu và tiền mê.
2. Kiểm tra người bệnh: đúng người bệnh
3. Thực hiện kỹ thuật

Tư thế: Người bệnh nằm ngửa hoặc có thể nằm nghiêng tuỳ vị trí khối u trong ổ bụng, đặt ống thông dạ dày trước mổ.

Vô cảm: Gây mê nội khí quản.

Kỹ thuật:

Vị trí đặt trocar:

- Trocar đầu tiên 10mm đặt tại vùng rốn dành cho ống soi, theo phương pháp mở.

- Hai trocar còn lại (10mm hoặc 5mm) đặt tuỳ vị trí khối u để dễ thao tác.

Sinh thiết khối u:

- Phẫu tích cắt mẩu khối u bằng kéo nhiều vị trí nghi ngờ

- Sau khi kết thúc phẫu thuật, kiểm tra toàn bộ xem có chảy máu hay biến chứng nào khác, hút sạch dịch, tháo các trocar, tháo hơi và đóng lại các lỗ trocar.

VI. THEO DÕI XỬ TRÍ CÁC TAI BIẾN

- Truyền dịch và ống thông dạ dày trong 12 giờ, sau đó người bệnh có thể ăn nhẹ.

- Theo dõi tình trạng chảy máu sau sinh thiết: Mạch, nhiệt, huyết áp, tình trạng bụng chướng…

VII. XỬ TRÍ TAI BIẾN

- Tai biến trong mổ: Chảy máu là tai biến hay gặp, nguồn chảy có thể là do từ diện sinh thiết u chảy máu. Cần xác định rõ chỗ chảy máu để cầm máu.

- Biến chứng sau mổ: Chảy máu sau mổ được xử trí bằng điều trị nội khoa, truyền máu nếu không đỡ thì phải mổ lại để cầm máu.

158. PHẪU THUẬT NỘI SOI CẮT NANG TUYẾN THƯỢNG THẬN

I. ĐẠI CƯƠNG

Tuyến thượng thận (TTT) là tuyến nội tiết, nằm sau phúc mạc ở cực trên thận, có vai trò quan trọng đối với hoạt động sống của cơ thể. Hormon của tuyến thượng thận tham gia các quá trình chuyển hoá phức tạp, đặc biệt các Catécholamine của tuỷ thượng thận có tác dụng điều hoà huyết áp động mạch. Sự tăng tiết các nội tiết tố do u tuyến thượng thận gây nên nhiều hội chứng bệnh lý khó có thể điều trị triệt để bằng nội khoa. Năm 1926, Roux S. và Mayo C. thực hiện thành công phẫu thuật cắt bỏ u nang tuyến thượng thận qua đường mổ mở. Năm 1992 Gagner M thực hiện thành công phẫu thuật cắt bỏ u nang tuyến thượng thận qua nội soi, nó đã khắc phục được những nhược điểm của phẫu thuật kinh điển, mở ra trang mới trong lịch sử điều trị ngoại khoa u nang tuyến thượng thận.

II. CHỈ ĐỊNH

Phẫu thuật nội soi cắt nang tuyến thượng thận được chỉ định trong các trường hợp nang tuyến thượng thận phát hiện tình cờ, kích thước ≥ 3cm, ≤ 7cm.

III. CHỐNG CHỈ ĐỊNH

- Người bệnh có chống chỉ định phẫu thuật nội soi: có các bệnh lý tim mạch, hô hấp, rối loạn đông chảy máu ...
- U ác tính có xâm lấn cơ quan xung quanh, huyết khối tĩnh mạch, di căn hạch.
- Phụ nữ có thai ba tháng cuối.

IV. CHUẨN BỊ

1. Người thực hiện kỹ thuật: Các phẫu thuật viên tiêu hóa, tiết niệu có kinh nghiệm trong phẫu thuật nội soi tuyến thượng thận; bác sĩ phẫu thuật nội soi (GMHS), dụng cụ viên thành thạo trong phẫu thuật nội soi (PTNS) ổ bụng.
2. Phương tiện: Hệ thống PTNS ổ bụng, các dụng cụ PTNS cơ bản, dao hàn mạch…
3. Người bệnh:

- Được khám lâm sàng, làm các xét nghiệm cận lâm sàng (CLS) phát hiện bệnh lý nang tuyến thượng thận.
- Kết hợp với bác sĩ chuyên khoa tim mạch, nội tiết điều trị chuẩn bị tốt trước mổ về tim mạch và nội tiết cũng như các bệnh lý toàn thân khác. Phối hợp với bác sĩ gây mê hồi sức thăm khám xếp loại nguy cơ để loại bỏ những người bệnh không có khả năng phẫu thuật.

4. Hồ sơ bệnh án: Hoàn thành các thủ tục hành chính theo quy định: bệnh án chi tiết, biên bản hội chẩn, biên bản khám trước khi gây mê, giấy cam đoan đồng ý phẫu thuật.

V. CÁC BƯỚC TIẾN HÀNH

1. Kiểm tra hồ sơ: Tên tuổi người bệnh, chẩn đoán, chỉ định, chống chỉ định
2. Kiểm tra người bệnh: Đúng người (tên, tuổi,…), đúng bệnh.
3. Thực hiện kỹ thuật:

Phẫu thuật nang tuyến thượng thận qua nội soi gồm 2 đường vào: đường trong phúc mạc và đường sau phúc mạc.

3.1. Đường trong phúc mạc

- **Mổ cắt nang tuyến thượng thận bên trái**

Tư thế người bệnh và vị trí kíp mổ:

+ Người bệnh đặt ở tư thế nghiêng 45^0-60°. Chân dưới sát mặt bàn, cẳng chân và đùi gập góc 90°, chân trên duỗi thẳng. Phía thân sát mặt bàn ngang mức xương sườn XII được kê một gối kê cao khoảng 10-12 cm. Phía vai, hông được giữ tư thế nghiêng luôn ổn định.

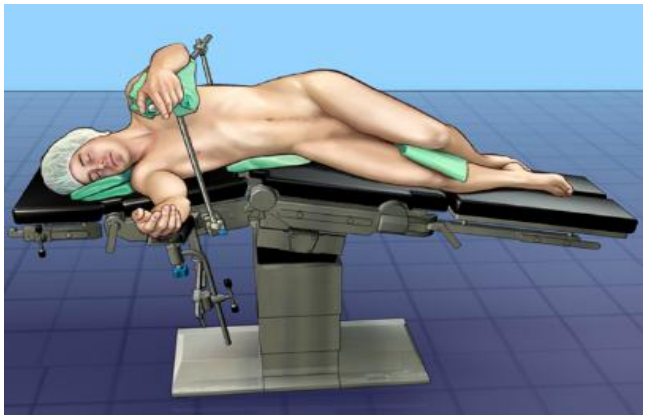

+ Phẫu thuật viên và người cầm camera đứng phía bụng người bệnh, đối diện với màn hình. Người phụ dụng cụ đứng dưới chân người bệnh.

Vị trí đặt Trocar:

Đặt 3 Trocar dọc theo bờ sườn trái, có thể đặt thêm 1 Trocar hỗ trợ khi cần thiết. Tuy nhiên vị trí đặt Trocar và số Trocar có thể thay đổi tùy theo tính chất của khối u cũng như thói quen của phẫu thuật viên.



Bơm hơi ổ phúc mạc: thực hiện kỹ thuật bơm hơi mở (Hasson), áp lực 10-12 mmHg, tốc độ bơm lúc đầu là 2 - 3 l/phút.

Kỹ thuật:

+ Mở phúc mạc thành bụng sau theo dọc đại tràng xuống và đại tràng xuống được di động vào giữa.

+ Dây chằng lách thận và dây chằng lách đại tràng được cắt bỏ. Chỗ bám của lách ở trên và bên được cắt để di động lách dễ dàng. Trong nhiều trường hợp, lách có thể rơi tự do vào ổ bụng mà không cần phải mở rộng phẫu tích phía trên lách.

+ Tĩnh mạch (TM) thận và TM thượng thận chính trái được phẫu tích tự do.

+ TM tuyến thượng thận trái được kẹp bằng clip và cắt ở giữa. Tốt hơn là nên kẹp hai clip ở phía cơ thể và một clip ở phía tuyến thượng thận.

+ Các động mạch (ĐM) cung cấp cho tuyến thượng thận được cắt bỏ khi tuyến thượng thận được phẫu tích tự do.

+ Dùng hook để tách chỗ bám giữa tuyến thượng thận và thận.

+ Lấy bệnh phẩm cho vào bao, đưa qua lỗ trocar 10 mm và chuyển đến khoa giải phẫu bệnh làm xét nghiệm tế bào.

+ Dẫn lưu và khâu lỗ các lỗ trocar.

- Mổ cắt nang tuyến thượng thận bên phải

Tư thế người bệnh: tương tự như bên trái.

Vị trí đặt Trocar:

Đặt 3 trocar dọc theo bờ sườn phải, có thể sử dụng thêm 1 trocar để nâng gan khi khó khăn.

Kỹ thuật:

+ Cắt dây chằng tam giác phải để dễ dàng nâng gan bộc lộ cực trên thận, mở phúc mạc thành bụng sau dọc theo đại tràng lên, hạ đại tràng góc gan, nâng gan lên ta sẽ thấy chủ tĩnh mạch chủ (TMC) dưới và tuyến thượng thận phải nằm phía sau và dưới gan.

+ Các bước còn lại tương tự như bên trái.

3.2. Đường sau phúc mạc

- Mổ cắt nang TTT phải

Tư thế người bệnh và vị trí kíp mổ:

- Người bệnh được gây mê nội khí quản. Tư thế người bệnh nằm nghiên 90^0 như mổ mở cắt nang tuyến thượng thận đường sau phúc mạc.
- Phẫu thuật viên và người phụ đứng sau lưng người bệnh, đối diện với màn hình. Dụng cụ viên đứng dưới chân người bệnh.

Vị trí đặt Trocar

Chúng tôi đặt Trocar như sau:

Trocar thứ nhất (10 mm) được đặt gần đầu xương sườn XI, dưới xương sườn XII. Trocar thứ hai (10 mm hoặc 5 mm) được đặt ở góc tạo bởi khối cơ cạnh sống và xương sườn XII. Trocar thứ ba (10 mm hoặc 5 mm) được đặt trên mào chậu khoảng hai khoát ngót tay gần với gai chậu trước trên.

Bơm hơi khoang sau phúc mạc:

- Vị trí Trocar đầu tiên còn là vị trí để tách phúc mạc ra khỏi thành bụng. Rạch da dài 1- 2 cm vị trí đầu xương sườn XI, dưới xương sườn XII. Cơ và cân ở dưới được tách bằng dao điện hoặc Kelly cho đến khi sờ hoặc thấy được cân ngực thắt lưng. Cân ngực thắt lưng được cắt bằng dao điện hoặc kéo. Tiếp theo, ngón tay được dùng để bóc tách để tạo một khoảng trống giữa phía sau cân Gerota và cân cơ Psoas.

- Đưa sonde Foley có buộc bao cao su ở đầu (hoặc sonde dạ dày có buộc ngón găng ở đầu) vào khoảng trống vừa được tạo.
- Tạo khoang sau phúc mạc bằng cách hơm hơi qua sonde Foley vào bao cao su đã tiệt khuẩn (hoặc ngón găng) khoảng 200 - 300 ml.
- Sau đó đặt trocar 10 mm đầu tù vào khoang sau phúc mạc vừa tạo xong rồi bơm hơi đến áp lực 12 - 13 mmHg.

Kỹ thuật cắt nang tuyến thượng thận phải:

- Mở cân Gerota, xác định rốn thận và cực trên thận.
- Bộc lộ và phẫu tích tuyến thượng thận phải ra khỏi cực trên thận phải. Thận và tổ chức mở quanh thận sẽ được tách rời khỏi tuyến thượng thận. Bóc tách dọc bờ phải của TMC dưới cho đến khi tìm thấy TM thượng thận chính bên phải.
- TM thượng thận chính phải sau đó được kẹp bằng clip và cắt .
- Tuyến thượng thận phải sau đó được phẫu tích như đã mô tả ở trước.
- Các nhánh ĐM cung cấp máu cho tuyến thượng thận phải được kẹp bằng clip và cắt bỏ.

Cắt nang TTT trái cũng được thực hiện tương tự.

- Lấy bệnh phẩm cho vào bao, đưa ra ngoài qua lỗ Trocar 10 mm và chuyển đến khoa giải phẫu bệnh làm xét nghiệm tế bào.
- Dẫn lưu và khâu các lỗ trocar.

VI. THEO DÕI

Tình trạng toàn thân, dẫn lưu hố thượng thận, nước tiểu, điện giải đồ, các hooc môn tuyến thượng thận (nếu cần).

VII. XỬ TRÍ TAI BIẾN

Các biến chứng sớm sau mổ: tràn khí dưới da; chảy máu; nhiễm trùng vết mổ thành bụng; tắc ruột sau mổ. Xử lý tùy theo thương tổn.

159. PHẪU THUẬT NỘI SOI CẮT TÚI THỪA THỰC QUẢN

Võ Duy Long

I. ĐẠI CƯƠNG

- Phẫu thuật nội soi cắt túi thừa thực quản là phẫu thuật được thực hiện qua nội soi khoang lồng ngực phải để cắt bỏ túi thừa.
- Túi thừa thực quản là bệnh lành tính nên không cần nạo hạch kèm theo.

II. CHỈ ĐỊNH

Túi thừa thực quản có chỉ định phẫu thuật.

III. CHỐNG CHỈ ĐỊNH

Có bệnh lý dày dính màng phổi trước đây như: tràn mũ màng phổi, lao màng phổi….

IV. CHUẨN BỊ

1. Người thực hiện kỹ thuật:

Người thực hiện là phẫu thuật viên chuyên khoa tiêu hóa trên và kinh nghiệm về phẫu thuật nội soi và phẫu thuật về các bệnh lý thực quản.

Bác sỹ gây mê hồi sức có kinh nghiệm.

2. Phương tiện:

- Hệ thống máy và dụng cụ phẫu thuật nôi soi ổ bụng.
- Các dụng cụ kiểm soát cầm máu (nếu có càng tốt) bao gồm: dao cắt siêu âm hoặc ligasure, dao đốt cầm máu lưỡng cực (bipolar), hemolock.
- Máy cắt nối thẳng hoặc có thể gập góc (Flex) sử dụng cartridge màu xanh (blue) 60mm.
- Ống nội khí quản 2 nòng (sonde Carlene).

3. Người bệnh:

- Khám lâm sàng trước mổ.
- Xét nghiệm tiền phẫu thông thường.
- Khám đánh giá nguy cơ phẫu thuật khi cần thiết.
- CTScan ngực có tiêm thuốc cản quan và XQ thực quản có uống cản quang.
- Thường không cần chuẩn bị đại tràng trước mổ.

4. Hồ sơ bệnh án: Hoàn thành các thủ tục hành chính theo quy định: bệnh án chi tiết, biên bản hội chẩn, biên bản khám trước khi gây mê, giấy cam đoan đồng ý phẫu thuật.

V. CÁC BƯỚC TIẾN HÀNH

1. Kiểm tra hồ sơ: Tên tuổi người bệnh, chẩn đoán, chỉ định, chống chỉ định.
2. Kiểm tra người bệnh: Đúng người (tên, tuổi,…), đúng bệnh.
3. Thực hiện kỹ thuật:

3.1. Vô cảm:

Gây mê nội khí quản, đặt sonde carlene, xẹp phổi phải chủ động và thông mũi dạ dày.

3.2. Tư thế:

- Người bệnh nằm sấp hoặc nằm nghiên trái.
- Người mổ chính đứng bên phải và người phụ mổ đứng bên trái, người cầm kính soi đứng bên phải.
- Dàn máy mổ nội soi đặt bên trái người bệnh.

3.3. Kỹ thuật:

- Vị trí trocar: thường đặt 4 trocar:

+ 1 trocar 10 mm ở khoang liên sườn (KLS) 5 đường nách giữa (kính soi).

+ 1 trocar 12mm (để sử dụng máy cắt nối) ở KLS 2 đường nách sau để phẫu tích.

+ 1 trocar 5 mm KLS 8 đường nách sau để cầm nắm.

+ 1 trocar 5 mm ở KLS 7 vùng lưng sát cột sống để cầm nắm phụ.

- Xẹp phổi phải. Vén phổi phải xuống dưới.
- Thám sát đánh giá khoang lồng ngực, xác định vị trí và đường đi của thực quản, từ đó xác định vị trí túi thừa thực quản.
- Di động phần thực quản có chứa túi thừa ra khỏi trung thất sau, có thể thắt TM đơn nếu túi thừa ở 1/3 giữa thực quản.
- Phẫu tích di động túi thừa cho đến sát niêm mạc thực quản bình thường. Chú ý tránh tổn thương 2 dây thần kinh X để tránh liệt dạ dày sau mổ.
- Căng túi thừa theo chiều song song với hướng đi của thực quản.

- Đặt máy cắt nối thẳng để cắt túi thừa sát thực quản lành sao cho chiều của máy cắt song song với hướng đi của thực quản.
- Có thể đặt 1 nòng thực quản trước khi cắt để tránh hẹp thực quản.
- Cho mẫu túi thừa vào bao.
- Kiểm tra cầm máu. Đặt ống dẫn lưu màng phổi phải ra trocar đặt kính soi.
- Cho phổi phải giãn nở trở lại.
- Mở rộng vết mổ ở trocar 12 mm để lấy bệnh phẩm ra ngoài.

VI. THEO DÕI

- Theo dõi, chăm sóc sau mổ như mọi trường hợp phẫu thuật lồng ngực: bù đủ nước - điện giải, năng lượng hàng ngày, truyền đủ protein, albumin và máu.
- Thông khí tốt.
- Sử dụng giảm đau.
- Thông thường dùng kháng sinh dự phòng.
- Rút ống levin ngày hậu phẫu thứ 2.
- Người bệnh uống nước đường, sữa ngày thứ 2 sau mổ, ăn sớm sau khi đã có trung tiện.

VII. XỬ TRÍ TAI BIẾN

1. Trong phẫu thuật

Túi thừa to, viêm dính nhiều với phổi, không có khả năng mổ nội soi, phải chuyển mổ mở.

2. Sau phẫu thuật

Xì rò chỗ cắt.

160. PHẪU THUẬT NỘI SOI ĐIỀU TRỊ TEO THỰC QUẢN BẨM SINH

Võ Duy Long, Nguyễn Thị Bích Uyên, Trương Nguyễn Uy Linh

I. ĐẠI CƯƠNG

- Teo thực quản được định nghĩa như là sự gián đoạn lưu thông của thực quản và trong đa số các trường hợp, có kèm theo sự thông thương bất thường giữa thực quản và khí đạo.
- Phân loại tùy theo sự tồn tại của đường dò và vị trí của nó (Hình 1). Thường gặp nhất là dạng teo thực quản có *dò đầu xa* thực quản - khí quản (Loại C- 87%) và teo thực quản *không có dò* (Loại A - 8%).

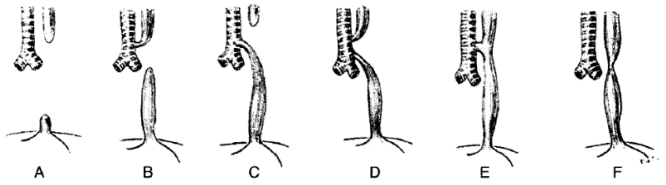

Hình 1. *Bảng phân loại teo thực quản của Gross*.

- Phẫu thuật nội soi teo thực quản bẩm sinh là một bước tiến mới trong điều trị cùng với sự phát triển của gây mê - hồi sức nhi và các dụng cụ phẫu thuật nội soi phù hợp với trẻ sơ sinh. Trường hợp phẫu thuật đầu tiên thành công được Rothenberg báo cáo năm 1999. Trong gần 20 năm trở lại đây, các trung tâm phẫu nhi hàng đầu thế giới đã báo cáo nhiều trường hợp thành công khác và cho thấy phẫu thuật noi soi trong điều trị teo thực quản bẩm sinh là phương pháp an toàn, hiệu quả và ít xâm lấn.

II. CHỈ ĐỊNH

Phụ thuộc nhiều yếu tố, quan trọng nhất là tình trạng hô hấp và kinh nghiệm của phẫu thuật viên cũng như gây mê - hồi sức (GMHS) nhi.

III. CHỐNG CHỈ ĐỊNH

1. Tuyệt đối:

- Rối loạn huyết động học nặng
- Cân nặng < 1500g.

2. Tương đối:

- Dị tật tim mạch nặng

- Bệnh màng trong
- Nhẹ cân (1500g-2000g)
- Bụng chướng to.

IV. CHUẨN BỊ

1. Người thực hiện quy trình kỹ thuật:

Phẫu thuật viên (PTV) chuyên ngành tiêu hóa Nhi có kinh nghiệm, bác sĩ GMHS có kinh nghiệm trong GMHS Nhi khoa và trong PTNS, dụng cụ viên đã được đào tạo về PTNS.

2. Phương tiện:

- Hệ thống phẫu thuật nội soi và các dụng cụ dùng trong phẫu thuật nội soi.
- Bộ dụng cụ tiêu hóa mổ mở.

3. Người bệnh:

- Đặt trẻ nằm đầu cao 45^0. Ủ ấm.
- Hỗ trợ hô hấp nếu có suy hô hấp nặng, đường truyền tĩnh mạch trung tâm.
- Đặt 02 thông 10F vào túi cùng trên thực quản và hút liên tục dưới áp lực 40 cm nước.
- Kháng sinh, Vitamin K1.
- Tầm soát các dị tật phối hợp nhất là dị tật tim mạch.

4. Hồ sơ bệnh án:

- Thông tin hành chính đầy đủ.
- Thông tin y khoa, biên bản hội chẩn duyệt mổ: chẩn đoán trước mổ, phương pháp mổ, phẫu thuật viên, thời gian mổ.
- Biên bản cam kết phẫu thuật và truyền máu.
- Bảng khám tiền mê.

V. CÁC BƯỚC TIẾN HÀNH

1. Kiểm tra hồ sơ: 10 phút

Phẫu thuật viên và bác sĩ gây mê kiểm tra hồ sơ bệnh án đầy đủ thông tin.

2. Kiểm tra người bệnh: 5 phút

- Trước khi vào phòng mổ, bác sĩ gây mê kiểm tra đối chiếu các thông tin của người bệnh.
- Khi vào phòng mổ: Phẫu thuật viên, bác sĩ gây mê, dụng cụ viên kiểm tra

đối chiếu các thông tin của người bệnh.

3. Thực hiên kỹ thuật: 120- 180 phút

- Gây mê toàn thân và đặt nội khí quản

  Đặt 01 thông 8-10F vào túi cùng trên thực quản, đặt thông tiểu 5-6F

- Đặt bệnh nhi nằm nghiêng trái, hơi sấp, đệm gối nhỏ để giữ vững tư thế (Hình 2). (Trường hợp bất thường cung động mạch chủ nằm bên Phải thì đặt bệnh nhi nghiêng Phải)

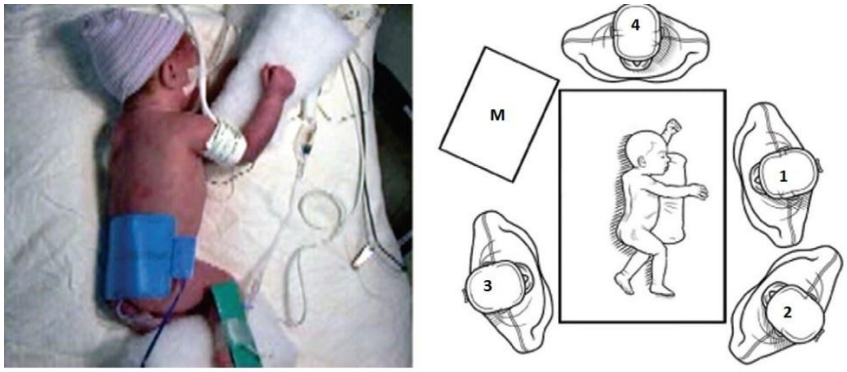

Hình 2. *Tư thế bệnh nhi trong phẫu thuật nội soi teo thực quản bẩm sinh. (1) Phẫu thuật viên chính. (2) Phẫu thuật viên phụ cầm đầu soi. (3) Dụng cụ viên. (4) Bác sĩ gây mê. (M) Màn hình chiếu*.

- Sát trùng vùng mổ và trải săng phẫu thuật.

- Dùng dao số 11 rạch da các vị trí đặt nòng nội soi (trocar). Vị trí đặt trocar rất quan trọng vì khoang ngực của bệnh nhi sơ sinh rất nhỏ. Các trocar được đặt theo các vị trí sau:

- Trocar thứ nhất: dùng để đưa đèn soi, kích thước 3-5 mm, được đặt ở khoang liên sườn 5 đường nách sau.

- Hai trocar thao tác được đặt ở đường nách giữa, trên và dưới trocar thứ nhất và cách trocar thứ nhất một hoặc hai khoang liên sườn.

- Có thể đặt thêm một trocar thứ tư ở phần thấp của khoang ngực để đưa dụng cụ vén phổi.

- Bơm CO_2 vào khoang ngực với áp lực khởi đầu thấp khoảng 4 mmHg và nên duy trì trong khoảng 4-6 mmHg- lưu lượng tối đa 1 lít/phút

Trường hợp có dò khí thực quản:

- Đầu tiên, cần xác định vị trí đường dò. Trong hầu hết các trường hợp vị trí

này được đánh dấu bởi tĩnh mạch đơn. Đốt điện để chia đôi tĩnh mạch đơn.

- Xác định túi cùng dưới thực quản và đường dò vào thành sau khí quản.
- Dùng 2 clip 5mm để kẹp ngang đường dò. (Chú ý xác định thần kinh lang thang để tránh làm tổn thương khi kẹp clip).
- Túi cùng trên thực quản được xác định với sự hỗ trợ của bác sĩ gây mê bằng cách đẩy ống thông túi cùng trên đã đặt. Tách màng phổi thành phủ trên túi cùng trên bằng kéo hoặc móc đốt. Bóc tách di động túi cùng trên đến sát thực quản cổ.
- Dùng kéo cắt đường dò về phía thực quản đầu xa.
- Xẻ túi cùng trên.

Trong trường hợp không dò:

- Túi cùng dưới được xác định bằng cách đưa một bougie qua lỗ mở thông dạ dày, phẫu tích cẩn thận để di động túi cùng dưới.
- Túi cùng trên được xác định và phẫu tích tương tự trong trường hợp có dò.
- Xẻ miệng hai túi cùng trên và dưới đủ rộng.
- Thực hiện khâu nối thực-thực quản với chỉ 5.0, mũi rời: Thành sau được khâu nối trước với nơ cột nằm trong lòng thực quản. Đưa 01 ống thông 10F từ miệng xuyên qua miệng nối đến dạ dày trước khi thực hiện khâu nối mặt trước. Thường miệng nối cần từ 8 đến 10 mũi khâu.
- Sau khi hoàn thành miệng nối, đặt 01 ống dẫn lưu màng phổi 12F vào lỗ đặt trocar thấp nhất, cố định bằng chỉ Soie 4.0.
- Đóng các lỗ đặt trocar bằng chỉ Vicryl 4.0.
- Khâu da Vicryl Rapid 5.0

VI. THEO DÕI

- Bệnh nhi được cai máy sau mổ từ 12 - 24 giờ. Nếu miệng nối quá căng thì nên duy trì thở máy trong thời gian dài hơn để bảo vệ miệng nối.
- Kháng sinh dự phòng sau mổ 48 giờ nếu không có nhiễm trùng đi kèm.
- Chụp XQ thực quản cản quang sau mổ 5 ngày nếu không rò miệng nối thì cho bú đường miệng và rút ống dẫn lưu màng phổi. Nếu có rò thì cho bệnh nhi nhịn tiếp trong 3-5 ngày và chụp lại phim cản quang.
- Cho bệnh nhi xuất viện sau khi ăn lại đường miệng 48 giờ.
- Dùng ức chế proton trong 2-3 tháng sau mổ để chống trào ngược dạ dày

thực quản.

VII. XỬ TRÍ TAI BIẾN

1. Tai biến do đặt trocar:

- Chảy máu do tổn thương bó mạch liên sườn.

Xử trí: Nếu chảy máu tĩnh mạch có thể ngừng khi đè ép. Nếu chảy máu động mạch không kiểm soát được → Mở ngực cầm máu.

- Đau sau mổ do tổn thương thần kinh liên sườn:

Xử trí: chích 0.25% bupivacaine trong màng phổi ngay vị trí đặt trocar hoặc ống dẫn lưu.

- Tổn thương phổi.

Xử trí: khâu lại chỗ tổn thương

- Cách phòng ngừa tai biến: dùng trocar đầu tù, các trocar tiếp theo nên đặt dưới nội soi hướng dẫn.

2. Tai biến do bơm CO_2:

- Chèn ép trung thất do bơm hơi lưu lượng và áp lực cao

Xử trí: giảm lưu lượng và áp lực CO_2

- Tăng CO_2 máu do thời gian mổ lâu

Xử trí: tăng thông khí/ phút

- Giảm thân nhiệt do khí CO_2 lạnh và khô.

Xử trí: ủ ấm.

3. Tai biến do phẫu thuật:

- Chảy máu: thường hiếm. Có thể từ tĩnh mạch đơn do đốt không kĩ, từ cung động mạch chủ (trong trường hợp dị dạng cung ĐMC nằm bên Phải). Nếu không kiểm soát được thì mở ngực cầm máu.
- Tổn thương phổi: hiếm gặp.
- Tổn thương thần kinh X: cần nhận diện rõ thần kinh trước khi kẹp clip đường rò khí thực quản.
- Tràn khí dưới da: có thể do khâu lỗ đặt ống dẫn lưu không kín hay do lỗ thông trên ống còn nằm trong thành ngực
- Xử trí: khâu kín lỗ đặt trocar; đặt lại ống dẫn lưu. Thường tràn khí dưới da ít sẽ tự hết.

- Tràn khí trung thất do tuột clip kẹp đường dò khí thực quản
- Xử trí: Mở ngực khâu đường dò.
- Rò miệng nối thực quản: do khoảng cách hai túi cùng xa hoặc bóc tách gây thiếu máu nuôi miệng nối, do kinh nghiệm của PTV. Gây tràn khí màng phổi, có nước bọt trong ống dẫn lưu, rối loạn thông khí phổi, viêm trung thất. Rò miệng nối thường xuất hiện ngày thứ 3, có thể sớm hơn vào giờ thứ 12 hậu phẫu (do bục toàn bộ miệng nối) hoặc muộn hơn nhưng ít khi xảy ra sau 6 ngày.
- Xử trí: Hút hầu họng liên tục, kháng sinh điều trị toàn thân, nuôi ăn tĩnh mạch hoàn toàn, hỗ trợ hô hấp khi cần thiết.

161. PHẪU THUẬT HELLER QUA NỘI SOI Ổ BỤNG

BSCKI. Lê Quan Anh Tuấn

I. ĐẠI CƯƠNG

Phẫu thuật Heller là phẫu thuật cắt mở lớp cơ tâm vị - thực quản, chỉ để lại lớp niêm mạc và dưới niêm mạc tâm vị - thực quản.

II. CHỈ ĐỊNH

- Phẫu thuật Heller được chỉ định trong điều trị bệnh co thắt tâm vị.
- Chỉ định ít gặp: tăng trương lực cơ thắt dưới thực quản.

III. CHỐNG CHỈ ĐỊNH

- Chống chỉ định của gây mê, hồi sức.

IV. CHUẨN BỊ

1. Người thực hiện kỹ thuật

- Người thực hiện chuyên khoa Ngoại tiêu hoá.
- Bác sĩ gây mê có kinh nghiệm.

2. Phương tiện

- Bàn mổ có thể quay các chiều.
- Hệ thống máy mổ nội soi: camera, nguồn sáng, dây dẫn sáng, máy bơm khí CO_2, dây dẫn CO_2, màn hình.
- Hệ thống máy đốt điện: đơn cực, lưỡng cực.
- Bộ dụng cụ phẫu thuật nội soi:
  + 2 trocar 10mm, 2 trocar 5mm.
  + Kính soi 30^0 hoặc 45^0.
  + Dụng cụ cầm nắm: clamp, grasper.
  + Dụng cụ phẫu tích: kẹp phẫu tích đầu tù (Maryland forceps).
  + Kéo.
  + Đốt điện lưỡng cực.
  + Móc đốt
  + Dao cắt đốt siêu âm (có thể thay bằng đốt điện lưỡng cực phối hợp với kéo).
  + Clip và dụng cụ kẹp clip.
  + Dụng cụ vén gan 5mm

+ Kẹp mang kim

- Penrose

- Chỉ silk 3.0 (hoặc chỉ tan chậm như Vicryl, Safil, Optime 3.0), chỉ tan chậm Vicryl hay Safil 1.0, Nylon 3.0.

- Bộ dụng cụ mổ mở: cán dao và lưỡi dao 11, nhíp có mấu, Kelly, kẹp mang kim, kéo cắt chỉ.

3. Người bệnh

- Các cận lâm sàng cơ bản chuẩn bị mổ.
- Điều trị nâng cao thể trạng trước mổ vì đa số người bệnh ở tình trạng suy dinh dưỡng do không ăn được bình thường.
- Khi cần thiết, đặt thông để rửa và hút dịch ứ đọng ở thực quản.

4. Hồ sơ bệnh án:

Hoàn thành các thủ tục hành chính theo quy định: bệnh án chi tiết, biên bản hội chẩn, biên bản khám trước khi gây mê, giấy cam đoan đồng ý phẫu thuật.

V. CÁC BƯỚC TIẾN HÀNH

1. Kiểm tra hồ sơ: Đầy đủ theo quy định Bộ Y tế.
2. Kiểm tra người bệnh : Đúng người (tên, tuổi,…), đúng bệnh.
3. Thực hiện kỹ thuật.

3.1. Vô cảm: Mê nội khí quản.

3.2. Tư thế: Người bệnh nằm ngửa, đầu cao 15^0 đến 30^0 (tư thế Trendelenburg đảo ngược), 2 tay khép, 2 chân dạng, đầu gối thẳng hoặc gập 20^0 đến 30^0.

Bác sĩ phẫu thuật đứng giữa 2 chân người bệnh, phụ mổ 1 (cầm kính soi) đứng bên phải người bệnh, phụ mổ 2 (vén gan) đứng bên phải người bệnh và phía trên phụ mổ 1, dụng cụ viên đứng bên trái người bệnh .

3.3. Kỹ thuật:

- Đặt trocar: 1 trocar (A) 10mm ở rốn (dùng đặt scope), trocar (B) 10mm trung đòn trái (dùng phẫu tích, cắt, đốt, đặt penrose), 1 trocar (C) 5mm trung đòn phải ngang mức trocar (B) (dùng cầm nắm), 1 trocar (D) 5mm sát bờ sườn phải, vùng thượng vị tương ứng bờ phải dây chằng tròn (dùng vén gan)
- Cắt mạc nối nhỏ, bộc lộ trụ phải cơ hoành và thần kinh X nhánh sau;
- Mở phúc mạc, mô liên kết giữa cơ hoành và thực quản, bộc lộ trụ trái cơ

hoành;

- Phẫu tích tạo cửa sổ giữa phình vị, thực quản và 2 trụ cơ hoành bằng kẹp phẫu tích; Luồn Penrose qua phía sau thực quản để nâng thực quản ra trước sau đó phẫu tích giải phóng thực quản lên phía trên trung thất, mặt trước và sau của thực quản được giải phóng càng cao càng tốt để có thể hạ thực quản xuống dưới ổ bụng.
- Cắt các nhánh mạch máu vị ngắn từ phần giữa thân vị đi lên đến bờ trái thực quản;
- Phẫu tích bộc lộ chỗ nối thực quản dạ dày, mở cơ thực quản (bằng dao cắt đốt siêu âm hoặc kéo + đốt điện lưỡng cực) đến lớp dưới niêm mạc ở vị trí 11 giờ của thực quản, phía trên chỗ nối thực quản dạ dày khoảng 2-3cm (không mở cơ ngay vị trí chỗ nối thực quản dạ dày vì các lớp vị trí này khó xác định nhất là khi người bệnh đã nong thực quản bằng bóng).

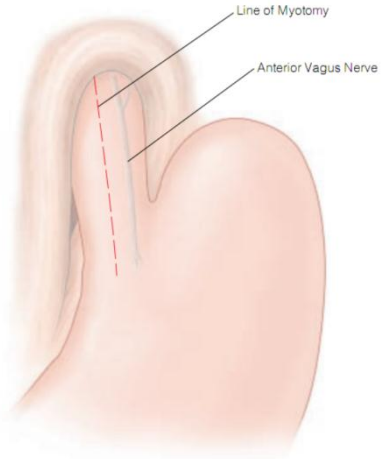

- Từ vị trí ban đầu, dùng kẹp phẫu tích tách lớp cơ khỏi lớp dưới niêm. Sau đó, dùng dao cắt siêu âm hoặc kéo mở cơ thành thực quản lên trên cách chỗ nối thực quản dạ dày khoảng 5-6cm, mở cơ thành dạ dày xuống dưới, cách chỗ nối thực quản dạ dày khoảng 1cm, cầm máu kỹ.
- Bơm hơi vào dạ dày cho phồng lớp niêm mạc lên để kiểm tra xem có thủng niêm mạc thực quản-dạ dày không (việc mở cơ và đốt cầm máu có thể gây thủng niêm mạc thực quản khi đó cần khâu lại lỗ thủng bằng chỉ 4.0); Rút Penrose;
- Kiểm tra, cầm máu kỹ, khâu các lỗ trocar.

VI. THEO DÕI

- Rút ống thông dạ dày 24 giờ sau mổ.

- Cho người bệnh ăn cháo sau rút thông dạ dày. Nếu người bệnh không nuốt nghẹn, không đau bụng, cho xuất viện.

VII. XỬ TRÍ TAI BIẾN

- Thủng niêm mạc thực quản-dạ dày: là biến chứng thường gặp nhất, có thể xảy ra lúc phẫu tích để tách lớp cơ dạ dày-thực quản khỏi lớp dưới niêm mạc. Khi có thủng, khâu niêm mạc thực quản bằng chỉ tan chậm, chú ý tránh làm hẹp thực quản. Nếu có thủng thực quản thì phương pháp tạo hình tâm vị nên chọn là Dor vì có thể dùng phình vị che vị trí thủng.
- Tràn khí màng phổi: ít xảy ra, do màng phổi bị rách khi phẫu tích di động thực quản. Nếu nghi ngờ có tràn khí màng phổi, chụp X quang ngực thẳng để phát hiện. Tràn khí màng phổi thường ít và tự hết (do khí CO_2 tự hấp thu) do đó, ít khi phải dẫn lưu màng phổi.
- Viêm phúc mạc do thủng niêm mạc thực quản: mổ lại để rửa bụng, dẫn lưu và khâu lỗ thủng, nên mở thông dạ dày giảm áp và mở hỗng tràng nuôi ăn.

162. PHẪU THUẬT HELLER KẾT HỢP TẠO VAN CHỐNG TRÀO NGƯỢC QUA NỘI SOI Ổ BỤNG

BSCK1. Lê Quan Anh Tuấn

I. ĐẠI CƯƠNG

Phẫu thuật Heller là phẫu thuật cắt mở lớp cơ tâm vị - thực quản, chỉ để lại lớp niêm mạc và dưới niêm mạc tâm vị - thực quản.

Việc mở cơ tâm vị thực quản có thể gây trào ngược thực quản do vậy phẫu thuật Heller thường được phối hợp với phẫu thuật tạo van chống trào ngược.

II. CHỈ ĐỊNH

Phẫu thuật Heller được chỉ định trong điều trị bệnh co thắt tâm vị.

Chỉ định ít gặp: tăng trương lực cơ thắt dưới thực quản.

III. CHỐNG CHỈ ĐỊNH

Chống chỉ định của gây mê, hồi sức.

IV. CHUẨN BỊ

1. Người thực hiện kỹ thuật

Người thực hiện chuyên khoa Ngoại tiêu hoá.

Bác sĩ gây mê có kinh nghiệm.

2. Phương tiện

- Bàn mổ có thể quay các chiều.
- Hệ thống máy mổ nội soi: camera, nguồn sáng, dây dẫn sáng, máy bơm khí CO_2, dây dẫn CO_2, màn hình.
- Hệ thống máy đốt điện: đơn cực, lưỡng cực.
- Bộ dụng cụ phẫu thuật nội soi:
  + 2 trocar 10mm, 2 trocar 5mm.
  + Kính soi 30^0 hoặc 45^0.
  + Dụng cụ cầm nắm: clamp, grasper.
  + Dụng cụ phẫu tích: kẹp phẫu tích đầu tù (Maryland forceps).
  + Kéo.
  + Đốt điện lưỡng cực.
  + Móc đốt

+ Dao cắt đốt siêu âm (có thể thay bằng đốt điện lưỡng cực phối hợp với kéo).
+ Clip và dụng cụ kẹp clip.
+ Dụng cụ vén gan 5mm
+ Kẹp mang kim

- Penrose
- Chỉ silk 3.0 (hoặc chỉ tan chậm như Vicryl, Safil, Optime 3.0), chỉ tan chậm Vicryl hay Safil 1.0, Nylon 3.0.
- Bộ dụng cụ mổ mở: cán dao và lưỡi dao 11, nhíp có mấu, Kelly, kẹp mang kim, kéo cắt chỉ.

3. Người bệnh:
   - Các cận lâm sàng cơ bản chuẩn bị mổ.
   - Điều trị nâng cao thể trạng trước mổ vì đa số người bệnh ở tình trạng suy dinh dưỡng do không ăn được bình thường.
   - Khi cần thiết, đặt thông để rửa và hút dịch ứ đọng ở thực quản.
4. Hồ sơ bệnh án: Hoàn thành các thủ tục hành chính theo quy định: bệnh án chi tiết, biên bản hội chẩn, biên bản khám trước khi gây mê, giấy cam đoan đồng ý phẫu thuật.

V. CÁC BƯỚC TIẾN HÀNH

1. Kiểm tra hồ sơ: Đầy đủ theo quy định Bộ Y tế.
2. Kiểm tra người bệnh: Đúng người (tên, tuổi,…), đúng bệnh.
3. Thực hiện kỹ thuật:

3.1. Vô cảm: Mê nội khí quản.

3.2. Tư thế: Người bệnh nằm ngửa, đầu cao 15^0 đến 30^0 (tư thế Trendelenburg đảo ngược), 2 tay khép, 2 chân dạng, đầu gối thẳng hoặc gập 20^0 đến 30^0.

Bác sĩ phẫu thuật đứng giữa 2 chân người bệnh, phụ mổ 1 (cầm kính soi) đứng bên phải người bệnh, phụ mổ 2 (vén gan) đứng bên phải người bệnh và phía trên phụ mổ 1, dụng cụ viên đứng bên trái người bệnh .

3.3. Thực hiện kỹ thuật:

- Đặt trocar: 1 trocar (A) 10mm ở rốn (dùng đặt scope), trocar (B) 10mm trung đòn trái (dùng phẫu tích, cắt, đốt, đặt penrose), 1 trocar (C) 5mm trung

đòn phải ngang mức trocar (B) (dùng cầm nắm), 1 trocar (D) 5mm sát bờ sườn phải, vùng thượng vị tương ứng bờ phải dây chằng tròn (dùng vén gan).

- Cắt mạc nối nhỏ, bộc lộ trụ phải cơ hoành và thần kinh X nhánh sau;
- Mở phúc mạc, mô liên kết giữa cơ hoành và thực quản, bộc lộ trụ trái cơ hoành;
- Phẫu tích tạo cửa sổ giữa phình vị, thực quản và 2 trụ cơ hoành bằng kẹp phẫu tích; Luồn Penrose qua phía sau thực quản để nâng thực quản ra trước sau đó phẫu tích giải phóng thực quản lên phía trên trung thất, mặt trước và sau của thực quản được giải phóng càng cao càng tốt để có thể hạ thực quản xuống dưới ổ bụng.
- Cắt các nhánh mạch máu vị ngắn từ phần giữa thân vị đi lên đến bờ trái thực quản;
- Phẫu tích bộc lộ chỗ nối thực quản dạ dày, mở cơ thực quản (bằng dao cắt đốt siêu âm hoặc kéo+đốt điện lưỡng cực) đến lớp dưới niêm mạc ở vị trí 11 giờ của thực quản, phía trên chỗ nối thực quản dạ dày khoảng 2-3cm (không mở cơ ngay vị trí chỗ nối thực quản dạ dày vì các lớp vị trí này khó xác định nhất là khi người bệnh đã nong thực quản bằng bóng).

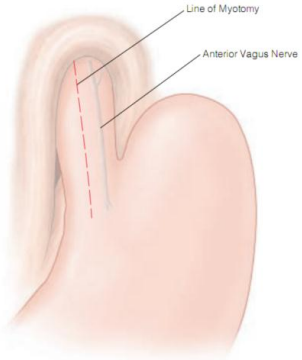

- Từ vị trí ban đầu, dùng kẹp phẫu tích tách lớp cơ khỏi lớp dưới niêm. Sau đó, dùng dao cắt siêu âm hoặc kéo mở cơ thành thực quản lên trên cách chỗ nối thực quản dạ dày khoảng 5-6cm, mở cơ thành dạ dày xuống dưới, cách chỗ nối thực quản dạ dày khoảng 1cm, cầm máu kỹ.
- Bơm hơi vào dạ dày cho phồng lớp niêm mạc lên để kiểm tra xem có thủng niêm mạc thực quản-dạ dày không (việc mở cơ và đốt cầm máu có thể gây thủng niêm mạc thực quản khi đó cần khâu lại lỗ thủng bằng chỉ 4.0); Rút Penrose.
- Tạo van chống trào ngược bằng phương pháp Dor hoặc Toupet:

Phương pháp Dor: khâu 2 hàng với chỉ tan chậm 3.0: hàng bên trái gồm 3 mũi (mũi 1 trên cùng: khâu phình vị, trụ trái cơ hoành, bờ trái chỗ mở cơ thực quản dạ dày; mũi 2 và 3: khâu phình vị, bờ trái chỗ mở cơ thực quản dạ dày), sau đó phình vị được kéo vòng qua phía trước chỗ mở cơ thực quản dạ dày khâu hàng bên phải gồm 3 mũi (mũi 1 trên cùng: khâu phình vị, trụ phải cơ hoành, bờ phải chỗ mở cơ thực quản dạ dày; mũi 2 và 3: khâu phình vị, bờ phải chỗ mở cơ thực quản dạ dày); Sau đó, khâu 2 mũi giữa phình vị và bờ trước lỗ cơ hoành.

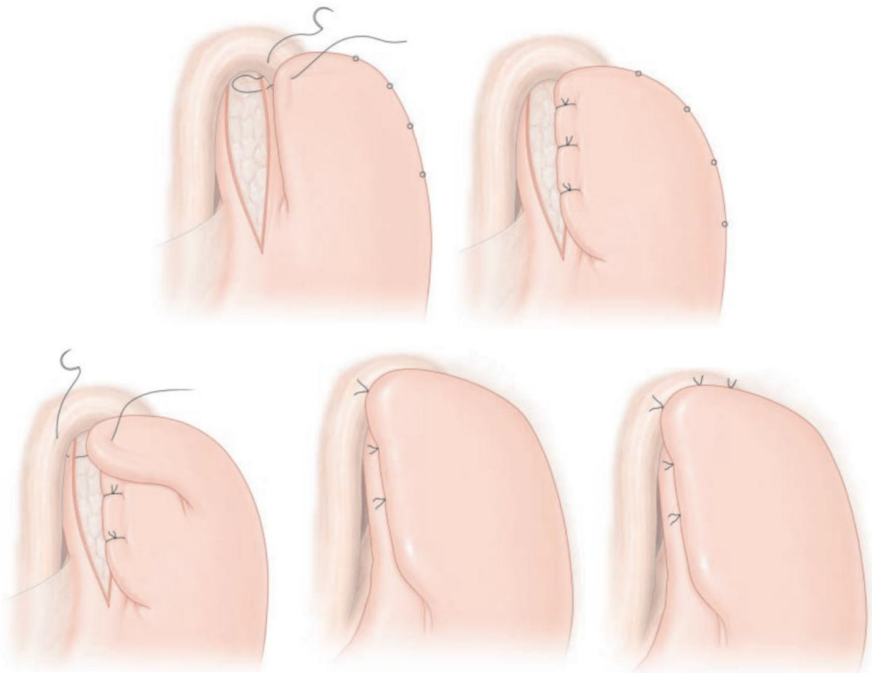

Phương pháp Toupet: phình vị được kéo vòng qua phía sau thực quản, khâu vào trụ phải cơ hoành bằng 2-3 mũi rời, chỉ tan chậm 3.0; Khâu 3 mũi giữa phình vị và bờ phải chỗ mở cơ thực quản; Khâu 3 mũi giữa phình vị và bờ trái chỗ mở cơ thực quản; Khâu hẹp bớt lỗ cơ hoành với chỉ silk 3.0.

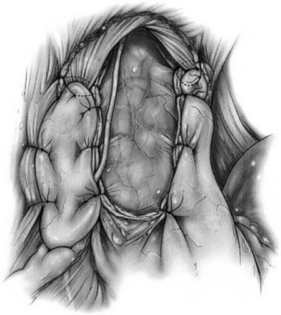

- Kiểm tra, cầm máu kỹ, khâu các lỗ trocar.

VI. THEO DÕI

- Rút ống thông dạ dày 24 giờ sau mổ.
- Cho người bệnh ăn cháo sau rút thông dạ dày. Nếu người bệnh không nuốt nghẹn, không đau bụng, có thể xuất viện, thường xuất viện vào ngày 1-2 sau mổ.

VII. XỬ TRÍ TAI BIẾN

- Thủng niêm mạc thực quản-dạ dày: là biến chứng thường gặp nhất, có thể xảy ra lúc phẫu tích để tách lớp cơ dạ dày-thực quản khỏi lớp dưới niêm mạc. Khi có thủng, khâu niêm mạc thực quản bằng chỉ tan chậm, chú ý tránh làm hẹp thực quản. Nếu có thủng thực quản thì phương pháp tạo hình tâm vị nên chọn là Dor vì có thể dùng phình vị che vị trí thủng.
- Tràn khí màng phổi: ít xảy ra, do màng phổi bị rách khi phẫu tích di động thực quản. Nếu nghi ngờ có tràn khí màng phổi, chụp X quang ngực thẳng để phát hiện. Tràn khí màng phổi thường ít và tự hết (do khí CO_2 tự hấp thu) do đó, ít khi phải dẫn lưu màng phổi.
- Viêm phúc mạc do thủng niêm mạc thực quản: mổ lại để rửa bụng, dẫn lưu và khâu lỗ thủng, nên mở thông dạ dày giảm áp và mở hỗng tràng nuôi ăn.

163. PHẪU THUẬT NỘI SOI KHÂU THỦNG DẠ DÀY + NỐI DẠ DÀY HỖNG TRÀNG

ThS BS Võ Duy Long

I. ĐẠI CƯƠNG

- Thủng ổ loét dạ dày - tá tràng là một biến chứng cấp tính của bệnh loét dạ dày - tá tràng. Thủng ổ loét là một biến chứng cần điều trị cấp cứu.
- Ngay sau khi phẫu thuật nội soi ra đời với trường hợp cắt túi mật qua nội soi đầu tiên năm 1987, người ta đã nghĩ tới việc áp dụng kỹ thuật này trong việc điều trị thủng ổ loét dạ dày - tá tràng. Năm 1989, P.Mouret đã thông báo trường hợp khâu thủng ổ loét dạ dày đầu tiên qua nội soi ổ bụng và từ đó phương pháp này đã được áp dụng có hiệu quả và lan rộng tại nhiều trung tâm phẫu thuật nội soi trên thế giới.

II. CHỈ ĐỊNH

Người bệnh được chẩn đoán thủng ổ loét dạ dày hay tá tràng đơn thuần.

III. CHỐNG CHỈ ĐỊNH

Chống chỉ định của phẫu thuật nội soi.

- Thể trạng người bệnh quá yếu và có nhiều bệnh tim mạch hô hấp phối hợp.
- Tiền sử mổ bụng nhiều lần trước đây.

IV. CHUẨN BỊ

1. Người thực hiện kỹ thuật: Phẫu thuật viên chuyên khoa tiêu hóa có kinh nghiệm phẫu thuật nội soi và người gây mê hồi sức có kinh nghiệm.
2. Phương tiện: bộ phẫu thuật nội soi đồng bộ.
3. Người bệnh:

- Các xét nghiệm cơ bản.
- Bù dịch điện giải
- Kháng sinh dự phòng trước mổ.

4. Hồ sơ bệnh án: Hoàn thành các thủ tục hành chính theo quy định: bệnh án chi tiết, biên bản hội chẩn, biên bản khám trước khi gây mê, giấy cam đoan đồng ý phẫu thuật.

V. CÁC BƯỚC TIẾN HÀNH

1. Kiểm tra hồ sơ: Đầy đủ theo quy định Bộ Y tế.

2. Kiểm tra người bệnh: Đúng người (tên, tuổi,…), đúng bệnh.

3. Thực hiện kỹ thuật:

3.1. Vô cảm: Người bệnh gây mê nội khí quản

3.2. Tư thế:

Người bệnh nằm tư thế đầu cao, chân thấp một góc 15 – 30^0 (tư thế Trendenburg), hai chân dạng một góc 90^0. Màn hình chính và các thiết bị được đặt ngang vị trí vai phải người bệnh. Người thực hiện đứng giữa 2 chân người bệnh, hoặc đứng phía bên trái người bệnh.

3.3. Kỹ thuật:

Đặt trocar 10mm dưới hay trên rốn bằng kỹ thuật kín hoặc mở, trocar này dùng để đưa ống soi qua, bơm khí CO_2 vào màng bụng với áp lực từ 9-12mmHg. Các trocar khác được đặt dưới sự hướng dẫn của nội soi, thông thường vào thêm 2 trocar, trocar 10mm dể thao tác đặt ở trên đường vú trái, dưới bờ sườn 5cm. Trocar trợ giúp đặt ở đường nách trước phải ngang rốn. Trong trường hợp khó bộc lộ phẫu trường có thể vào thêm 1 trocar ở thượng vị dùng để vén gan và dây chằng tròn.

Đánh giá tình trạng lỗ thủng bao gồm vị trí, đường kính, độ xơ chai ảnh hưởng đến các cơ quan xung quanh, với lỗ thủng dạ dày đánh giá xem có biểu hiện ác tính không. Đánh giá tình trạng ổ bụng, mức độ bẩn, giả mạc.

- *Thì 1*: Hút sạch thức ăn, chất bẩn, giả mạc trong ổ bụng. Lấy dịch cấy và làm kháng sinh đồ.
- *Thì 2:* Với lỗ thủng dạ dày, cần xén mép lỗ thủng để làm giải phẫu bệnh.

Nếu lỗ thủng xơ chai thì nên cắt lọc mép lổ thủng.

Phương pháp khâu thủng: dùng chỉ liền kim loại tiêu chậm Vicryl 2.0 hoặc 3.0 dài khoảng 18 - 20cm là vừa. Khâu mũi rời theo chiều của ống tiêu hoá để khi thắt chỉ đường khâu nằm ngang không gây hẹp tá tràng. Sau khi khâu có thể phủ mạc nối lớn lên đường khâu và dùng chỉ cố định vào đường khâu.

- *Thì 3*: Rửa ổ bụng

Rửa khoang phúc mạc là một trong những phần quan trọng nhất của phẫu thuật, chiếm một phần đáng kể của phẫu thuật. Rửa đảm bảo sạch toàn bộ các chất bẩn và giả mạc trong bụng. Rửa từng khoang trong ổ bụng kết hợp với thay

đổi tư thế người bệnh để rửa sạch các khoang. Cần chú ý đặc biệt đến việc rửa khoang trên gan và dưới gan, rãnh bên, khoang dưới cơ hoành trái và hố chậu phải. Nếu ổ bụng sạch không cần đặt dẫn lưu, nếu bị viêm phúc mạc muộn, đặt dẫn lưu dưới gan phải. Khoang phúc mạc thường được dẫn lưu.

- *Thì 4*: Rút trocar, tháo hơi đóng các lỗ.

VI. THEO DÕI

- Chăm sóc sau mổ: Ống thông dạ dày có thể rút sớm trong vòng 24 - 48 giờ sau mổ. Cho ăn trở lại sau khi rút ống thông dạ dày.
- Dẫn lưu ổ bụng nếu có sẽ được rút khi không còn chảy dịch, thường sau 24 giờ.
- Kháng sinh dùng theo chế độ kháng sinh điều trị, được dùng tới 5 ngày hoặc đến khi hết sốt.
- Dùng các thuốc giảm tiết dịch dạ dày, ức chế bơm proton hoặc chất chẹn thụ thể H2 được bắt đầu ngay sau mổ, và nên kết hợp điều trị HP.
- Người bệnh dậy vận động sau mổ 24 giờ.

VII. XỬ TRÍ TAI BIẾN

- Chảy máu: phải mổ lại ngay cầm máu.
- Bục chỗ khâu: khâu lại chỗ bụng hoặc dẫn lưu.
- Áp xe tồn dư: có thể mổ lại hoặc điều trị kháng sinh, hoặc chọc hút.

164. PHẪU THUẬT NỘI SOI NỐI DẠ DÀY HỖNG TRÀNG

ThS. BS. Võ Duy Long

I. ĐẠI CƯƠNG

- Nối vị tràng là phẫu thuật làm miệng nối thông giữa dạ dày và quai đầu hỗng tràng khi đường xuống tá tràng bị tắc nghẽn, cản trở (do u, loét hẹp, cắt thần kinh X toàn bộ…) hoặc chủ động không cho thức ăn qua tá tràng (vỡ tá tràng, túi thừa tá tràng lớn…).

- Ngày nay với sư tiến bộ của phẫu thuật nội soi thì kỹ thuật này có thể được tiến hành qua phẫu thuật nội soi, trong các trường hợp mổ theo chương trình.

II. CHỈ ĐỊNH

- Đường xuống tá tràng bị tắc nghẽn do u ở hang vị, tá tràng, bóng Vater, tụy.

- Đường xuống tá tràng lưu thông kém do cắt thần kinh X toàn bộ, tạo hình môn vị.

- Chủ động không cho thức ăn qua tá tràng, thường kèm theo đóng môn vị: túi thừa tá tràng lớn không cắt bỏ được.

III. CHỐNG CHỈ ĐỊNH

1. Chống chỉ định chung:

- Tình trạng toàn thân quá nặng, nhiều bệnh phối hợp, suy dinh dưỡng nặng... cần điều chỉnh nước điện giải, máu, dinh dưỡng… để mổ.

- U xâm lấn hết dạ dày.

- Di căn nhiều nơi, thời gian sống quá ngắn.

2. Chống chỉ định của phẫu thuật nội soi:

- Nhiều bệnh hô hấp tim mạch phối hợp, không thể bơm hơi ổ bụng.

- Tiền sử mổ bụng nhiều lần.

IV. CHUẨN BỊ

1. Người thực hiện kỹ thuật: Phẫu thuật viên chuyên khoa tiêu hóa có kinh nghiệm phẫu thuật nội soi và bác sỹ gây mê hồi sức.

2. Phương tiện: bộ phẫu thuật nội soi đồng bộ, nếu thực hiện miệng nối bằng Stapler thì chuẩn bị nội soi 60mm.

3. Người bệnh:

- Xét nghiệm cơ bản: xét nghiệm công thức máu, sinh hóa máu, đông máu, chụp tim phổi, điện tim...

- Soi dạ dày: chẩn đoán chính xác nguyên nhân gây tắc.

- Chụp dạ dày có cản quang: đánh giá hình thể dạ dày và chẩn đoán xác định hẹp môn vị.

- Tại các cơ sở có điều kiện thì nên chụp CT-Scan bụng để đánh giá tổn thương.

- Rửa dạ dày trước mổ.

4. Hồ sơ bệnh án: Hoàn thành các thủ tục hành chính theo quy định: bệnh án chi tiết, biên bản hội chẩn, biên bản khám trước khi gây mê, giấy cam đoan đồng ý phẫu thuật.

V. CÁC BƯỚC TIẾN HÀNH

1. Kiểm tra hồ sơ: Tên tuổi người bệnh, chẩn đoán, chỉ định, chống chỉ định
2. Kiểm tra người bệnh: Đúng người (tên, tuổi,…), đúng bệnh.
3. Thực hiện kỹ thuật:

3.1. Vô cảm: gây mê nội khí quản.

3.2. Tư thế:

Người bệnh nằm tư thế đầu cao, chân thấp một góc 15^0 - 30^0 (tư thế Trendenburg), hai chân dạng một góc 90^0. Màn hình chính và các thiết bị được đặt ngang vị trí vai trái người bệnh. Người thực hiện đứng bên phải người bệnh.

3.3. Kỹ thuật:

Đặt trocar 10mm dưới hay trên rốn bằng kỹ thuật kín hoặc mở, trocar này dùng để đưa ống soi qua, bơm khí CO_2 vào màng bụng với áp lực từ 9 tới 12mmHg. Các trocar khác được đặt dưới sự hướng dẫn của nội soi, thông thường vào thêm 3 trocar, trocar 10mm dể thao tác đặt ở trên đường vú phải, ngang rốn. Trocar trợ giúp 5mm đặt ở đường nách trước, dưới bờ sườn phải 5cm, 1 trocar 5mm hông trái giành cho người phụ mổ, trong trường hợp khó hoặc làm chưa quen có thể thêm 1 trocar dưới sườn trái cho người phụ bộc lộ phẫu trường.

- Thăm dò, đánh giá:

+ Đánh giá tổn thương (lý do chỉ định nối vị tràng), tình trạng ổ bụng (sạch hay bẩn, có cổ trướng không, có di căn không).

+ Đánh giá tình trạng dạ dày, nhất là vùng dự kiến làm miệng nối, tổ chức có đủ tốt để làm miệng nối không, vị trí làm miệng nối đủ lưu thông không.

+ Vị trí quai hỗng tràng đầu tiên tổ chức đủ tốt không, mạc treo có căng không…

+ Mạc treo đại tràng ngang có mềm mại không để làm miệng nối qua mạc treo hay trước mạc treo.

- Kỹ thuật làm miệng nối: Qua phẫu thuật nội soi thường thực hiện miệng nối trước mạc treo đại tràng ngang, nối hỗng tràng với mặt trước hang vị 2 lớp.

+ Chuẩn bị quai hỗng tràng: nên chọn quai hỗng tràng đầu tiên cách góc Treitz 6 - 8 cm, xoay quai ruột để chiều nhu động từ quai tới (từ góc Treitz) qua miệng nối hướng về phía môn vị rồi đến quai đi. Quai ruột với dạ dày khung tá tràng tạo thành hình chữ phi.

+ Làm miệng nối: chiều dài miệng nối khoảng 6 cm, cách môn vị cũng khoảng 4 cm (chỗ thấp nhất của dạ dày). Mở dạ dày, mở ruột non tương xứng, cầm máu tốt chỗ mở (bằng khâu, đốt điện…), làm sạch dạ dày trước khi nối.

Khâu thanh cơ mép sau chỗ mở dạ dày (trừ niêm mạc khâu sau) với thanh cơ mép sau chỗ mở ruột (cũng trừ niêm mạc) bằng chỉ tiêu 3/0 - 4/0 mũi rời hoặc mũi vắt. Khâu lớp trong mặt sau lấy chỉ niêm mạc hoặc toàn thể bằng mũi rời hoặc mũi vắt, thực hiện tương tự cho hết lớp trong mặt trước, chú ý khâu kín 2 góc. Khâu thanh cơ mép trước chỗ mở dạ dày với thanh cơ mép trước chỗ mở ruột, chú ý khâu kín 2 góc.

- Các thay đổi kỹ thuật:

+ Nối bằng Stapler: Mở nhỏ mặt trước dạ dày vị trí cực dưới đường nối dự kiến, mở nhỏ đầu dưới đường nối dự kiến của quai hỗng tràng. Đưa hai ngành của Stapler vào dạ dày và hỗng tràng qua chỗ đã mở, thực hiện miệng nối dọc theo bờ cong lớn dạ dày, sau đó khâu lại chổ mở dạ dày và hỗng tràng.

+ Làm miệng nối một lớp: lấy toàn bộ chiều dày thành ống tiêu hóa (niêm mạc ít, thanh cơ nhiều để niêm mạc lộn vào trong) mũi rời hoặc mũi vắt.

+ Nối qua mạc treo đại tràng ngang với mặt sau hang vị, tuy nhiên qua nội soi thao tác mặt sau sẽ khó hơn.

- Rửa ổ bụng: nếu ổ bụng bẩn do thủng dạ dày, tá tràng.
- Dẫn lưu: nếu ổ bụng bẩn.

VI. THEO DÕI

- Nhịn ăn, nuôi dưỡng tĩnh mạch.
- Sử dụng kháng sinh điều trị 5 ngày.
- Thông dạ dày có thể rút sớm trong vòng 24-48 giờ sau mổ.
- Nuôi dưỡng qua đường tiêu hóa sớm sau khi rút thông dạ dày.
- Dẫn lưu ổ bụng nếu có có thể rút trong vòng 48h nếu tình trạng bụng ổn định.

VII. XỬ TRÍ TAI BIẾN

- *Chảy máu sau mổ:*

+ Chảy máu trong ổ bụng: ít gặp, do thao tác khi mổ, rửa ổ bụng làm rách mạc nối, mạc treo, lách…Tùy mức độ mất máu mà quyết định điều trị bảo tồn hay mổ lại.
+ Chảy máu tiêu hóa: do khâu không hết lớp niêm mạc, cầm máu chỗ mở không tốt. Thông dạ dày ra máu hoặc tiêu phân đen. Điều trị bảo tồn bằng truyền máu, giảm tiết axit, rửa thông dạ dày (rửa nhẹ nhàng bằng nước ấm). Nếu chảy máu nhiều, dai dẳng nên cầm máu qua nội soi dạ dày (với áp lực bơm thấp), nếu vẫn thất bại thì mổ lại .

- *Xì bục đường khâu:* Do tổ chức dạ dày mủn nát, chỉ buộc lỏng quá hoặc chặt quá (xé tổ chức), khâu thưa quá hoặc mỏng quá. Người bệnh có dấu hiệu viêm phúc mạc (sốt, bụng trướng, đau…), dẫn lưu ra dịch tiêu hóa, thông dạ dày ra dịch nâu bẩn. Cần mổ lại sớm, làm lại miệng nối, cắt dạ dày hoặc dẫn lưu chỗ xì. Nên mở thông hỗng tràng để nuôi dưỡng đường ruột.
- *Tắc, hẹp miệng nối:* thường do làm miệng nối nhỏ quá, xoắn miệng nối, đính 2 mép miệng nối vào nhau, miệng nối để cao quá… Sau mổ người bệnh chậm có lưu thông tiêu hóa trở lại, thông dạ dày ra nhiều dịch ứ đọng. Có thể soi dạ dày đánh giá, chẩn đoán. Điều trị nội giảm phù nề viêm miệng nối, nếu không đỡ phải mổ lại, làm lại miệng nối.

165. PHẪU THUẬT NỘI SOI CẮT DẠ DÀY KHÔNG ĐIỂN HÌNH

ThS. BS. Võ Duy Long

I. ĐẠI CƯƠNG

Cắt dạ dày không điển hình hay còn gọi là cắt dạ dày hình chêm là phẫu thuật cắt bỏ 1 phần dạ dày chứa khối u.

Phẫu thuật nọi soi (PTNS) cắt dạ dày không điển hình là phẫu thuật phức tạp, đòi hỏi phải được thực hiện bởi các bác sĩ chuyên khoa tiêu hóa và phải chuẩn bị người bệnh thật tốt trước khi phẫu thuật.

II. CHỈ ĐỊNH

Các khối u dưới niêm mạc dạ dày như u cơ, GIST... nằm cách tâm vị và môn vị tối thiểu 2cm, U không quá lớn và không có xâm lấn cơ quan lân cận.

III. CHỐNG CHỈ ĐỊNH

- Thể trạng người bệnh quá kém.

- Chống chỉ định tương đối: Người bệnh quá già có các bệnh lý phối hợp nặng của tim mạch, hô hấp...

IV. CHUẨN BỊ

1. Người thực hiện kỹ thuật:

Người thực hiện chuyên khoa tiêu hóa và bác sĩ gây mê có kinh nghiệm.

2. Phương tiện:

Dàn máy nội soi với các phương tiện chuyên dụng, dao cắt đốt siêu âm, máy khâu nối nội soi.

Bộ dụng cụ mổ mở đại phẫu tiêu hóa.

3. Người bệnh:

- Nội soi dạ dày - tá tràng, Xquang điện toán cắt lớp có cản quang để chẩn đoán vị trí, kích thước, liên quan các cơ quan lân cận, và đánh giá các tổn thương phối hợp.

- Làm các xét nghiệm cơ bản.

- Điều trị nâng cao thể trạng người bệnh trước phẫu thuật đảm bảo điều chỉnh tốt các rối loạn sinh hóa và hồi phục đủ lượng albumin, protide máu.

- Nhịn ăn trước mổ 6 giờ.

4. Hồ sơ bệnh án:

Hoàn thành các thủ tục hành chính theo quy định: bệnh án chi tiết, biên bản hội chẩn, biên bản khám trước khi gây mê, giấy cam đoan đồng ý phẫu thuật.

V. CÁC BƯỚC TIẾN HÀNH

1. Kiểm tra hồ sơ:

   Kiểm tra hồ sơ được chuẩn bị đầy đủ và đúng người bệnh

2. Kiểm tra người bệnh.

3. Thực hiện kỹ thuật:

3.1. Vô cảm: Gây mê nội khí quản

3.2. Tư thế: Người bệnh nằm ngửa, 2 chân dạng

3.3. Kỹ thuật:

Vị trí trocar: thường đặt 5 trocar ở các vị trí sau:

- Dưới rốn: sử dụng ống camera (trocar 10mm - số 1);
- Hông phải: ngang rốn, cạnh đường trắng bên (trocar 12mm - số 2), sử dụng dao siêu âm, đụng cụ khâu nối máy...;
- Dưới sườn phải: phía ngoài trocar số 2 khoảng 5cm (trocar 5mm - số 3);
- Hông trái: đối diện trocar số 2 (trocar 5mm - số 4);
- Dưới sườn trái: đối diện trocar số 3 (trocar 5mm - số 5);

Thăm dò và đánh giá tổn thương:

Đánh giá thương tổn và các tạng trong ổ bụng. Đánh giá liên quan của khối u với tâm vị và môn vị. Đối với các tổn thương nhỏ thì cần kết hợp với nội soi dạ dày trong mổ để đánh dấu vị trí khối u.

Cắt dạ dày không điển hình: tùy vị trí khối u dưới niêm dạ dày mà đi động dạ dày thích hợp.

U ở bờ cong lớn: làm sạch mạc nối lớn quanh tổn thương sau đó khâu đánh dấu vị trí tổn thương. Có thể dùng dao cắt đốt siêu âm cắt thành dạ dày cách khối u 2cm, sau đó khâu thành dạ dày lại bằng chỉ tan 1 hoặc 2 lớp, hoặc dùng 2 máy khâu nối thẳng cắt hình chêm quanh U.

U ở đáy vị: thắt các mạch máu vị mạc nối trái và vị ngắn để di động đáy vị, làm sạch mạc nối lớn dọc theo bờ cong lớn ở đáy vị. Dùng 2 máy khâu nối thẳng cắt hình chêm quanh U.

U ở bờ cong nhỏ: làm sạch mạc nối nhỏ quanh u, cần chú ý bảo tồn thần kinh X, nếu tổn thương thần kinh X thì phải nong môn vị. Có thể dùng dao cắt đốt siêu âm cắt thành dạ dày cách khối u 2cm, sau đó khâu thành dạ dày lại bằng chỉ tan 1 hoặc 2 lớp, hoặc dùng 2 máy khâu nối thẳng cắt hình chêm quanh U.

U ở mặt sau dạ dày: mở mặt trước dạ dày, xác định vị trí khối u ở mặt sau. Có thể dùng dao cắt đốt siêu âm cắt thành dạ dày cách khối u 2cm, sau đó khâu thành dạ dày lại bằng chỉ tan 1 hoặc 2 lớp, hoặc dùng 2 máy khâu nối thẳng cắt hình chêm quanh U. Sau đó khâu kín lại mặt trước bằng chỉ tan.

Tùy vị trí tổn thương, nếu có thể, nên khâu tăng cường đường khâu nối máy.

Dẫn lưu và đóng bụng:

Dẫn lưu dưới gan hoặc hố lách tùy vị trí khối u.

Lấy bệnh phẩm qua lỗ trocar rốn.

Đóng lại các lỗ trocar.

V. THEO DÕI

Theo dõi tương tự như mọi trường hợp phẫu thuật tiêu hóa nói chung

Sau phẫu thuật sử dụng 1 loại kháng sinh từ 5 đến 7 ngày, bồi hoàn đủ nước, điện giải, năng lượng hằng ngày. Chú ý bù đủ albumin, protide máu.

VI. XỬ TRÍ TAI BIẾN

Chảy máu: nếu không cầm được qua PTNS, nên chuyển mổ hở.

Tổn thương lách, tụy, đại tràng ngang...tùy mức độ có thể xử lý bằng PTNS hoặc chuyển mổ mở nếu cần.

Các biến chứng sau mổ

Chảy máu sau mổ:

Chảy máu trong ổ bụng, cần theo dõi sát, cần thiết phải phẫu thuật lại ngay qua nội soi hoặc mổ mở.

Chảy máu đường khâu nối, tùy mức độ có thể điều trị nội khoa, nội soi cầm máu, hoặc mổ lại nếu thất bại.

Viêm phúc mạc do bục - xì chỗ khâu dạ dày :

Mổ lại, tùy mức độ tổn thương để có hướng xử lý thích hợp.

Áp xe tồn lưu sau mổ :

Nếu áp xe khu trú, có thể điều trị nội khoa hoặc chọc dẫn lưu dưới hướng dẫn siêu âm. Mổ lại được đặt ra khi điều trị nội khoa thất bại.

Nếu áp xe nằm giữa các quai ruột thì phải mổ lại làm sạch và dẫn lưu ổ bụng.

166. PHẪU THUẬT NỘI SOI CẮT TÚI THỪA TÁ TRÀNG

ThS. BS. Võ Duy Long

I. ĐẠI CƯƠNG

Túi thừa tá tràng thường gặp thứ 2 sau túi thừa đại tràng, 85% ở D2, ít khi ở D3, D4, rất hiếm ở D1. Thường không có triệu chứng và phát hiện trễ.

Có 2 loại túi thừa tá tràng. Loại bẩm sinh thường xuất phát ở chỗ đối diện mạch máu đi vào thành ruột, có tất cả các lớp của tá tràng. Loại mắc phải thường xuất phát chỗ vào của mạch máu đến thành ruột hoặc ổ loét liền sẹo, thành của nó thiếu đi lớp cơ.

Đây là phẫu thuật phức tạp, đòi hỏi phải được thực hiện bởi các bác sĩ chuyên khoa tiêu hóa và phải chuẩn bị người bệnh thật tốt trước khi phẫu thuật.

II. CHỈ ĐỊNH

Phần lớn túi thừa tá tràng không có triệu chứng, nên chỉ định phẫu thuật phẫu thuật nội soi (PTNS) cắt túi thừa tá tràng chỉ đặt ra trong 1 số trường hợp khi túi thừa ở vị trí bờ tự do của tá tràng và có các biến chứng nặng: Thủng túi thừa, chảy máu tiêu hóa không đáp ứng điều trị nội khoa, và nghi ác tính hóa.

III. CHỐNG CHỈ ĐỊNH

- Thể trạng người bệnh quá kém.
- Chống chỉ định tương đối:
  + Người bệnh quá già có các bệnh lý phối hợp nặng của tim mạch, hô hấp...
  + Túi thừa ở vị trí bờ mạc treo, nằm trong nhu mô tụy hoặc dính mạch máu mạc treo tràng trên.

IV. CHUẨN BỊ

1. Người thực hiện kỹ thuật:

Người thực hiện chuyên khoa tiêu hóa và bác sĩ gây mê có kinh nghiệm.

2. Phương tiện:

Dàn máy nội soi với các phương tiện chuyên dụng, dao cắt đốt siêu âm, máy khâu nối nội soi.

Bộ dụng cụ mổ mở đại phẫu tiêu hóa.

3. Người bệnh:

- Nội soi dạ dày - tá tràng, Xquang điện toán cắt lớp có cản quang để chẩn đoán vị trí, kích thước, liên quan các cơ quan lân cận, các biến chứng của túi thừa và đánh giá các tổn thương phối hợp.

- Làm các xét nghiệm cơ bản.

- Điều trị nâng cao thể trạng người bệnh trước phẫu thuật đảm bảo điều chỉnh tốt các rối loạn sinh hóa và hồi phục đủ lượng albumin, protid máu.

- Nhịn ăn trước mổ 6 giờ.

4. Hồ sơ bệnh án: Hoàn thành các thủ tục hành chính theo quy định: bệnh án chi tiết, biên bản hội chẩn, biên bản khám trước khi gây mê, giấy cam đoan đồng ý phẫu thuật.

V. CÁC BƯỚC TIẾN HÀNH

1. Kiểm tra hồ sơ: Tên tuổi người bệnh, chẩn đoán, chỉ định, chống chỉ định.

2. Kiểm tra người bệnh: Đúng người (tên, tuổi,…), đúng bệnh.

3. Thực hiện kỹ thuật:

3.1.Vô cảm: Gây mê nội khí quản

3.2.Tư thế người bệnh: Người bệnh nằm ngửa, 2 chân dạng

3.3. Kỹ thuật:

Vị trí trocar: thường đặt 5 trocar ở các vị trí sau:

- Dưới rốn: sử dụng ống camera (trocar 10mm - số 1)
- Hông phải: ngang rốn, cạnh đường trắng bên (trocar 12mm - số 2), sử dụng dao siêu âm, dụng cụ khâu nối máy...
- Dưới sườn phải: phía ngoài trocar số 2 khoảng 5cm (trocar 5mm - số 3)
- Hông trái: đối diện trocar số 2 (trocar 5mm - số 4)
- Dưới sườn trái: đối diện trocar số 3 (trocar 5mm - số 5)

Thăm dò và đánh giá tổn thương:

Đánh giá thương tổn và các tạng trong ổ bụng. Đánh giá các tổn thương liên quan như môn vị, túi mật, đường mật, tụy, đại tràng...

Cắt túi thừa:

Di động tá tràng theo phương pháp Kocher, Phẫu tích tách túi thừa ra khỏi tá tràng và các cơ quan lân cận.

Đánh giá lại liên quan của túi thừa với nhú Vater, đường mật, tụy tạng.

Cắt túi thừa bằng dao đốt điện, dao siêu âm hoặc bằng máy khâu nối thẳng nội soi.

Dẫn lưu và đóng bụng:

Dẫn lưu dưới gan ra lỗ trocar dưới sườn phải

Lấy bệnh phẩm qua lỗ trocar rốn

Đóng lại các lỗ trocar

VI. THEO DÕI

Theo dõi tương tự như mọi trường hợp phẫu thuật tiêu hóa nói chung.

Sau phẫu thuật sử dụng 1 loại kháng sinh từ 5 đến 7 ngày, bồi hoàn đủ nước, điện giải, năng lượng hằng ngày. Chú ý bù đủ albumin, protide máu.

VII. XỬ TRÍ TAI BIẾN

1. Tai biến trong mổ:

- Chảy máu: nếu không cầm được qua PTNS, nên chuyển mổ hở.
- Tổn thương bóng Vater, đường mật, tụy, đại tràng ngang... tùy mức độ để xử lý bằng PTNS hoặc chuyển mổ mở nếu cần.

2. Các biến chứng sau mổ:

- *Chảy máu sau mổ :*

Chảy máu trong ổ bụng, cần theo dõi sát, cần thiết phải phẫu thuật lại ngay qua nội soi hoặc mổ mở.

Chảy máu đường khâu nối, tùy mức độ có thể điều trị nội khoa, nội soi cầm máu, hoặc mổ lại nếu thất bại.

- *Viêm phúc mạc do bục - xì chỗ đóng tá tràng :*

Mổ lại, tùy mức độ tổn thương để có hướng xử lý thích hợp.

- *Áp xe tồn lưu sau mổ :*

Nếu áp xe khu trú, có thể điều trị nội khoa hoặc chọc dẫn lưu dưới hướng. dẫn siêu âm. Mổ lại được đặt ra khi điều trị nội khoa thất bại.

Nếu áp xe nằm giữa các quai ruột thì phải mổ lại làm sạch và dẫn lưu ổ bụng.

167. PHẪU THUẬT NỘI SOI MỞ HỖNG TRÀNG RA DA

ThS. BS. Võ Duy Long

I. ĐẠI CƯƠNG

Phẫu thuật nội soi mở hỗng tràng ra da là thuật ngữ để chỉ kỹ thuật mổ mở hỗng tràng ra da qua phẫu thuật nội soi ổ bụng.

II. CHỈ ĐỊNH

- Liệt dạ dày
- Nuôi dưỡng trước phẫu thuật/ hoá trị/xạ trị đối với các bệnh lý dạ dày, thực quản; hoặc sau phẫu thuật cắt/ tạo hình thực quản.
- Bệnh lý ác tính vùng hầu họng trên người bệnh đã phẫu thuật cắt dạ dày.

III. CHỐNG CHỈ ĐỊNH

Bệnh lý tim mạch, hô hấp không cho phép bơm CO_2 ổ bụng.

IV. CHUẨN BỊ

1. Người thực hiện kỹ thuật: phẫu thuật viên tiêu hoá có kinh nghiệm phẫu thuật nội soi ổ bụng; bác sĩ gây mê hồi sức có kinh nghiệm gây mê hồi sức trong phẫu thuật nội soi ổ bụng.
2. Phương tiện:

- Phòng mổ có đủ phương tiện thực hiện phẫu thuật nội soi ổ bụng.
- Hệ thống máy nội soi ổ bụng: camera, màn hình, nguồn sáng, nguồn CO_2.
- Hệ thống hút và tưới rửa ổ bụng.
- Hệ thống máy cắt đốt đơn cực và lưỡng cực, máy cắt đốt siêu âm.
- Dụng cụ phẫu thuật nội soi ổ bụng: trocar 10mm, 5mm, 12mm (trong trường hợp sử dụng stapler), kẹp ruột, kéo,…

3. Người bệnh:

- Thực hiện các xét nghiệm cơ bản: sinh hoá, huyết học, nước tiểu,…
- Xquang phổi, đo điện tim. Đo chức năng hô hấp nếu người bệnh >= 60 tuổi.
- Điều chỉnh các rối loạn nước, điện giải, rối loạn đông máu (nếu có).

4. Hồ sơ bệnh án:

Hoàn tất các chi tiết về chuyên môn và thủ tục hành chính theo qui định (bệnh án, cam kết chấp nhận phẫu thuật, gây mê hồi sức,…).

V. CÁC BƯỚC TIẾN HÀNH

1. Kiểm tra hồ sơ: Tên tuổi người bệnh, chẩn đoán, chỉ định, chống chỉ định
2. Kiểm tra người bệnh: Đúng người (tên, tuổi,…), đúng bệnh.
3. Thực hiện kỹ thuật.

3.1. Vô cảm: mê toàn thể với nội khí quản.

3.2. Tư thế: người bệnh nằm ngửa, phẫu thuật viên chính đứng bên phải người bệnh, phẫu thuật viên phụ đứng bên trái người bệnh.

3.3. Kỹ thuật:

- Đặt vào ổ bụng 3 trocar: 10mm ở rốn (camera), trocar 5mm hông phải hoặc dưới sườn phải, 5mm hố chậu phải. Vị trí ống mở nuôi ăn ở dưới sườn trái.
- Chọn quai hỗng tràng phù hợp (cách góc Treitz 20-30 cm, đủ di động để đính lên thành bụng). Chọn vị trí đưa ống mở hỗng tràng ra da.
- Khâu các mũi chỉ chờ quanh vị trí đặt ống mở hỗng tràng ra da trên thành ruột và thành bụng. Mở lỗ nhỏ trên thành hỗng tràng bằng dao đốt đơn cực hoặc dao siêu âm.
- Đặt ống mở hỗng tràng nuôi ăn qua thành bụng vào quai hỗng tràng. Cột các mũi chỉ đính quai hỗng tràng lên thành bụng.
- Cố định ống mở hỗng tràng ra da ngoài thành bụng bằng chỉ không tan.

VI. THEO DÕI

Bắt đầu sử dụng ống mở hỗng tràng ra da # 24 giờ sau mổ.

VII. XỬ TRÍ TAI BIẾN

- Chảy máu: mổ lại để cầm máu
- Thủng ruột do đặt trocar hay trong lúc thao tác: mổ lại
- Nhiễm trùng quanh chân ống mở hỗng tràng ra da: chăm sóc tại chỗ.

168. PHẪU THUẬT NỘI SOI MỞ HỒI TRÀNG RA DA

ThS. BS. Nguyễn Hữu Thịnh

I. ĐẠI CƯƠNG

Phẫu thuật mở hồi tràng ra da là phẫu thuật tạo một lỗ mở trên thành bụng để một đoạn hồi tràng được mở ra da qua lỗ này và cố định vào thành bụng. Có 2 loại mở hồi tràng ra da chính là kiểu quai và kiểu tận.

II. CHỈ ĐỊNH

Chỉ định cho phẫu thuật nội soi (PTNS) mở hồi tràng ra da chủ yếu trong các trường hợp giải quyết tắc nghẽn đường tiêu hóa bên dưới hoặc nhằm chuyển lưu dịch tiêu hóa ra ngoài nhằm bảo vệ miệng nối hoặc các sang thương đường tiêu hóa bên dưới. Có thể gặp trong các bệnh cảnh sau:

- Tắc ruột
- Ung thư
- Viêm ruột
- Các biến chứng của bệnh lý viêm hoặc ung thư như: thủng ruột, rò.
- Chấn thương
- Là một phần của phẫu thuật được dự kiến từ trước như cắt trực tràng nối thấp nhằm bảo về miệng nối.

III. CHỐNG CHỈ ĐỊNH

Các chống chỉ định chung của phẫu thuật nội soi.

IV. CHUẨN BỊ

1. Người thực hiện quy trình kỹ thuật: Phẫu thuật viên (PTV), bác sĩ gây mê hồi sức (GMHS), dụng cụ viên có kinh nghiệm trong PTNS ổ bụng.

2. Phương tiện: Hệ thống PTNS ổ bụng cơ bản, các dụng cụ PTNS ổ bụng, 01 bộ dụng cụ mổ mở.

3. Người bệnh:

- Việc chuẩn bị ruột cho người bệnh tùy thuộc vào là mổ chương trình hay cấp cứu, việc mở hồi tràng được dự tính từ trước hay phát sinh ngay trong cuộc mổ.
- Đặt thông tiểu và đặt sonde dạ dày.
- Lựa chọn vị trí đặt lỗ mở hồi tràng và đánh dấu:

- Lý tưởng nhất, vị trí đặt lỗ thông ra da nên được dự tính và đánh dấu trước mổ, vị trí thường được lựa chọn là ở ¼ dưới phải của thành bụng.
- Lỗ mở hồi tràng phải được đặt ở vị trí mà người bệnh có thể dễ dàng quan sát để có thể dễ dàng chăm sóc cũng như thấy thoải mái khi ngồi, tránh những vùng da nhăn, tránh vị trí rốn và gai chậu trước trên. Lỗ mở hồi tràng không nên chạm hay đi qua vùng da có sẹo.

4. Hồ sơ bệnh án: Hoàn thành các thủ tục hành chính theo quy định: bệnh án chi tiết, biên bản hội chẩn, biên bản khám trước khi gây mê, giấy cam đoan đồng ý phẫu thuật.

V. CÁC BƯỚC TIẾN HÀNH

1. Kiểm tra hồ sơ: Tên tuổi người bệnh, chẩn đoán, chỉ định, chống chỉ định.
2. Kiểm tra người bệnh: Đúng người (tên, tuổi,…), đúng bệnh.
3. Thực hiện kỹ thuật:

3.1. Vô cảm: Gây mê nội khí quản.

3.2. Tư thế: Người bệnh nằm ngửa. Vị trí phẫu thuật viên và đặt trocar tùy thuộc vào đây là phẫu thuật mở hồi tràng ra da đơn thuần hay đây là một phẫu thuật có kết hợp mở hồi tràng ra da (chúng tôi chỉ trình bày phương pháp mở hồi tràng ra da kiểu quai).

3.3. Kỹ thuật:

- Bước 1: xác định quai ruột đoạn cuối hồi tràng, nâng quai ruột lên sát thành bụng trước ở ¼ dưới phải để đảm bảo quai ruột đem ra không bị căng, cũng như không quá xa van hồi manh tràng (thông thường là 30-40cm).
- Bước 2: khâu đánh dấu vị trí ruột sẽ mở ra da, đánh dấu quai đi và quai đến, kéo ra ngoài qua lỗ trocar ở ¼ dưới phải.
- Bước 3: tạo lỗ mở trên thành bụng xung quanh trocar ở ¼ dưới phải. Thông thường chúng tôi rạch da hình tròn, lấy đi mô mỡ và mô dưới da, rạch cân trước và sau hình chữ thập.
- Bước 4: kéo quai ruột ra ngoài thông qua lỗ mở thành bụng vừa tạo và khâu cố định thành hồi tràng vào 2 lá cân trước và sau theo chu vi bằng chỉ silk 3.0.
- Bước 5: Khâu da các lỗ trocar còn lại và băng vô trùng.

- Bước 6: xẻ quai hồi tràng, khâu miệng lỗ mở hồi tràng vào lớp dưới da xung quanh theo chu vi.
- Bước 7: kiểm tra lỗ mở hồi tràng thông tốt.

Những điểm lưu ý:

- Kích thước lỗ mở vừa đủ, nếu rộng quá có thể gây sa ruột, hẹp quá có thể gây tắc ruột. Đối với mở hồi tràng kiểu quai, thông thường kích thước lỗ mở đút lọt "2 ngón tay" là đủ.

- Đoạn ruột kéo ra dài hay ngắn tùy thuộc vào thành bụng dày hay mỏng, mục tiêu chính là sau khi hoàn thành, miệng lỗ mở hồi tràng phải cao hơn thành bụng.

- Không để xoắn ruột trong lúc kéo quai ruột xuyên qua thành bụng, đảm bảo đúng chiều quai đến và quai đi.

- Phải đảm bảo khâu thành ruột vào cân đủ kín để tránh thoát vị.

- Khâu thành ruột vào lớp da xung quanh đủ kín để ngăn dịch tiêu hóa rò vào lớp dưới da quanh lỗ mở hồi tràng.

- Nên khâu cân và da các lỗ trocar và vết mổ khác trên thành bụng trước khi xẻ thành ruột làm lỗ mở hồi tràng để tránh nhiễm trùng vết mổ.

VI. THEO DÕI

- Thời điểm vận động và cho ăn bằng đường miệng tùy thuộc vào bệnh nền và phương pháp của phẫu thuật. Nếu chỉ đơn thuần là mở hồi tràng ra da thì có thể bắt đầu sớm.
- Theo dõi: hoạt động của lỗ mở hồi tràng (hơi, dịch tiêu hóa), rối loạn nước và điện giải, thiếu vitamin B12.

VII. XỬ TRÍ TAI BIẾN

- Tắc ruột.
- Biến chứng của lỗ mở hồi tràng ra da: lỗ mở hồi tràng rộng hay hẹp quá, viêm da quanh lỗ mở hồi tràng.

169. PHẪU THUẬT NỘI SOI ĐIỀU TRỊ HẸP MÔN VỊ PHÌ ĐẠI

ThS. BS. Võ Duy Long

I. ĐẠI CƯƠNG

Hẹp môn vị phì đại (HMVPĐ) là nguyên nhân gây tắc đường ra dạ dày thường gặp nhất ở trẻ sơ sinh và nhũ nhi.

Hình dạng về đại thể của môn vị trong HMVPĐ là khối cơ phì đại dài khoảng 2-2,5cm, đường kính khoảng từ 1-1,5cm.

Chẩn đoán HMVPĐ nhờ siêu âm bụng khi khối cơ môn vị có bề dày ≥ 4 mm (đối với trẻ sinh non là 3.5 mm) và bề dài ≥ 16 mm.

II. CHỈ ĐỊNH

Mọi trường hợp được chẩn đoán HMVPĐ vì đây là phẫu thuật nội soi thường quy.

III. CHỐNG CHỈ ĐỊNH

- Rối loạn huyết động.
- Rối loạn điện giải (Bicarbonate huyết thanh phải điều chỉnh dưới 30 mEq/L tránh suy hô hấp trong mổ).
- Người bệnh có chống chỉ định phẫu thuật nội soi khác.

IV. CHUẨN BỊ

1. Người thực hiện kỹ thuật:

   Phẫu thuật viên (PTV) tiêu hóa có kinh nghiệm trong phẫu thuật nội soi (PTNS) ổ bụng, bác sĩ gây mê hồi sức (GMHS) và dụng cụ viên có kinh nghiệm.

2. Phương tiện:
   - Hệ thống PTNS ổ bụng, các dụng cụ dùng trong PTNS.
   - Một bộ dụng cụ tiêu hóa mổ mở.

3. Người bệnh:

- Điều chỉnh rối loạn nước điện giải
- Điều chỉnh rối loạn đông máu nếu có
- Kháng sinh phổ rộng dự phòng
- Đặt và dẫn lưu thông dạ dày
- Lập hai đường truyền tĩnh mạch.

4. Hồ sơ bệnh án:

- Thông tin hành chính: đầy đủ
- Thông tin y khoa: đầy đủ. Biên bản hội chẩn duyệt mổ: chẩn đoán trước mổ, phương pháp mổ, phẫu thuật viên, thời gian mổ.
- Biên bản cam kết phẫu thuật và truyền máu.
- Bảng khám tiền mê.

V. CÁC BƯỚC TIẾN HÀNH

1. Kiểm tra hồ sơ: 5 phút

Phẫu thuật viên và bác sĩ gây mê kiểm tra hồ sơ bệnh án đầy đủ thông tin.

2. Kiểm tra người bệnh: 5 phút

Trước khi vào phòng mổ, bác sĩ gây mê kiểm tra đối chiếu thông tin người bệnh.

Khi vào phòng mổ: Phẫu thuật viên, bác sĩ gây mê, dụng cụ viên kiểm tra đối chiếu đúng thông tin của người bệnh.

3. Thực hiện kỹ thuật: 20-60 phút

- Bệnh nhi được đặt nằm ngửa ở cuối bàn mổ, PTV đứng phía chân bệnh nhi, màn hình máy nội soi đặt đối diện PTV (Hình 1).

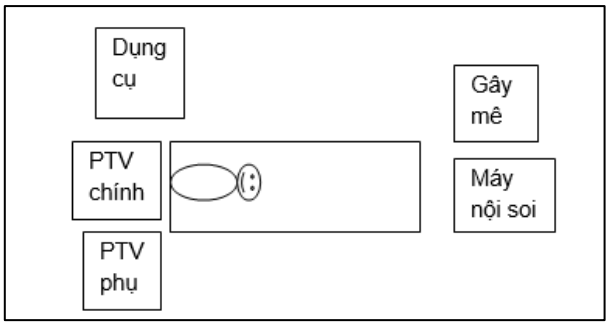

Hình 1. *Tư thế bệnh nhi và Phẫu thuật viên trong PTNS hẹp môn vị phì đại*.

- Để phù hợp với điều kiện trên cùng với khó khăn di chuyển máy gây mê và máy nội soi có thể sắp xếp bệnh nhi và phương tiện thường như hình sau (Hình 2):

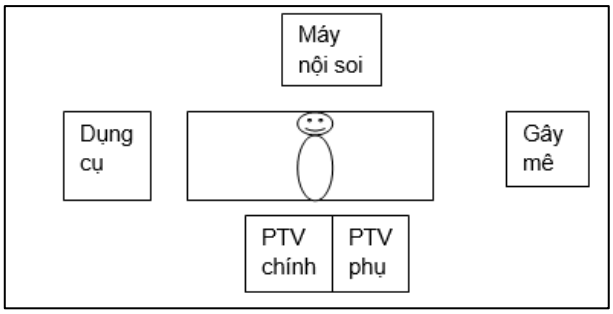

Hình 2. *Tư thế bệnh nhi và Phẫu thuật viên trong PTNS hẹp môn vị phì đại trong điều kiện khó di chuyển máy móc.*

- Bệnh nhi được gây mê toàn thân và đặt nội khí quản.
- Hút sạch dịch dạ dày.
- Sát trùng vùng phẫu thuật và trải săng phẫu thuật.
- Dùng dao 11 rạch đường mổ dọc trên rốn khoảng 5mm, rạch từng lớp cho đến khi vào khoang phúc mạc (Phương pháp mở - Hasson).
- Bơm CO_2 vào ổ bụng với áp lực 6-8 cmH_2O (8-10 mmHg).
- Rạch hai đường nhỏ #2-3mm ở phần tư bụng trên phải và trái.
- Có thể dùng chỉ Soie 2.0 để khâu treo dây chằng liềm lên thành bụng trước để mở rộng phẫu trường.
- Đặt grasper nội soi tù vào đường rạch bên phải và dao cắt cơ môn vị vào đường rạch bên trái bệnh nhi.
- Dùng grasper giữ tá tràng chỗ tiếp giáp môn vị và dùng dao xẻ dọc môn vị. Trong trường hợp không có dao cắt cơ môn vị thì có thể dùng móc đốt đơn cực 3mm để cắt cơ môn vị. Lưu ý sử dụng mức đốt nhỏ.
- Dùng banh cơ môn vị nội soi để tách hoàn toàn u cơ môn vị đến khi niêm mạc phồng lên.
- Có thể đắp mạc nối lớn lên chỗ mở cơ để cầm máu.
- Bơm hơi qua thông dạ dày (khoảng 60 ml) để kiểm tra thủng.
- Rút dụng cụ và đuổi khí khỏi ổ bụng.
- Đóng cân rốn bằng Vicryl 3.0 và khâu da vết mổ bằng Vicryl Rapid 5.0.

VI. THEO DÕI

1. Chăm sóc sau mổ:

- Có thể cho bú lại 4-6 giờ sau mổ.
- Xuất viện 24 giờ sau khi cho ăn lại.

2. Biến chứng:

- Nhiễm trùng vết mổ: thường chỉ cần chăm sóc tại chỗ.
- Thoát vị vết mổ: đóng lại vết mổ.
- Tái phát do xẻ cơ không hoàn toàn, sau mổ bệnh nhi vẫn còn triệu chứng ói. Xử trí: xem xét phẫu thuật lại.

VII. XỬ TRÍ TAI BIẾN

Tùy theo biến chứng sau mổ sẽ có phương pháp xử trí thích hợp.

1. Tai biến do đặt trocar:

Tổn thương tạng trong ổ bụng do thao tác đặt trocar.

Xử trí: tùy theo thương tổn có thể xử trí qua nội soi.

2. Tai biến do phẫu thuật:

- Thủng niêm mạc chỗ tách cơ môn vị: khâu lại chỗ thủng ± khâu đắp mạc nối lớn và xẻ u cơ cách đó khoảng 90^0-180^0.
- Tổn thương tá tràng: khâu lỗ thủng.

170. PHẪU THUẬT NỘI SOI THÁO LỒNG RUỘT VÀ CỐ ĐỊNH HỒI MANH TRÀNG

ThS. BS Nguyễn Hữu Thịnh

I. ĐẠI CƯƠNG

- Lồng ruột là tình trạng một đoạn ruột và phần mạc treo tương ứng tự chui lồng vào đoạn ruột kế tiếp, là cấp cứu bụng thường gặp ở trẻ em. Bệnh hiếm gặp ở người lớn và dễ bị bỏ sót. Ở trẻ em thường tự phát trong khi người lớn thường có sang thương nguyên phát ở ruột.
- Lồng ruột có thể xảy ra ở ruột non-ruột non hay ruột non- đại tràng hay lồng hồi-manh đại tràng.
- Điều trị lồng ruột bao gồm điều trị bảo tồn tháo lồng bằng hơi hoặc nước và phẫu thuật. Gần đây, phẫu thuật nội soi (PTNS) cũng được áp dụng trong điều trị lồng ruột đặc biệt vùng hồi manh tràng.

II. CHỈ ĐỊNH

1. Chỉ định tháo lồng ruột:

Các trường hợp lồng ruột non-ruột non hoặc lồng hồi-manh đại tràng mà:

- Có chống chỉ định thụt tháo ruột.
- Khi tháo lồng bằng hơi hoặc bằng nước thất bại.
- Thời gian tới sau 24 tiếng.
- Không có bằng chứng tổn thương nguyên phát (u, túi thừa, ban xuất huyết Henoch-Schonlein…)
- Lồng ruột tái phát nhiều lần (>2 lần) mà chưa chắc chắn nguyên nhân (nội soi tháo lồng kết hợp chẩn đoán).

2. Chỉ định cố định hồi manh tràng:

- Lồng ruột vùng hồi mành tràng tái phát trên 2 lần.
- Không có nguyên nhân nguyên phát gây lồng ruột.
- Tháo lồng được hoàn toàn (bằng hơi/nước hoặc qua PTNS)

III. CHỐNG CHỈ ĐỊNH

- Các chống chỉ định chung của PTNS gồm: rối loạn đông máu, rối loạn huyết động, bệnh tim phổi nặng.
- Tắc ruột hoàn toàn hoặc ruột chướng nhiều.

- Viêm phúc mạc.

IV. CHUẨN BỊ

1. Người thực hiện kỹ thuật: phẫu thuật viên chuyên khoa tiêu hóa, ở trẻ em là bác sĩ phẫu nhi, có khả năng khâu nội soi.
2. Người bệnh:

- Đủ các xét nghiệm tiền phẫu.
- Đủ các hình ảnh học (siêu âm, ± X quang cắt lớp điện toán để loại trừ tắc ruột, viêm phúc mạc, lồng ruột thứ phát, kèm xoắn manh tràng, hội chứng manh tràng di động…).
- Bồi hoàn nước, điện giải, kháng sinh dự phòng.
- Đặt ống thông dạ dày.
- Giải thích về cuộc mổ, nguy cơ chuyển mổ mở, nguy cơ cắt đoạn ruột nếu tổn thương nguyên phát đi kèm, tái phát sau mổ…

3. Thiết bị:

- Bộ dụng cụ và dàn máy PTNS tiêu chuẩn, đặc biệt cần 2 kẹp mềm để thao tác ruột không gây sang chấn. Đối với trẻ nhỏ cần bộ dụng cụ nhỏ (trocar và dụng cụ 3mm).

4. Hồ sơ bệnh án: Hoàn thành các thủ tục hành chính theo quy định: bệnh án chi tiết, biên bản hội chẩn, biên bản khám trước khi gây mê, giấy cam đoan đồng ý phẫu thuật.

V. CÁC BƯỚC TIẾN HÀNH

1. Kiểm tra hồ sơ: Tên tuổi người bệnh, chẩn đoán, chỉ định, chống chỉ định
2. Kiểm tra người bệnh: Đúng người (tên, tuổi,…), đúng bệnh.
3. Thực hiện kỹ thuật:

3.1. Vô cảm: Mê nội khí quản

3.2. Tư thế:

- Người bệnh nằm ngửa, 2 chân dạng.
- Phẫu thuật viên đứng giữa 2 chân, phụ 1 đứng bên phải người bệnh.
- Dàn máy nội soi bên phải hoặc về phía đầu người bệnh

Tuy nhiên, tùy thuộc vị trí khối lồng trên khám lâm sàng và hình ảnh học, phẫu thuật viên có thể đôi sang vị trí bên phải hoặc bên trái. Cố gắng đảm bảo vị

trí phẫu thuật viên cùng với kính soi, khối lồng và màn hình hiển trị nằm trên 1 đường thẳng.

3.3. Kỹ thuật:

- Đặt trocar kính soi (10mm) tại vị trí rốn (nên dùng phương pháp mở), bơm CO_2.
- Quan sát toàn bộ ổ bụng có viêm phúc mạc, có tắc ruột, có sang thương kết hợp (viêm túi thừa, viêm ruột thừa, u), đặt tiếp 2 trocar thao tác (5mm) tùy thuộc vị trí khối lồng.
- Dùng 2 kẹp mềm thao tác trên khối lồng. Một tay kéo cổ lồng (đoạn ruột gần-intussusceptum) ra khỏi đầu lồng (đoạn ruột xa-intussuscepiens).
- Cân nhắc lực kéo vừa phải tránh làm tổn thương thành ruột.
- Khi tháo lồng thành công, kiểm tra lại đoạn ruột lồng có tổn thương thiếu máu hay hoại tử. Kiểm tra lại toàn bộ ruột đánh giá sự lưu thông tiêu hóa
- Cân nhắc chuyển mổ mở khi:
    + Nội soi có tổn thương khác kèm theo: viêm, u…
    + Có viêm phúc mạc.
    + Tổn thương thành ruột.
    + Khối lồng dính quá chặt, không thể tháo bằng dụng cụ nội soi.
    + Ruột chướng nhiều không tháo tác được.
- Khâu cố định manh tràng nếu có chỉ định:

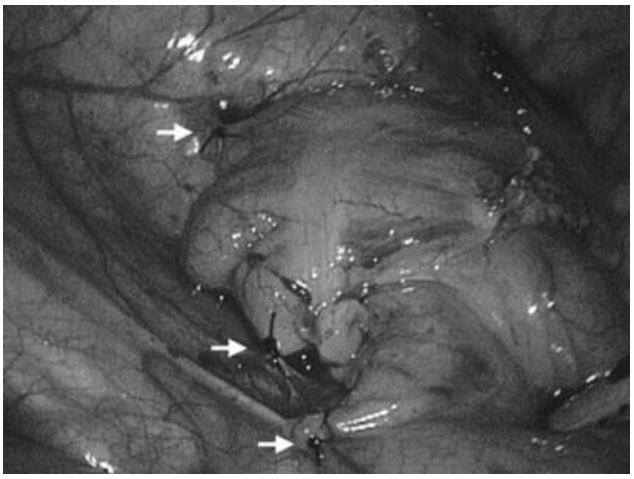

    + Người bệnh nằm tư thế đầu thấp, nghiêng trái.
    + Xác định manh tràng, ruột thừa và đoạn cuối hồi tràng
    + Kiểm tra chắc chắn không có tổn thương nguyên phát
    + Cắt ruột thừa
    + Khâu từ 3-5 mũi cố định lần lượt các vị trí manh tràng, gốc ruột thừa và đoạn cuối hồi tràng (chỉ khâu lớp thanh cơ) vào thành bụng bên bằng chỉ không tan.

- Khâu lại các lỗ đặt trocar.

VI. THEO DÕI

- Như mọi trường hợp phẫu thuật tiêu hóa
- Người bệnh có thể rút ống thông dạ dày và cho ăn sớm vào ngày thứ 1. Vận động sớm.
- Theo dõi các biến chứng liệt ruột, tắc ruột sớm sau mổ.
- Người bệnh có thể xuất viện sau 3-5 ngày tùy tình trạng người bệnh.
- Theo dõi xa: tắc ruột do dính, lồng ruột tái phát vẫn có thể xảy ra.

VII. XỬ TRÍ TAI BIẾN

1. Tai biến trong mổ:

- Các tai biến chung như: tai biến liên quan đến trocar (chảy máu, thủng ruột, rách mạc treo…), chảy máu trong mổ →xử trí tương tự mọi trường hợp khác.
- Thủng ruột do cầm kéo ruột →chuyển mổ mở khâu thủng, rửa bụng bằng nội soi hoặc mổ mở.

2. Biến chứng sau mổ:

- Nhiễm trùng vết mổ →chăm sóc vết mổ
- Bung gốc ruột thừa sau cắt ruột thừa:
  + Nếu viêm phúc mạc hậu phẫu → mổ lại
  + Nhập viện trở lại vì áp xe tồn lưu →điều trị kháng sinh ± mổ lại tùy trường hợp.
- Viêm phúc mạc hậu phẫu do bỏ sót tổn thương thành ruột → mổ lại.
- Liệt ruột, tắc ruột sớm sau mổ: ít gặp, thường điều trị bảo tồn thành công.

171. PHẪU THUẬT NỘI SOI TRONG ĐIỀU TRỊ VIÊM PHÚC MẠC DO VIÊM RUỘT THỪA

ThS. BS. Nguyễn Hữu Thịnh

I. ĐẠI CƯƠNG

- Viêm ruột thừa: tình trạng viêm lớp trong cùng của ruột thừa và từ đó lan ra các lớp phía ngoài.
- Viêm phúc mạc: tình trạng viêm lá thanh mạc bao phủ trong khoang bụng và các tạng trong ổ bụng, có thể là nguyên phát (tình trạng nhiễm trùng dịch báng trong ổ bụng) hoặc thứ phát (thường do tình trạng nhiễm trùng lan rộng từ ống tiêu hóa). Quá trình viêm có thể là toàn thể hay khu trú trong một vùng nào đó của ổ bụng.

II. CHỈ ĐỊNH

Để xem xét chỉ định phẫu thuật nội soi (PTNS) đối với viêm phúc mạc do viêm ruột thừa, tốt nhất ta nên đánh giá các chống chỉ định.

III. CHỐNG CHỈ ĐỊNH

1. Chống chỉ định tuyệt đối:
   - Huyết động không ổn định.
   - Phẫu thuật viên (PTV) không có kinh nghiệm trong PTNS.
2. Chống chỉ định tương đối:
   - Tình trạng chướng hơi ống tiêu hóa nhiều có thể dẫn tới nguy cơ gặp biến chứng khi vào trocar, cầm nắm ruột.
   - Tiền căn phẫu thuật ổ bụng nhiều lần trước đó.
   - Bệnh phổi nặng
3. Cân nhắc chuyển mổ mở trong các tình huống:
   - Dính nhiều do tình trạng viêm hoặc do những lần phẫu thuật trước.
   - Không kiểm soát được chảy máu.
   - Phát hiện bệnh lý khác mà không thể xử trí qua PTNS

IV. CHUẨN BỊ

1. Người thực hiện kỹ thuật:
   - PTV đã được huấn luyện về PTNS.
   - Bác sĩ gây mê: mê nội khí quản.

2. Người bệnh (BN):

- Nhịn ăn uống 6 giờ trước mổ (một số nghiên cứu gần đây cho phép uống 200ml nước đường 2 giờ trước mổ).
- Kháng sinh giống như trong điều trị nhiễm trùng ổ bụng (kết hợp 2 loại kháng sinh).
- Đặt thông tiểu.

3. Thiết bị: Thiết bị PTNS; Dụng cụ PTNS cơ bản.

4. Hồ sơ bệnh án: Hoàn thành các thủ tục hành chính theo quy định: bệnh án chi tiết, biên bản hội chẩn, biên bản khám trước khi gây mê, giấy cam đoan đồng ý phẫu thuật.

V. CÁC BƯỚC TIẾN HÀNH

1. Kiểm tra hồ sơ: Tên tuổi người bệnh, chẩn đoán, chỉ định, chống chỉ định.
2. Kiểm tra người bệnh: Đúng người (tên, tuổi,…), đúng bệnh.
3. Thực hiện kỹ thuật:

3.1. Vô cảm: Gây mê nội khí quản.

3.2. Tư thế: BN nằm ngửa.

PTV đứng bên trái người bệnh; Người cầm kính soi đứng bên phải PTV; Màn hình để bên phải ngang bụng người bệnh; Bàn dụng cụ và dụng cụ viên ngang gối người bệnh.

3.3. Kỹ thuật:

Các bước tiến hành trong PTNS cắt ruột thừa điều trị viêm ruột thừa:

Bước 1: Sát trùng da và trải toan sao cho bộc lộ toàn bộ ổ bụng.

Bước 2: Vào trocar rốn 10mm. Quan sát toàn bộ ổ bụng, sau đó vào 2 trocar 5mm (có thể 1 trocar 11mm và 1 trocar 5mm) ở hố chậu trái và hạ vị dưới quan sát của kính soi.

Bước 3: Tư thế đầu thấp nghiêng trái, chỉnh áp lực ổ bụng từ 12-15 mmHg.

Bước 4: Bộc lộ phẫu trường, bộc lộ ruột thừa đến tận gốc; Có thể cần di động manh tràng trong những trường hợp ruột thừa sau manh tràng.

Bước 5: Đốt cắt mạc treo ruột thừa, cắt mạc treo sát đến gốc ruột thừa.

Bước 6: Buộc và cắt gốc ruột thừa (có thể dùng stappler hoặc là khâu vùi gốc), cho ruột thừa vào bao bệnh phẩm. Nếu ruột thừa hoại tử hoặc thủng đến sát gốc thì phải khâu gốc ruột thừa.

Nếu tình trạng viêm phúc mạc lan rộng, có thể đặt thêm trocar để có thể thám sát và hút rửa toàn bộ ổ bụng. Rửa bụng kỹ bằng dd NaCl 0,9%.

Bước 7: Kiểm tra cầm máu kỹ; Đặt dẫn lưu; Lấy bao bệnh phẩm ruột thừa qua lỗ trocar rốn.

Bước 8: Đóng các lỗ trocar.

VI. THEO DÕI

- BN sau mổ có thể cho vận động và ăn uống bằng đường miệng sớm.
- Các vấn đề thường gặp sau mổ: liệt ruột, tắc ruột sớm do dính, áp xe tồn lưu, rò manh tràng.

VII. XỬ TRÍ TAI BIẾN

- Tắc ruột sớm do dính: chỉ định ngoại khoa.
- Áp xe tồn lưu: điều trị nội khoa, chọc hút hoặc mổ lại tùy biểu hiện lâm sàng cũng như đáp ứng điều trị của người bệnh.
- Rò manh tràng: điều trị bảo tồn hay can thiệp tùy thuộc vào tình trạng nhiễm trùng, cung lượng rò, thời gian rò.

172. PHẪU THUẬT NỘI SOI CẮT ĐẠI TRÀNG TRÁI

ThS BS Nguyễn Hữu Thịnh

I. ĐẠI CƯƠNG

Cắt đại tràng trái là phẫu thuật cắt bỏ nửa trái đại tràng ngang, đại tràng xuống và đại tràng chậu hông. Tái lập lại lưu thông đường tiêu hóa bằng nối đại tràng - đại tràng.

II. CHỈ ĐỊNH

Cắt đại tràng trái chỉ định trong các trường hợp ung thư bên trái đại tràng ngang, đại tràng góc lách, đại tràng xuống, đại tràng chậu hông 1/3 trên giai hoặc sớm hoặc ung thư có chỉ định phẫu thuật làm sạch; xoắn đại tràng, lồng ruột hoại tử, khối u ở cơ quan lân cận xâm lấn đại tràng trái; vết thương hoặc chấn thương đại tràng không có khả năng bảo tồn.

III. CHỐNG CHỈ ĐỊNH

Thể trạng người bệnh không cho phép thực hiện phẫu thuật.

Người bệnh và thân nhân không đồng ý phẫu thuật.

IV. CHUẨN BỊ

1. Người thực hiện kỹ thuật

Bác sĩ phẫu thuật tiêu hóa và bác sỹ gây mê hồi sức.

2. Phương tiện:

Bộ đại phẫu tiêu hóa, bộ dụng cụ phẫu thuật nội soi tiêu chuẩn, các phương tiện cần có kèm theo như dao điện, dao mổ siêu âm, dao mổ điện và hàn mạch (Ligasure, …), phương tiện khâu nối máy.

3. Người bệnh:

Giải thích cho người bệnh và gia đình biết rõ tình trạng của người bệnh, về phẫu thuật sẽ thực hiện, về các tai biến, biến chứng, di chứng có thể gặp do bệnh, do phẫu thuật, do gây mê tê giảm đau, do cơ địa của người bệnh.

Tối hôm trước ngày phẫu thuật: làm sạch khung đại tràng bằng thụt tháo hoặc bằng thuốc.

Ngày phẫu thuật: nhịn ăn, uống; đi tiểu trước khi lên bàn mổ.

4. Hồ sơ bệnh án: Hoàn thành các thủ tục hành chính theo quy định: bệnh án chi tiết, biên bản hội chẩn, biên bản khám trước khi gây mê, giấy cam đoan đồng ý phẫu thuật.

V. CÁC BƯỚC TIẾN HÀNH

1. Kiểm tra hồ sơ: Tên tuổi người bệnh, chẩn đoán, chỉ định, chống chỉ định.
2. Kiểm tra người bệnh: Đúng người (tên, tuổi,…), đúng bệnh.
3. Thực hiện kỹ thuật:

3.1. Vô cảm: gây mê nội khí quản

3.2. Tư thế: nằm ngửa, đặt sonde bàng quang

3.3. Kỹ thuật:

- Đặt trocar:

Một trocar 10 mm ở rốn cho kính soi, trocar 10 mm ở ¼ bụng dưới phải, trocar 5 mm ở hông phải và trái. Số lượng và vị trí trocar có thể thay đổi tùy theo phẫu thuật viên và yêu cầu cụ thể của phẫu thuật.

- Thăm dò đánh giá thương tổn và toàn bộ ổ bụng.
- Cắt đại tràng trái:

+ Thắt các bó mạch: nhánh trái động mạch đại tràng giữa, bó mạch đại tràng trái, bó mạch mạc đại tràng chậu hông, bó mạch mạc treo tràng dưới tùy theo yêu cầu phẫu thuật.

+ Di động đại tràng ngang, đại tràng góc lách, đại tràng xuống và đại tràng chậu hông.

+ Có thể thực hiện cắt nối bên trong ổ bụng với máy khâu nối hoặc mang đại tràng trái ra ngoài qua một lỗ mổ nhỏ (3-4 cm) quanh rốn để thực hiện cắt nối.

- Tái lập lại lưu thông đường tiêu hóa:

+ Thực hiện miệng nối đại-đại tràng khâu nối tay hoặc bằng máy.

+ Trong trường hợp không thể tái lập một thì, mở hậu môn nhân tạo.

- Dẫn lưu rãnh đại tràng trái.
- Đóng bụng.

VI. THEO DÕI

1. Theo dõi tình trạng toàn thân và tại vùng phẫu thuật:

- Mạch, huyết áp, nhịp thở, nhiệt độ, tri giác.

- Theo dõi tại vết mổ: chảy máu, chảy dịch, đau.
- Theo dõi lượng dịch xuất nhập.

2. Dùng thuốc giảm đau, kháng sinh, duy trì cân bằng lượng dịch xuất nhập.

3. Cho người bệnh ăn nhẹ, tập vận động sớm.

4. Săn sóc vết mổ: thay băng vết mổ; khi có hiện tượng bất thường như chảy máu, thấm dịch nhiều phải kiểm tra vết mổ.

VII. XỬ TRÍ TAI BIẾN

1. Trong phẫu thuật:

- Cắt niệu quản: Có thể nối lại ngay và đặt sonde JJ. Nếu bị mất đoạn nhiều thì dẫn lưu đầu trên ra ngoài, đầu dưới thắt lại và đánh dấu bằng một sợi chỉ màu (cần ghi rõ trong biên bản phẫu thuật) để dễ tìm khi phẫu thuật lại.
- Cắt bó mạch sinh dục: Cột/clip hai đầu bị đứt của bó mạch sinh dục.

2. Sau phẫu thuật:

- Chảy máu trong ổ bụng: phải phẫu thuật lại ngay.
- Viêm phúc mạc do xì miệng nối: phẫu thuật lại đưa 2 đầu ruột ra ngoài, nếu đầu dưới ngắn thì đóng lại, rửa và dẫn lưu ổ bụng.
- Áp xe tồn lưu ổ bụng:

  Xác định chính xác vị trí ổ áp xe bằng, siêu âm hoặc chụp cắt lớp. Các tình huống cụ thể:

+ Áp xe nhỏ, nông: chọc hút dưới siêu âm, hoặc tách vết mổ.
+ Áp xe lớn, sâu: hút dưới siêu âm hay chích dẫn lưu ngoài phúc mạc.
+ Áp xe nằm giữa các quai ruột: phẫu thuật lại làm sạch ổ áp xe và dẫn lưu ổ bụng.

- Tắc ruột sớm sau mổ: theo dõi tình trạng diễn biến, đặt sonde dạ dày, bồi hoàn nước điện giải. Mổ lại kiểm tra và giải quyết nguyên nhân trong trường hợp cần thiết.

173. PHẪU THUẬT NỘI SOI CẮT ĐẠI TRÀNG TRÁI KÈM NẠO VÉT HẠCH

ThS BS Nguyễn Hữu Thịnh

I. ĐẠI CƯƠNG

Cắt đại tràng trái kèm nạo vét hạch là phẫu thuật cắt bỏ nửa đại tràng ngang bên trái, đại tràng xuống và đại tràng chậu hông cùng mạc treo và hạch vùng tương ứng. Lập lại lưu thông đường tiêu hóa bằng nối đại tràng - đại tràng. Miệng nối có thể được làm ngay hoặc lần phẫu thuật sau.

II. CHỈ ĐỊNH

Cắt đại tràng trái kèm nạo vét hạch chỉ định trong trường hợp ung thư bên trái đại tràng ngang, đại tràng góc lách, đại tràng xuống, đại tràng chậu hông 1/3 trên.

III. CHỐNG CHỈ ĐỊNH

Thể trạng người bệnh không cho phép thực hiện phẫu thuật.

Người bệnh và thân nhân không đồng ý phẫu thuật.

IV. CHUẨN BỊ

1. Người thực hiện kỹ thuật:

Bác sĩ phẫu thuật tiêu hóa và bác sỹ gây mê hồi sức, dụng cụ viên có kinh nghiệm trong phẫu thuật nội soi (PTNS) ổ bụng.

2. Phương tiện:

Bộ đại phẫu tiêu hóa, bộ dụng cụ phẫu thuật nội soi tiêu chuẩn, các phương tiện cần có kèm theo như dao điện, dao mổ siêu âm, dao mổ điện và hàn mạch (Ligasure, …), phương tiện khâu nối máy.

3. Người bệnh:

Giải thích cho người bệnh và gia đình biết rõ tình trạng của người bệnh, về phẫu thuật sẽ thực hiện, về các tai biến, biến chứng, di chứng có thể gặp do bệnh, do phẫu thuật, do gây mê tê giảm đau, do cơ địa của người bệnh.

Tối hôm trước ngày phẫu thuật: làm sạch khung đại tràng bằng thụt tháo hoặc bằng thuốc.

Ngày phẫu thuật: nhịn ăn, uống; đi tiểu trước khi lên bàn mổ.

4. Hồ sơ bệnh án: Hoàn thành các thủ tục hành chính theo quy định: bệnh án chi tiết, biên bản hội chẩn, biên bản khám trước khi gây mê, giấy cam đoan đồng ý phẫu thuật.

V. CÁC BƯỚC TIẾN HÀNH

1. Kiểm tra hồ sơ: Tên tuổi người bệnh, chẩn đoán, chỉ định, chống chỉ định.

2. Kiểm tra người bệnh: Đúng người (tên, tuổi,…), đúng bệnh.

3. Thực hiện kỹ thuật:

3.1. Vô cảm: gây mê nội khí quản.

3.1.Tư thế: nằm ngửa, đặt sonde bàng quang.

3.2. Kỹ thuật:

- Đặt trocar: Một trocar 10 mm ở rốn cho kính soi, trocar 10 mm ở ¼ bụng dưới phải, trocar 5 mm ở hông phải và trái. Số lượng và vị trí trocar có thể thay đổi tùy theo phẫu thuật viên và yêu cầu cụ thể của phẫu thuật.
- Thăm dò đánh giá thương tổn và toàn bộ ổ bụng.
- Cắt đại tràng trái:

Nạo hạch và thắt tận gốc các bó mạch: nhánh trái động mạch đại tràng giữa, bó mạch đại tràng trái, bó mạch mạc đại tràng chậu hông, bó mạch mạc treo tràng dưới tùy theo yêu cầu phẫu thuật.

Di động đại tràng ngang, đại tràng góc lách, đại tràng xuống và đại tràng chậu hông.

Có thể thực hiện cắt nối bên trong ổ bụng với máy khâu nối hoặc mang đại tràng trái ra ngoài qua vết mổ nhỏ (3-4 cm) quanh rốn để thực hiện cắt nối.

Cắt đoạn đại tràng, mạc treo và hạch vùng tương ứng.

- Tái lập lại lưu thông đường tiêu hóa:

Thực hiện miệng nối đại-đại tràng bằng khâu tay hoặc máy khâu nối.

Trong trường hợp không thể tái lập một thì, mở hậu môn nhân tạo.

- Dẫn lưu rãnh đại tràng trái.
- Đóng bụng.

VI. THEO DÕI

- Theo dõi tình trạng toàn thân và tại vùng phẫu thuật:

+ Mạch, huyết áp, nhịp thở, nhiệt độ, tri giác.

+ Theo dõi tại vết mổ: chảy máu, chảy dịch, đau.

+ Theo dõi lượng dịch xuất nhập.

- Dùng thuốc giảm đau, kháng sinh, duy trì cân bằng lượng dịch xuất nhập.
- Cho người bệnh ăn nhẹ, tập vận động sớm.
- Săn sóc vết mổ: thay băng vết mổ. Khi có hiện tượng bất thường như chảy máu, thấm dịch nhiều phải kiểm tra vết mổ.

VII. XỬ TRÍ TAI BIẾN

1. Trong phẫu thuật

- Cắt niệu quản: nếu không mất đoạn nhiều có thể nối lại ngay và đặt sonde JJ. Nếu bị mất đoạn nhiều thì dẫn lưu đầu trên ra ngoài, đầu dưới thắt lại và đánh dấu bằng một sợi chỉ màu (cần ghi rõ trong biên bản phẫu thuật) để dễ tìm khi phẫu thuật lại.
- Cắt bó mạch sinh dục: Cột/clip hai đầu bị đứt của bó mạch sinh dục.

2. Sau phẫu thuật

- Chảy máu trong ổ bụng: phải phẫu thuật lại ngay.
- Viêm phúc mạc do xì miệng nối: phẫu thuật lại đưa 2 đầu ruột ra ngoài, nếu đầu dưới ngắn thì đóng lại, rửa và dẫn lưu ổ bụng.
- Áp xe tồn lưu ổ bụng:

Xác định chính xác vị trí ổ áp xe bằng, siêu âm hoặc chụp cắt lớp. Các tình huống cụ thể:

+ Áp xe nhỏ, nông: chọc hút dưới sự hướng dẫn của siêu âm, hoặc tách vết mổ.
+ Áp xe lớn, sâu: hút dưới sự hướng dẫn của siêu âm hay chích dẫn lưu ngoài phúc mạc.
+ Áp xe nằm giữa các quai ruột: phẫu thuật lại làm sạch ổ áp xe và dẫn lưu ổ bụng.

- Tắc ruột sớm sau mổ: theo dõi tình trạng diễn biến, đặt sonde dạ dày, bồi hoàn nước điện giải. Mổ lại kiểm tra và giải quyết nguyên nhân trong trường hợp cần thiết.

174. PHẪU THUẬT NỘI SOI CẮT ĐẠI TRÀNG CHẬU HÔNG

ThS. BS Nguyễn Hữu Thịnh

I. ĐẠI CƯƠNG

Cắt đại tràng chậu hông là phẫu thuật cắt bỏ đại tràng chậu hông. Tái lập lại lưu thông đường tiêu hóa bằng nối đại - trực tràng. Miệng nối có thể được làm ngay hoặc lần phẫu thuật sau.

II. CHỈ ĐỊNH

Cắt đại tràng chậu hông chỉ định trong các trường hợp ung thư có chỉ định phẫu thuật; xoắn đại tràng, lồng ruột hoại tử, khối u ở cơ quan lân cận xâm lấn đại tràng chậu hông; vết thương hoặc chấn thương đại tràng chậu hông không có khả năng bảo tồn.

III. CHỐNG CHỈ ĐỊNH

Thể trạng người bệnh không cho phép thực hiện phẫu thuật.

Người bệnh và thân nhân không đồng ý phẫu thuật.

IV. CHUẨN BỊ

1. Người thực hiện kỹ thuật:

Bác sĩ phẫu thuật tiêu hóa và bác sỹ gây mê hồi sức, dụng cụ viên có kinh nghiệm trong phẫu thuật nội soi (PTNS) ổ bụng.

2. Phương tiện:

Bộ dụng cụ đại phẫu tiêu hóa, bộ dụng cụ phẫu thuật nội soi tiêu chuẩn, các phương tiện cần có kèm theo như dao điện, dao mổ siêu âm , dao mổ điện và hàn mạch (Ligasure, …), phương tiện khâu nối máy.

3. Người bệnh:

Giải thích cho người bệnh và gia đình biết rõ tình trạng của người bệnh, về phẫu thuật sẽ thực hiện, về các tai biến, biến chứng, di chứng có thể gặp do bệnh, do phẫu thuật, do gây mê tê giảm đau, do cơ địa của người bệnh.

Tối hôm trước ngày phẫu thuật: làm sạch khung đại tràng bằng thụt tháo hoặc bằng thuốc.

Ngày phẫu thuật: nhịn ăn, uống; đi tiểu trước khi lên bàn mổ.

4. Hồ sơ bệnh án: Hoàn thành các thủ tục hành chính theo quy định: bệnh án chi tiết, biên bản hội chẩn, biên bản khám trước khi gây mê, giấy cam đoan đồng ý phẫu thuật.

V. CÁC BƯỚC TIẾN HÀNH

1. Kiểm tra hồ sơ: Đầy đủ theo quy định Bộ Y tế.

2. Kiểm tra người bệnh: Đúng người (tên, tuổi,…), đúng bệnh.

3. Thực hiện kỹ thuật:

3.1. Vô cảm: gây mê nội khí quản.

3.2. Tư thế: nằm ngửa, đặt thông tiểu

3.3. Kỹ thuật:

Đặt trocar: Một trocar 10 mm ở rốn cho kính soi, trocar 10 mm ở ¼ bụng dưới phải, trocar 5 mm ở hông phải và trái. Số lượng và vị trí trocar có thể thay đổi tùy theo phẫu thuật viên và yêu cầu cụ thể của phẫu thuật.

Thăm dò đánh giá thương tổn và toàn bộ ổ bụng.

Cắt đại tràng chậu hông:

- Thắt các bó mạch: đại tràng trái, đại tràng chậu hông, mạc treo tràng dưới tùy theo yêu cầu phẫu thuật.
- Di động đại tràng ngang, đại tràng góc lách, đại tràng xuống, đại tràng chậu hông, và phần trên trực tràng.
- Cắt đoạn đại tràng chậu hông. Có thể thực hiện cắt nối bên trong ổ bụng với máy khâu nối hoặc mang đại tràng chậu hông ra ngoài qua vết mổ nhỏ (3-4 cm) quanh rốn để thực hiện cắt nối.

Tái lập lại lưu thông đường tiêu hóa:

- Thực hiện miệng nối đại-trực tràng bằng khâu tay hoặc máy khâu nối.
- Trong trường hợp không thể tái lập một thì, thực hiện phẫu thuật Hartmann.

Dẫn lưu Douglas.

Đóng bụng.

VI. THEO DÕI

- Theo dõi tình trạng toàn thân và tại vùng phẫu thuật:

  + Mạch, huyết áp, nhịp thở, nhiệt độ, tri giác.

+ Theo dõi tại vết mổ: chảy máu, chảy dịch, đau.

+ Theo dõi lượng dịch xuất nhập.

- Dùng thuốc giảm đau, kháng sinh, duy trì cân bằng lượng dịch xuất nhập.
- Cho người bệnh ăn nhẹ, tập vận động sớm.
- Săn sóc vết mổ: thay băng vết mổ. Khi có hiện tượng bất thường như chảy máu, thấm dịch nhiều phải kiểm tra vết mổ.

VII. XỬ TRÍ TAI BIẾN

1. Trong phẫu thuật:

- Cắt niệu quản: nếu không mất đoạn nhiều có thể nối lại ngay và đặt sonde JJ. Nếu bị mất đoạn nhiều thì dẫn lưu đầu trên ra ngoài, đầu dưới thắt lại và đánh dấu bằng một sợi chỉ màu (cần ghi rõ trong biên bản phẫu thuật) để dễ tìm khi phẫu thuật lại.
- Cắt bó mạch sinh dục: Cột/clip hai đầu bị đứt của bó mạch sinh dục.

2. Sau phẫu thuật:

- Chảy máu trong ổ bụng: phải phẫu thuật lại ngay.
- Viêm phúc mạc do xì miệng nối: phẫu thuật lại đưa 2 đầu ruột ra ngoài, nếu đầu dưới ngắn thì đóng lại, rửa và dẫn lưu ổ bụng.
- Áp xe tồn lưu ổ bụng :

  Xác định chính xác vị trí ổ áp xe bằng, siêu âm hoặc chụp cắt lớp. Các tình huống cụ thể:

+ Áp xe nhỏ, nông: chọc hút dưới sự hướng dẫn của siêu âm, hoặc tách vết mổ.
+ Áp xe lớn, sâu: hút dưới sự hướng dẫn của siêu âm hay chích dẫn lưu ngoài phúc mạc.
+ Áp xe nằm giữa các quai ruột: phẫu thuật lại làm sạch ổ áp xe và dẫn lưu ổ bụng.

- Tắc ruột sớm sau mổ: theo dõi tình trạng diễn biến, đặt sonde dạ dày, bồi hoàn nước điện giải. Mổ lại kiểm tra và giải quyết nguyên nhân trong trường hợp cần thiết.

175. PHẪU THUẬT CẮT ĐẠI TRÀNG CHẬU HÔNG KÈM NẠO VÉT HẠCH

ThS. BS. Nguyễn Hữu Thịnh

I. ĐẠI CƯƠNG

Cắt đại tràng chậu hông kèm nạo vét hạch là phẫu thuật cắt bỏ đại tràng chậu hông cùng mạc treo và hạch vùng tương ứng. Tái lập lại lưu thông đường tiêu hóa bằng nối đại - trực tràng.

II. CHỈ ĐỊNH

Cắt đại tràng chậu hông kèm nạo vét hạch chỉ định trong các trường hợp ung thư đại tràng chậu hông.

III. CHỐNG CHỈ ĐỊNH

Thể trạng người bệnh không cho phép thực hiện phẫu thuật.

Người bệnh và thân nhân không đồng ý phẫu thuật.

IV. CHUẨN BỊ

1. Người thực hiện kỹ thuật:

Bác sĩ phẫu thuật tiêu hóa và bác sỹ gây mê hồi sức, dụng cụ viên có kinh nghiệm trong phẫu thuật nội soi (PTNS) ổ bụng.

2. Phương tiện:

Bộ đại phẫu tiêu hóa, bộ dụng cụ phẫu thuật nội soi tiêu chuẩn, các phương tiện cần có kèm theo như dao điện, dao mổ siêu âm, dao mổ điện và hàn mạch (Ligasure, …), phương tiện khâu nối máy.

3. Người bệnh:

Giải thích cho người bệnh và gia đình biết rõ tình trạng của người bệnh, về phẫu thuật sẽ thực hiện, về các tai biến, biến chứng, di chứng có thể gặp do bệnh, do phẫu thuật, do gây mê tê giảm đau, do cơ địa của người bệnh.

Tối hôm trước ngày phẫu thuật: làm sạch khung đại tràng bằng thụt tháo hoặc bằng thuốc.

Ngày phẫu thuật: nhịn ăn, uống; đi tiểu trước khi lên bàn mổ.

4. Hồ sơ bệnh án: Hoàn thành các thủ tục hành chính theo quy định: bệnh án chi tiết, biên bản hội chẩn, biên bản khám trước khi gây mê, giấy cam đoan đồng ý

phẫu thuật.

V. CÁC BƯỚC TIẾN HÀNH

1. Kiểm tra hồ sơ: Đầy đủ theo quy định Bộ Y tế.

2. Kiểm tra người bệnh: Đúng người (tên, tuổi,…), đúng bệnh.

3. Thực hiện kỹ thuật:

3.1. Vô cảm: gây mê nội khí quản.

3.2. Tư thế: nằm ngửa, đặt thông tiểu.

3.3. Kỹ thuật:

Đặt trocar

Một trocar 10 mm ở rốn cho kính soi, trocar 10 mm ở ¼ bụng dưới phải, trocar 5 mm ở hông phải và trái. Số lượng và vị trí trocar có thể thay đổi tùy theo phẫu thuật viên và yêu cầu cụ thể của phẫu thuật.

Thăm dò đánh giá thương tổn và toàn bộ ổ bụng.

Cắt đại tràng đại tràng chậu hông:

- Thắt tận gốc bó mạch mạc treo tràng dưới kèm nạo hạch.
- Di động đại tràng ngang, đại tràng góc lách, đại tràng xuống, đại tràng chậu hông, và phần trên trực tràng.
- Cắt đoạn đại tràng chậu hông, mạc treo và hạch vùng. Có thể thực hiện cắt nối bên trong ổ bụng với máy khâu nối hoặc mang đại tràng chậu hông ra ngoài qua vết mổ nhỏ (3-4 cm) quanh rốn để thực hiện cắt nối.

Tái lập lại lưu thông đường tiêu hóa:

- Thực hiện miệng nối đại-trực tràng bằng khâu tay hoặc máy khâu nối.
- Trong trường hợp không thể tái lập một thì, thực hiện phẫu thuật Hartmann.

Dẫn lưu Douglas.

Đóng bụng.

VI. THEO DÕI

1. Theo dõi tình trạng toàn thân và tại vùng phẫu thuật:

- Mạch, huyết áp, nhịp thở, nhiệt độ, tri giác.
- Theo dõi tại vết mổ: chảy máu, chảy dịch, đau.
- Theo dõi lượng dịch xuất nhập

2. Dùng thuốc giảm đau, kháng sinh, duy trì cân bằng lượng dịch xuất nhập.

3. Cho người bệnh ăn nhẹ, tập vận động sớm.

4. Săn sóc vết mổ: thay băng vết mổ. Khi có hiện tượng bất thường như chảy máu, thấm dịch nhiều phải kiểm tra vết mổ.

VII. XỬ TRÍ TAI BIẾN

1. Trong phẫu thuật:

Cắt niệu quản: nếu không mất đoạn nhiều có thể nối lại ngay và đặt sonde JJ. Nếu bị mất đoạn nhiều thì dẫn lưu đầu trên ra ngoài, đầu dưới thắt lại và đánh dấu bằng một sợi chỉ màu (cần ghi rõ trong biên bản phẫu thuật) để dễ tìm khi phẫu thuật lại.

Cắt bó mạch sinh dục: Cột/clip hai đầu bị đứt của bó mạch sinh dục.

2. Sau phẫu thuật:

- Chảy máu trong ổ bụng: phải phẫu thuật lại ngay.
- Viêm phúc mạc do xì miệng nối: phẫu thuật lại đưa 2 đầu ruột ra ngoài, nếu đầu dưới ngắn thì đóng lại, rửa và dẫn lưu ổ bụng.
- Áp xe tồn lưu ổ bụng: Xác định chính xác vị trí ổ áp xe bằng, siêu âm hoặc chụp cắt lớp. Các tình huống cụ thể:

+ Áp xe nhỏ, nông: chọc hút dưới sự hướng dẫn của siêu âm, hoặc tách vết mổ.

+ Áp xe lớn, sâu: hút dưới sự hướng dẫn của siêu âm hay chích dẫn lưu ngoài phúc mạc.

+ Áp xe nằm giữa các quai ruột: phẫu thuật lại làm sạch ổ áp xe và dẫn lưu ổ bụng.

- Tắc ruột sớm sau mổ: theo dõi tình trạng diễn biến, đặt sonde dạ dày, bồi hoàn nước điện giải. Mổ lại kiểm tra và giải quyết nguyên nhân trong trường hợp cần thiết.

176. PHẪU THUẬT NỘI SOI ĐIỀU TRỊ MEGACOLON (PHẪU THUẬT SOAVE ĐƯỜNG HẬU MÔN MỘT THÌ)

ThS. BS. Nguyễn Hữu Thịnh

I. ĐẠI CƯƠNG

- Megacolon hay phình đại tràng là nguyên nhân gây tắc ruột thấp thường gặp nhất ở lứa tuổi nhũ nhi. Bệnh do sự vô hạch bẩm sinh trong các đám rối thần kinh ruột, bắt đầu từ cơ thắt trong. Vì vậy tên gọi chính xác của bệnh là Phình đại tràng vô hạch bẩm sinh hay bệnh Hirschsprung.

- Kỹ thuật mổ điều trị triệt để bệnh lý này bao gồm cắt bỏ đoạn vô hạch và tái lập lưu thông ruột. Ba phương pháp mổ Swenson, Soave, Duhamel được coi là kinh điển trong điều trị bệnh Hirschsprung. Trong phương pháp Soave, đoạn vô hạch được lột bỏ niêm mạc, để lại đoạn thanh cơ; sau đó đưa đoạn có hạch vào trong lòng ống thanh cơ đoạn vô hạch và cuối cùng khâu đính đoạn có hạch vào trực tràng trên đường lược 5 - 10 mm.

- Năm 1995, Geogerson đã ứng dụng thành công nội soi hỗ trợ thay cho mổ mở ngã bụng "Laparoscopically assisted Transanal Endorectal pullthrough". Hiện nay, nội soi được sử dụng rộng rãi trong điều trị bệnh Hirschsprung, đặc biệt trong thể vô hạch đoạn dài, cần can thiệp ngã bụng.

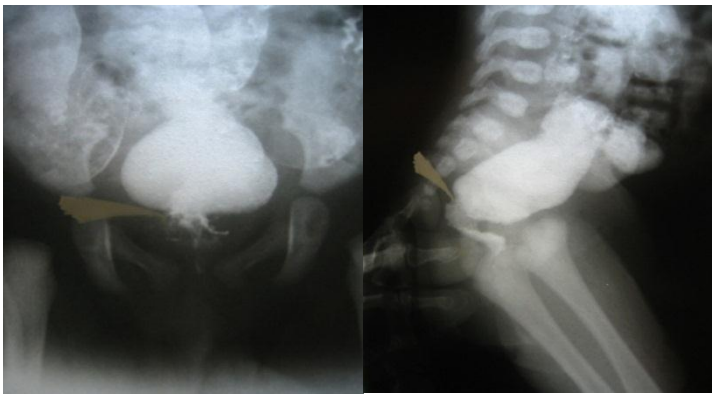

Hình 1.*X Quang đại tràng cản quang (thẳng – nghiêng) giúp xác định vị trí đoạn hẹp (vô hạch) – đoạn chuyển tiếp - đoạn dãn.*

CHỈ ĐỊNH

Nội soi hỗ trợ trong trường hợp vô hạch đoạn dài.

II. CHỐNG CHỈ ĐỊNH

Không có chống chỉ định tuyệt đối.

- Người bệnh có bệnh lý nội khoa nặng đi kèm (tim, phổi…) chống chỉ định của bơm hơi ổ bụng.
- Các chống chỉ định tương đối của phẫu thuật hạ đại tràng một thì gồm: viêm ruột nặng, bệnh kèm theo nặng, không xác định được vị trí ruột có hạch bình thường trên đoạn chuyển tiếp, dãn lớn toàn bộ đại tràng.
- Đối với trường hợp đoạn vô hạch dài đến giữa đại tràng ngang thì nên cân nhắc theo phương pháp Duhamel hay là phương pháp Soave.

IV. CHUẨN BỊ

1. Người thực hiện quy trình kỹ thuật:

- PTV Tiêu hóa Nhi có kinh nghiệm trong PTNS ổ bụng, bác sĩ GMHS và dụng cụ viên có kinh nghiệm trong phẫu thuật nội soi.

2. Phương tiện

- Hệ thống PTNS và các dụng cụ dùng trong PTNS, dao hàn mạch.
- Một bộ dụng cụ tiêu hóa mổ mở.

3. Chuẩn bị người bệnh :

- Thời điểm phẫu thuật: tùy theo độ tuổi, độ dài đoạn vô hạch, tình trạng người bệnh, có thể phẫu thuật ngay khi chẩn đoán xác định bệnh. Tuổi lý tưởng cho phẫu thuật khoảng 3 tháng tuổi.
- Chuẩn bị trước mổ:

Làm sạch đại tràng: thụt tháo mỗi ngày trước mổ + 1 lần trước mổ giúp tháo phân sạch.

Kháng sinh dự phòng: Cephalosporin thế hệ 3 (claforan 30mg/kg).

Chế độ ăn chuẩn bị đại tràng trước mổ.

Nếu thụt tháo còn dơ có thể sử dụng Fortrans đối với bệnh nhi trên 7kg, 1 gói pha 1000 ml nước chín, liều 100 ml/kg uống dần trong 4 giờ ngày trước mổ. Chú ý thử lại Ion đồ sau uống.

4. Hồ sơ bệnh án

- Thông tin hành chính đầy đủ.
- Thông tin y khoa, biên bản hội chẩn duyệt mổ: chẩn đoán trước mổ, phương pháp mổ, phẫu thuật viên, thời gian mổ.
- Biên bản cam kết phẫu thuật và truyền máu.

- Bảng khám tiền mê.

V. CÁC BƯỚC TIẾN HÀNH

1. Kiểm tra hồ sơ: 10 phút.

Phẫu thuật viên và bác sĩ gây mê kiểm tra hồ sơ bệnh án đầy đủ thông tin.

2. Kiểm tra người bệnh: 5 phút

Trước khi vào phòng mổ, bác sĩ gây mê kiểm tra đối chiếu thông tin người bệnh.

Khi vào phòng mổ: Phẫu thuật viên, bác sĩ gây mê, dụng cụ viên kiểm tra đối chiếu tên, ngày sinh, địa chỉ, chẩn đoán trước mổ của bệnh nhi trong hồ sơ và vòng đeo tay, kiểm tra vị trí đánh dấu phẫu thuật

3. Thực hiện kỹ thuật: 90 - 120 phút

- Gây mê nội khí quản.
- Tê xương cùng.
- Tư thế người bệnh: nằm ngửa, tư thế sản phụ khoa (dùng gối kê 2 bên hoặc dụng cụ kê chân sản phụ khoa) để giữ vững tư thế người bệnh trong lúc phẫu thuật.
- Đặt lưu thông dạ dày.
- Đặt lưu thông tiểu 6-8Fr.
- **Giai đoạn ngã bụng:** sử dụng 3 hoặc 4 trocar (hình 2). Đặt áp lực ổ bụng 8-10 cmH_2O, lưu lượng bơm CO_2 1-2 l/phút. Quan sát khung đại tràng, xác định vị trí đoạn vô hạch (sinh thiết lạnh, nếu có). Bắt đầu từ mạc treo đại tràng xich ma, mở cửa sổ bằng móc đốt đơn cực. Mạch máu mạc treo đại tràng được bóc tách về phía gần bằng dao siêu âm cắt đốt nội soi trên nguyên tắc chừa lại cung mạch máu thông nối, và tránh sự căng mạc treo (hình 2). Khi hạ đại tràng, kiểm soát sự xoắn vặn.

Về phía hậu môn, trực tràng được bóc tách ôm sát thành ruột. Mặt sau trực tràng bóc tách sát thành, xung quanh xuống dưới nếp phúc mạc 1-2 cm.

- **Giai đoạn ngã hậu môn:** Dùng vòng lonestar banh hậu môn. Dùng dao điện đơn cực đầu đốt nhọn rạch niêm mạc trực tràng trên đường lược khoảng 5-10mm (tùy lứa tuổi). Bóc tách ống niêm mạc lên cao khoảng 3 cm. Sau đó mở cổ lồng thanh cơ (tránh vị trí 12 giờ), bóc tách tiếp giáp với phần thao tác vùng

chậu đã thực hiện trong quá trình nội soi. Cuối cùng là thực hiện miệng nối đại tràng – với niêm mạc trực tràng trên đường lược bằng chỉ Vicryl 4.0/5.0 mũi rời.

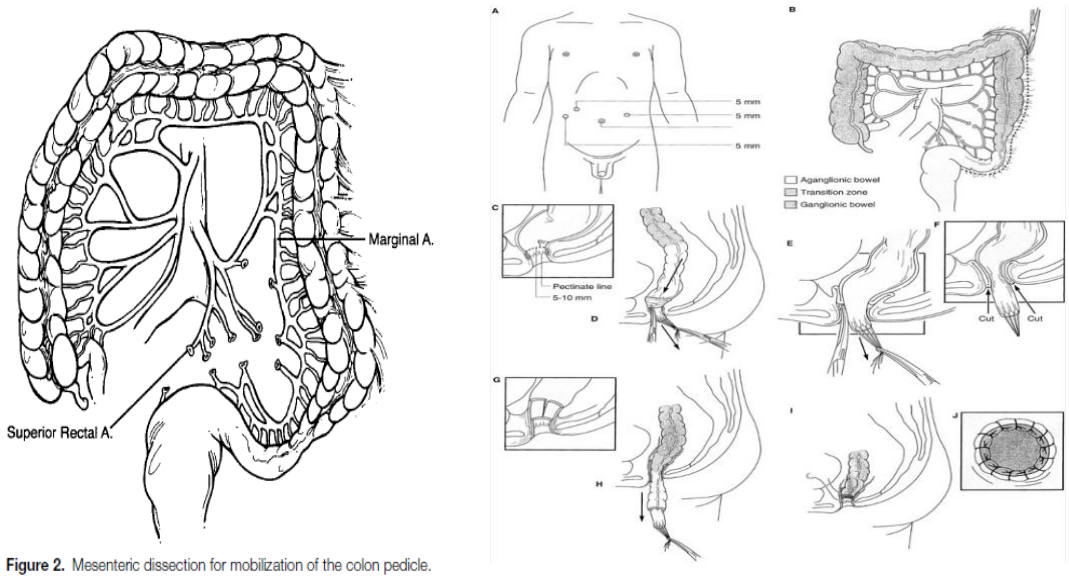

Figure 2. Mesenteric dissection for mobilization of the colon pedicle.

Hình 2: *Kỹ thuật Hạ đại tràng có hỗ trợ nội soi*

"Nguồn Georgeson 1995".

VI. THEO DÕI

1. Chăm sóc sau mổ:

- Nuôi ăn đường miệng: Cho ăn đường miệng có thể bắt đầu ngay khi trẻ đi phân và không có triệu chứng: chướng bụng, ứ dịch dạ dày (>1ml/kg/24), viêm ruột (sốt, tiêu phân xấu...).
- Kháng sinh: Cephalosporin thế hệ 3 (claforan 30-50 mg/kg x 3 lần/ngày) +/- Metronidazol 10mg/kg x 3 lần/ngày.
- Giảm đau: Tê cùng được sử dụng trong và sau phẫu thuật. Giảm đau sau mổ: Paracetamol 15mg/kg x 4 TTM/15 phút.
- Điều kiện xuất viện: Trẻ sẽ được xuất viện sau 5 đến 7 ngày khi: Ăn lại hoàn toàn bằng đường miệng, tự đi tiêu, miệng nối lành tốt.
- Nong hậu môn: thường sau mổ 2 tuần. Nong bằng que Hegar 1-2 lần/ngày cho đến khi đạt kích thước que nong mong muốn theo tuổi.

Nhóm tuổi	**Kích thước nong Hegar**
1-4 tháng tuổi	12

4-8 tháng tuổi	13
8-12 tháng tuổi	14
1-3 tuổi	15
3-12 tuổi	16
> 12 tuổi	17

2. Biến chứng sớm (< 30 ngày sau mổ):

- Xoắn: biểu hiện tắc ruột cần phẫu thuật lại.
- Nhiễm trùng vết mổ: (rò rỉ, chảy mủ...) đòi hỏi nhiều thời gian nằm viện hơn bình thường để điều trị kháng sinh và chăm sóc vết thương.
- Tụt miệng nối: cần làm lại miệng nối.
- Triệu chứng tắc nghẽn: còn tiêu bón và chướng bụng nhiều, ói và viêm ruột. Cần thăm khám kĩ và làm thêm xét nghiệm để chẩn đoán nguyên nhân (hẹp miệng nối, còn sót đoạn vô hạch).
- Viêm ruột cần nhập viện: tiêu chảy, phân xấu, chướng bụng, ruột giãn và phù nề ruột trên Xquang.
- Rò trực tràng-âm đạo, trực tràng-niệu đạo, rò tầng sinh môn.

3. Biến chứng muộn:

Cần theo dõi lâu dài vì người bệnh sau mổ thường sẽ có những biểu hiện rối loạn tháo phân (tiêu bón, són phân kéo dài).

VII. XỬ TRÍ TAI BIẾN

Tùy theo tai biến, sẽ có phương pháp xử trí thích hợp.

1. Tai biến do đặt trocar:

Tổn thương tạng trong ổ bụng do thao tác đặt trocar. Xử trí: tùy theo thương tổn có thể xử trí qua nội soi.

2. Tai biến do bơm CO_2:

- Tăng CO_2 máu do thời gian mổ lâu. Xử trí: tăng thông khí/ phút
- Giảm thân nhiệt do khí CO_2 lạnh và khô. Xử trí: ủ ấm.

3. Tai biến do phẫu thuật:

- Chảy máu
- Tổn thương niệu quản, ống dẫn tinh.
- Tổn thương âm đạo. Xử trí: làm hậu môn nhân tạo một đầu.

177. PHẪU THUẬT NỘI SOI HẠ BÓNG TRỰC TRÀNG VÀ TẠO HÌNH HẬU MÔN MỘT THÌ TRONG ĐIỀU TRỊ DỊ DẠNG HẬU MÔN TRỰC TRÀNG

ThS BS Nguyễn Hữu Thịnh

I. ĐẠI CƯƠNG

Dị dạng hậu môn trực tràng biểu hiện với nhiều dạng bất thường: gián đoạn bẩm sinh hoàn toàn haymột phần sự thông thương của đoạn cuối ống tiêu hoá hoặc sự thay đổi hình thái của nó.

II. CHỈ ĐỊNH

- Có thể chỉ định cho tất cả dị dạng hậu môn trực tràng trừ dạng dò hậu môn da hoặc dò tiền đình.
- Hiện nay thường được chỉ định cho:
  + Dò trực tràng bàng quang.
  + Dò trực tràng niệu đạo tiền liệt tuyến.

III. CHỐNG CHỈ ĐỊNH

- Rối loạn đông máu.
- Viêm phế quản, viêm phổi.
- Chống chỉ định của phẫu thuật nội soi.

IV. CHUẨN BỊ

1. Người thực hiện quy trình kỹ thuật:

- Phẫu thuật viên (PTV) chuyên ngành Ngoại tiêu hóa có kinh nghiệm trong phẫu thuật nội soi (PTNS); bác sĩ Gây mê hồi sức (GMHS), dụng cụ viên có kinh nghiệm trong PTNS.

2. Phương tiện:

- Hệ thống phẫu thuật nội soi, các dụng cụ phẫu thuật nội soi ổ bụng, dao hàn mạch.
- Một bộ dụng cụ tiêu hóa mổ mở.

3. Người bệnh:

- Khám toàn thân để phát hiện dị tật phối hợp

+ Ở trẻ đã có hậu môn nhân tạo: Chụp đại tràng có cản quang qua đầu dưới hậu môn nhân tạo (thẳng-nghiêng) để đánh giá liên quan của bóng trực tràng so

với đường mu-cụt hoặc qua tam giác mu-cụt - ụ ngồi và tìm đường rò trực tràng với đường tiết niệu hoặc sinh dục.

+ Thăm khám và đánh giá vùng chậu và xương cùng để tiên lượng khả năng đi tiêu tự chủ sau phẫu thuật.

+ Siêu âm xuyên thóp, tiết niệu, tim: để tìm các dị tật bẩm sinh thần kinh trung ương, tiết niệu và tim mạch.

+ Chụp X quang niệu đạo ngược dòng lúc tiểu để phát hiện luồng trào ngược bàng quang niệu quản.

+ Chụp UIV nếu siêu âm và chụp bàng quang thấy có bất thường của đường tiết niệu.

- Thụt tháo đầu dưới hậu môn nhân tạo 1 lần/ngày và 1 lần trước mổ.
- Kháng sinh phổ rộng dự phòng trước phẫu thuật.
- Công thức máu, nhóm máu, chức năng đông máu, tổng phân tích nước tiểu, chức năng thận nếu có dị dạng tiết niệu.
- Khám tiền mê.

4. Hồ sơ bệnh án:

- Thông tin hành chính: Họ tên, ngày sinh, họ tên cha mẹ, nghề nghiệp, địa chỉ.
- Thông tin y khoa: tiền căn sản khoa của mẹ, cân nặng lúc sanh, dị tật phối hợp, tri giác, sinh hiệu, huyết đồ, nhóm máu, chức năng đông máu, tổng phân tích nước tiểu, siêu âm não - tim - bụng, XQ cản quang đầu dưới hậu môn nhân tạo.
- Biên bản hội chẩn duyệt mổ: chẩn đoán trước mổ, phương pháp mổ, phẫu thuật viên, thời gian mổ.
- Biên bản cam kết phẫu thuật và truyền máu.
- Bảng khám tiền mê.

V. CÁC BƯỚC TIẾN HÀNH

1. Kiểm tra hồ sơ: 10 phút

Phẫu thuật viên và bác sĩ gây mê kiểm tra hồ sơ bệnh án đầy đủ thông tin đã liệt kê.

2. Kiểm tra người bệnh: 5 phút

- Trước khi vào phòng mổ, bác sĩ gây mê kiểm tra đối chiếu họ tên, ngày sinh, địa chỉ của bệnh nhi trong hồ sơ và vòng đeo tay, đối chiếu với người nhà.
- Khi vào phòng mổ: Phẫu thuật viên, bác sĩ gây mê, dụng cụ viên kiểm tra đối chiếu tên, ngày sinh, địa chỉ, chẩn đoán trước mổ của bệnh nhi trong hồ sơ và vòng đeo tay, kiểm tra vị trí đánh dấu phẫu thuật.

3. Thực hiện kỹ thuật: 90 - 120 phút

- Gây mê toàn thân, đặt nội khí quản.
- Gây tê xương cùng.
- Đặt thông dạ dày.
- Đặt thông niệu đạo với thông Folley 6F.
- Bệnh nhi được đặt nằm ngửa, độn gối nâng mông, đầu thấp, hai chân dạng và được kê lên theo tư thế phụ khoa.
- Sát trùng vùng tầng sinh môn và vùng bụng từ hai vú trở xuống.
- Trải săng phẫu thuật.

Thì nội soi ổ bụng:

Phẫu thuật viên và dụng cụ viên đứng như hình 1A.

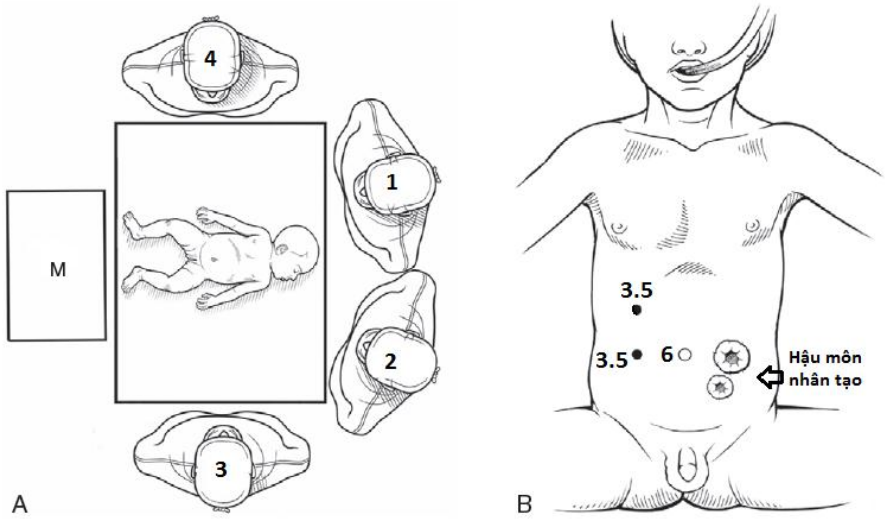

Hình 1. *Tư thế bệnh nhi và phẫu thuật viên trong phẫu thuật nội soi hạ bóng trực tràng và tạo hình hậu môn 1 thì*. Hình 1A: *(1) Phẫu thuật viên chính. (2) Phẫu thuật viên phụ cầm đầu soi. (3) Dụng cụ viên. (4) Bác sĩ gây mê. (M) Màn hình chiếu*. Hình 1B: *vị trí đặt trocar*.

Phẫu thuật tiến hành qua 3 trocar (hình 1B):

- Trocar thứ nhất ở rốn: 6mm, cho dụng cụ phẫu thuật.
- Trocar thứ 2 ở ¼ bụng trên Phải ngay đường nách trước: 3 mm, cho đèn soi.
- Trocar thứ 3 ở ¼ bụng dưới Phải ngang rốn: 3mm, cho dụng cụ phẫu thuật.

Bơm CO_2 với áp lực 10-12 cm H_20.

Có thể treo bang quang lên thành bụng trước bằng mũi chữ U.

Bóc tách trực tràng đến sát đường rò. Nên dùng dao lưỡng cực để tránh tổn thương mô xung quanh, đặc biệt ở phía trước trực tràng.

Cặp đường rò bằng 2 clip. Cắt đường rò giữa hai clip. Có thể dùng Ligasure để cắt và hàn đường rò.

Thì tầng sinh môn:

- Dùng máy kích thích thần kinh xác định cơ thắt ngoài hậu môn. Đánh đấu bờ ngoài của cơ thắt tại 4 vị trí trên - dưới và hai bên theo hình chữ thập bằng chỉ Soie 4.0.
- Rạch da dọc 6-8 mm trên vết tích hậu môn.
- Tạo đường hầm xuống vết tích hậu môn.
- Hạ bóng trực tràng xuống vết tích hậu môn, kết hợp quan sát qua nội soi để tránh xoắn trực tràng.
- Tháo Clip tại vị trí đường rò.
- Khâu thành trực tràng với cơ thắt và sau đó khâu niêm mạc với da bằng chỉ vicryl 5.0, mũi rời.
- Khâu treo trực tràng với cân trước xương cùng bằng Vicryl 5.0 qua nội soi, mũi liên tục.
- Đóng cân lỗ trocar rốn bằng Vicryl 3.0.
- May da 3 lỗ trocar bằng Vicryl Rapide 5.0.

VI. THEO DÕI

1. Chăm sóc hậu phẫu:

- Giảm đau với acetaminophen 10-15 mg/kg/lần x 3 lần/ngày x 5-7 ngày.
- Trường hợp rò trực tràng-niệu đạo ở trẻ trai, sonde niệu đạo được đặt khoảng 05 ngày. Nếu sonde niệu đạo vô tình bị tụt ra, người bệnh phải được theo dõi xem có tự đi tiểu được hay không. Nếu không đi tiểu được, như trong các trường hợp bất thường xương cùng→ mở bàng quang ra. Cố gắng đặt lại sonde tiểu nên tránh vì có thể nguy hiểm.
- Kháng sinh cefotaxime 100 mg/kg/ngày chia 3 lần /ngày đường tĩnh mạch được cho trong khoảng 72 giờ.

- Người bệnh được cho xuất viện sau 5-7 ngày.
- Hai tuần sau khi mổ bắt đầu nong hậu môn cho người bệnh. Ở lần nong đầu tiên, dùng cây nong kích thước vừa khít với lỗ hậu môn, được nong bởi cha mẹ của bé và nong 02 lần mỗi ngày. Mỗi tuần kích thước của cây nong được tăng lên cho đến khi kích thước của trực tràng đạt được như mong muốn theo độ tuổi của người bệnh.

Nhóm tuổi	**Kích thước nong Hegar**
1-4 tháng tuổi	12
4-8 tháng tuổi	13
8-12 tháng tuổi	14
1-3 tuổi	15
3-12 tuổi	16
> 12 tuổi	17

Khi kích thước nong mong muốn đã đạt được, hậu môn nhân tạo sẽ được đóng lại. Số lần nong có thể giảm xuống khi cây nong có kích thước mong muốn nong được dễ dàng mà không đau. Số lần nong có thể giảm theo lịch trình sau đây:

* Ít nhất 01 lần/ngày trong tháng đầu tiên
* Mỗi 03 ngày một lần trong tháng thứ hai
* Mỗi 02 lần/tuần trong tháng thứ ba
* 01 lần/tuần trong tháng thứ tư
* Mỗi 02 tuần một lần trong 03 tháng tiếp theo.

2. Biến chứng sau mổ:

- Nhiễm trùng vết mổ:

Kháng sinh cefotaxime 100 mg/kg/ngày chia 3 lần /ngày.

Vệ sinh hậu môn tạo hình: rửa sạch với betadine pha loãng 2 lần/ ngày.

- Hẹp hậu môn. Xử trí: Nong hậu môn.
- Xì rò miệng nối. Xử trí: Làm lại miệng nối, rửa bụng - dẫn lưu, làm hậu môn nhân tạo (nếu chưa có).

VII. XỬ TRÍ TAI BIẾN

Tùy theo biến chứng sau mổ sẽ có phương pháp xử trí thích hợp.

1. Tai biến do đặt trocar:

Tổn thương tạng trong ổ bụng do thao tác đặt trocar. Xử trí: tùy thương tổn có thể xử trí qua nội soi.

2. Tai biến do bơm CO_2:

- Tăng CO_2 máu do thời gian mổ lâu. Xử trí: tăng thông khí/ phút
- Giảm thân nhiệt do khí CO_2 lạnh và khô. Xử trí: ủ ấm.

3. Tai biến do phẫu thuật:

- Chảy máu.
- Tổn thương niệu quản, ống dẫn tinh.
- Tổn thương âm đạo. Xử trí: khâu lại lỗ thủng + làm hậu môn nhân tạo nếu chưa có.

178. PHẪU THUẬT NỘI SOI CẮT GAN THÙY TRÁI

ThS. BS. Trần Công Duy Long

I. ĐẠI CƯƠNG

Phẫu thuật nội soi cắt gan thùy trái là phương pháp mổ qua đường nội soi ổ bụng để lấy bỏ phần gan thùy trái bao gồm hạ phân thùy 2, 3.

II. CHỈ ĐỊNH

Ung thư tế bào gan, u tuyến gan, bướu lành mạch máu gan.

III. CHỐNG CHỈ ĐỊNH

- Chống chỉ định của phẫu thuật ổ bụng nói chung: rối loạn đông máu nặng, bệnh lý tim mạch, hô hấp…không cho phép gây mê toàn thân.
- Chống chỉ định của phẫu thuật nội soi ổ bụng nói chung: không thể bơm CO_2 vào khoang bụng…

IV. CHUẨN BỊ

1. Người thực hiện quy trình kỹ thuật:

Bác sỹ chuyên khoa tiêu hóa gan mật đã được đào tạo phẫu thuật nội soi cơ bản

2. Phương tiện:

- Bàn mổ có thể dạng chân và xoay các chiều
- Dàn máy mổ nội soi: nguồn sáng, máy bơm khí CO_2, màn hình, dao điện (đơn cực, lưỡng cực), dao cắt đốt siêu âm.
- Bộ dụng cụ mổ nội soi: 05 trocar (02 trocar 10 mm, 3 trocar 5 mm), Kelly, clamp, kìm kẹp kim, móc đốt, kéo, ống hút, kính soi 45^0
- Stapler và reload trắng, Hemolock clip đủ các số, bulldog, túi chứa bệnh phẩm.

3. Người bệnh:

- Các xét nghiệm cơ bản phục vụ cuộc phẫu thuật.
- Các xét nghiệm đánh giá chức năng gan, chức năng hô hấp.
- Siêu âm bụng, chụp cộng hưởng từ đường mật (nếu có).

4. Hồ sơ bệnh án: Hoàn thành các thủ tục hành chính theo quy định: bệnh án chi tiết, biên bản hội chẩn, biên bản khám trước khi gây mê, giấy cam đoan đồng ý phẫu thuật.

V. CÁC BƯỚC TIẾN HÀNH

1. Kiểm tra hồ sơ: Đầy đủ theo quy định Bộ Y tế.
2. Kiểm tra người bệnh: Đúng người (tên, tuổi,…), đúng bệnh.
3. Thực hiện kỹ thuật:

3.1. Vô cảm: Mê nội khí quản

Đặt ống thông dạ dày, thông niệu đạo

3.2. Tư thế:

- Người bệnh nằm ngửa, 2 chân dạng, 2 tay khép. Màn hình đặt ở phía đầu bên tay trái người bệnh.
- Người thực hiện đứng bên tay phải người bệnh, người cầm kính soi đứng giữa 2 chân, người phụ đứng bên trái người bệnh, dụng cụ viên đứng bên trái người thực hiện.

3.3. Kỹ thuật:

- Mở bụng theo kỹ thuật mini-open ở dưới rốn để đặt trocar 10mm. Bơm hơi ổ bụng, duy trì áp lực trong ổ bụng 10-12 mmHg.
- Đưa camera quan sát, lựa chọn vị trí đặt các trocar tiếp theo: trocar 12 mm bờ phải cơ thẳng bụng, ngang bên trái rốn; trocar 5mm ở bờ phải cơ thẳng bụng ngang bên phải rốn; trocar 5mm ở dưới sườn phải và trocar 5 mm dưới sườn trái.
- Chỉnh bàn tư thế đầu cao tối đa. Quan sát ổ bụng, thùy gan trái.
- Dùng dao cắt đốt siêu âm cắt dây chằng tròn, dây chằng liềm. Di động thùy gan trái. Tìm và cột động mạch gan trái xuất phát từ động mạch vị trái nếu có.
- Dùng kẹp mạch máu (bulldog) kẹp tạm cuống gan trái. Quan sát sự thay đổi màu sắc trên bề mặt gan do gan trái bị thiếu máu.
- Dùng dao cắt đốt siêu âm cắt nhu mô gan tại ranh giới thùy gan trái-thùy gan phải (nơi bám của đây chằng liềm trên bề mặt gan).
- Dùng Stapler reload trắng để cắt bộ 3 cửa của thùy gan trái. Tiếp tục dùng dao cắt đốt siêu âm để phẫu tích tìm tĩnh mạch gan trái.
- Dùng Hemolock để kẹp tĩnh mạch gan trái.
- Cho gan thùy trái vào túi bệnh phẩm.
- Kiểm tra cầm máu mặt cắt. Lau bụng từng vùng, dẫn lưu mặt cắt gan ra vùng hông trái.

- Mở rộng vết mổ ở rốn để lấy bệnh phẩm.

VI. THEO DÕI

- Rút sonde dạ dày sau 24-48g
- Cho ăn khi có trung tiện.
- Ngồi dậy, đi lại sau 48-72g.
- Rút ống dẫn lưu bụng sau 72g.
- Ra viện sau 7 - 10 ngày.

VII. XỬ TRÍ TAI BIẾN

- Chảy máu trong ổ bụng: do tổn thương mạch máu vùng cuống gan, chảy máy mặt cắt hoặc tuột hemolock tĩnh mạch gan trái. Xử trí: nội soi kiểm tra hoặc mổ mở để cầm máu.
- Viêm phúc mạc: do rò mật tại mặt cắt gan. Xử trí: nội soi kiểm tra hay mở bụng xử trí theo thương tổn.

179. PHẪU THUẬT NỘI SOI MỞ ỐNG MẬT CHỦ LẤY SỎI

BS CK1 Lê Quan Anh Tuấn, ThS BS Phạm Minh Hải

I . ĐẠI CƯƠNG

Phẫu thuật nội soi mở ống mật chủ lấy sỏi là một phương pháp mổ được dùng để can thiệp lấy sỏi đường mật. Nội dung chính yếu của phương pháp mổ này bao gồm: tiếp cận các thành phần trong ổ bụng bằng cách nội soi ổ bụng; phẫu tích, bộc lộ và xẻ ống mật chủ hoặc ống gan chung; lấy sỏi đường mật; khâu lại chỗ xẻ đường mật với có hoặc không kết hợp đặt dẫn lưu đường mật.

II . CHỈ ĐỊNH

1. Chỉ định:

- Những trường hợp sỏi đường mật ngoài gan (sỏi ống mật chủ, ống gan chung và ngã 3 đường mật) mà ERCP (nội soi mật tụy ngược dòng) điều trị bị thất bại.
- Những trường hợp sỏi đường mật ngoài gan mà không thực hiện ERCP để lấy sỏi được như: sỏi to (kích thước sỏi > 2 cm) ở nơi không có phương tiện tán sỏi cơ học qua ERCP, hoặc kích thước sỏi > 3 cm; không có điều kiện thực hiện ERCP lấy sỏi; sỏi đường mật ngoài gan được phát hiện trong lúc mổ nội soi cắt túi mật (không biết hoặc nghi ngờ có sỏi đường mật trước mổ); sỏi đường mật trong gan kèm đường kính ống mật chủ ≥ 8 mm.

2. Chỉ định cần thảo luận:

- Thay đổi cấu trúc giải phẫu bình thường do phẫu thuật: cắt toàn bộ dạ dày + nối thực quản - hỗng tràng, cắt bán phần dưới dạ dày + nối dạ dày - hỗng tràng, phẫu thuật Whipple (cắt khối tá tụy), …
- Sỏi đường mật trong và ngoài gan.

III . CHỐNG CHỈ ĐỊNH

- Sỏi đường mật trong và ngoài gan.
- Chống chỉ định của phẫu thuật nội soi ổ bụng nói chung: không thể bơm CO_2 khoang ổ bụng (suy tim, bệnh hô hấp nặng…).
- Chống chỉ định của phẫu thuật ổ bụng nói chung: rối loạn đông máu nặng, bệnh lý tim mạch hô hấp không cho phép thực hiện gây mê toàn thân.

IV - CHUẨN BỊ

1. Người thực hiện:

Người thực hiện là bác sĩ phẫu thuật chuyên khoa Ngoại tiêu hoá-gan mật tụy đã được đào tạo phẫu thuật nội soi căn bản. Ngoài ra, cần phải có 1 kíp mổ bao gồm: bác sĩ gây mê, bác sĩ phụ mổ (có thể thay thế bằng dung cụ viên được huấn luyện phụ mổ), kỹ thuật viên gây mê, dụng cụ viên.

2. Phương tiện:

- Bàn mổ có thể dạng chân, quay các chiều.
- Hệ thống máy mổ nội soi ổ bụng.
- Bộ dụng cụ mổ nội soi ổ bụng.
- Bộ nội soi đường mật trong mổ: nếu có.
- Một bộ dụng cụ mổ mở.

3. Người bệnh:

- Các xét nghiệm cơ bản phục vụ cuộc mổ.
- Các xét nghiệm đánh giá chức năng gan, chức năng hô hấp.
- Siêu âm ổ bụng, chụp cộng hưởng từ đường mật hoặc chụp cắt lớp vi tính (nếu có) để chẩn đoán sỏi đường mật và khảo sát kích thước đường mật ngoài gan.

4. Hồ sơ bệnh án:

Hoàn thành các thủ tục hành chính theo quy định: bệnh án chi tiết, biên bản hội chẩn, biên bản khám trước khi gây mê, giấy cam đoan đồng ý phẫu thuật.

V. CÁC BƯỚC TIẾN HÀNH

1. Kiểm tra hồ sơ: biên bản hội chẩn, cam kết phẫu thuật, biên bản duyệt mổ, biên bản khám tiền phẫu và tiền mê.
2. Kiểm tra người bệnh: đúng người bệnh ,
3. Thực hiện kỹ thuật:

Tư thế

- Người bệnh nằm ngửa, 2 chân có thể khép hoặc dạng 90°, tay phải dạng hoặc khép, tay trái thường được khép. Màn hình đặt ở phía đầu bên tay phải người bệnh nếu người mổ chính đứng giữa 2 chân người bệnh. Trường hợp người mổ chính đứng bên trái người bệnh thì màn hình đặt ở bên phải người bệnh ngang mức hông.

- Người mổ phụ 1: cầm camera đứng phía dưới người thực hiện hoặc giữa 2 chân. Người mổ phụ 2 (nếu có): đứng phía trên bên trái hoặc bên trái người bệnh để vén gan, cầm ống hút. Dụng cụ viên đứng phía dưới bên trái hoặc phải người bệnh tùy theo người mổ chính đứng bên trái hay giữa 2 chân người bệnh.

Vô cảm

- Mê nội khí quản, có đặt ống thông dạ dày.

Kỹ thuật

- Đặt trocar số 1 (thường gọi là trocar rốn) ở ngay dưới rốn: có thể áp dụng kỹ thuật mở hay kín, trocar được sử dụng là trocar 10mm.
- Bơm hơi ổ bụng (CO_2), duy trì áp lực trong ổ bụng 10 - 12 mmHg.
- Đưa camera quan sát, lựa chọn vị trí đặt các trocar tiếp theo: 1 trocar 10mm 2 trocar 5mm. Vị trí của các trocar này thường là dưới mũi ức, dưới sườn phải và trái.
- Phẫu tích, bộc lộ ống mật chủ: mở lớp phúc mạc phủ trước ống mật chủ, phẫu tích mô mở xung quanh thì sẽ thấy rõ thành trước ống mật chủ.
- Trong những trường khó, việc nhận định ống mật chủ không dễ dàng. Trong trường hợp này, người mổ có thể dùng kỹ thuật chọc thăm dò đường mật. Thường dùng kim chọc dò tủy sống hoặc kim Chiba, kim Secalon.
- Xẻ ống mật chủ:

+ Thường dùng đường xẻ dọc.

+ Có thể xẻ bằng dao đốt điện hình kim, hình móc hoặc xẻ bằng kéo.

- Dùng kiềm gắp sỏi thẳng và cong qua lỗ trocar thượng vị để lấy sỏi trong ống mật, đồng thời đưa qua Oddi xuống tá tràng.
- Đưa ống nhựa qua trocar thượng vị vào ống mật chủ để bơm rửa đường mật (nếu cần) để lấy sỏi nhỏ, sỏi vụn, mủ đường mật, máu cục và kiểm tra sự thông thương của đoạn cuối ống mật chủ và cơ vòng Oddi.
- Nếu có máy nội soi đường mật trong mổ sẽ đưa ống kính qua trocar thượng vị, soi đường mật để lấy sỏi, kiểm tra sạch sỏi và tình trạng thông thương của đoạn cuối ống mật chủ và cơ vòng Oddi.
- Có thể đặt dẫn lưu đường mật hoặc không tùy từng trường hợp cụ thể.

- Khâu ống mật chủ: bằng chỉ tan chậm, thường là loại 3.0. Có thể mũi rời hoặc mũi liên tục. Dụng cụ sử dụng trong thì mổ này là kẹp mang kim, kẹp phẫu tích và có thể hút hỗ trợ để bộc lộ phẫu trường.
- Hút rửa sạch.
- Đặt 1 dẫn lưu dưới gan qua lỗ trocar dưới sườn.
- Đưa Kehr qua lỗ trocar thượng vị (nếu có dẫn lưu Kehr). Lấy gạc + sỏi trong túi nylon qua lỗ trocar rốn, đóng các lỗ trocar bằng chỉ tan.

VI. THEO DÕI

- Rút ống thông mũi - dạ dày và cho ăn lại sớm sau mổ.
- Theo dõi số lượng và tính chất dịch qua ống T mỗi ngày
- Chụp Kehr sau 7 ngày, nếu không có sót sỏi hay dị vật và thuốc xuống tá tràng tốt thì kẹp ống Kehr. Theo dõi tình trạng sốt và đau bụng sau khi kẹp Kehr. Thời gian rút ống Kehr thông thường sau 10 - 14 ngày. Cho người xuất viện trước rồi hướng dẫn kẹp Kehr vào ngày thứ 7. Sau đó hẹn người bệnh tái khám, đánh giá lại và xem xét rút Kehr.

VII. XỬ TRÍ TAI BIẾN

1. Tai biến

Chảy máu trong ổ bụng: do tổn thương mạch máu vùng cuống gan hoặc lỗ trocar hồi sức + nội soi kiểm tra, cầm máu. Chuyển mổ mở khi cần.

2. Biến chứng sau mổ

Viêm phúc mạc: do xì chỗ khâu ống mật chủ hoặc hoặc thương tổn đường mật chính hoặc tổn thương đường tiêu hóa thì mổ lại để xử trí theo thương tổn. Mổ nội soi hay mổ mở tùy theo tình trạng cụ thể: người bệnh, trang thiết bị, phương tiện hồi sức, chuyên gia và phác đồ của cơ sở y tế địa phương.

Áp xe tồn lưu: điều trị nội khoa (điều trị kháng sinh kết hợp chọc hút dưới siêu âm) + theo dõi sát và xem xét mổ lại khi cần.

180. PHẪU THUẬT NỘI SOI MỞ ỐNG MẬT CHỦ LẤY SỎI + CẮT TÚI MẬT

BS CKI. Lê Quan Anh Tuấn, Ths. Bs. Phạm Minh Hải

I . ĐẠI CƯƠNG

Phẫu thuật nội soi mở ống mật chủ lấy sỏi + cắt túi mật là một phương pháp mổ được dùng để can thiệp lấy sỏi đường mật + cắt bỏ túi mật do túi mật có sỏi hoặc polyp hoặc bệnh cơ tuyến túi mật. Nội dung chính yếu của phương pháp mổ này bao gồm: tiếp cận các thành phần trong ổ bụng bằng cách nội soi ổ bụng; phẫu tích, bộc lộ tam giác gan mật, ống mật chủ, cắt túi mật và xẻ ống mật chủ hoặc ống gan chung; lấy sỏi đường mật; khâu lại chỗ xẻ đường mật với có hoặc không kết hợp đặt dẫn lưu đường mật.

II . CHỈ ĐỊNH

2.1. Chỉ định

- Sỏi đường mật ngoài gan (sỏi ống mật chủ, ống gan chung và ngã 3 đường mật) mà ERCP (nội soi mật tụy ngược dòng) điều trị bị thất bại ở thì trước đó hoặc cùng lúc mổ cắt túi mật.
- Sỏi đường mật ngoài gan mà không thực hiện ERCP để lấy sỏi được như:

+ Sỏi to: kích thước sỏi > 2 cm ở nơi không có phương tiện tán sỏi cơ học qua ERCP, hoặc kích thước sỏi > 3 cm.

+ Sỏi đường mật ngoài gan được phát hiện trong lúc mổ nội soi cắt túi mật (không biết hoặc nghi ngờ có sỏi đường mật trước mổ). Trong trường hợp này, để điều trị sỏi đường mật thì bác sĩ phẫu thuật có thể lựa chọn mở ống mật chủ lấy sỏi hay ERCP. Sự lựa chọn được thực hiện dựa vào điều kiện từng nơi, phác đồ hoặc chuyên gia từng nơi, tình trạng cụ thể của người bệnh và sự nhận định thực tế của bác sĩ phẫu thuật.

Chỉ định cần thảo luận:

- Thay đổi cấu trúc giải phẫu bình thường do phẫu thuật: cắt toàn bộ dạ dày + nối thực quản - hỗng tràng, cắt bán phần dưới dạ dày + nối dạ dày - hỗng tràng, phẫu thuật Whipple (cắt khối tá tụy), …
- Sỏi đường mật trong gan kèm đường kính ống mật chủ ≥ 8 mm.

III. CHỐNG CHỈ ĐỊNH

- Sỏi đường mật trong và ngoài gan.
- Chống chỉ định của phẫu thuật nội soi ổ bụng nói chung: không thể bơm CO_2 khoang ổ bụng (suy tim, bệnh hô hấp nặng…).
- Chống chỉ định của phẫu thuật ổ bụng nói chung: rối loạn đông máu nặng, bệnh lý tim mạch hô hấp không cho phép thực hiện gây mê toàn thân.

IV. CHUẨN BỊ

1. Người thực hiện:

Người thực hiện là bác sĩ phẫu thuật chuyên khoa Ngoại tiêu hoá-gan mật tụy đã được đào tạo phẫu thuật nội soi căn bản hoặc giảng viên của một trung tâm hoặc tổ chức hoặc đơn vị huấn luyện phẫu thuật nội soi. Ngoài ra, cần phải có 1 kíp mổ bao gồm: bác sĩ gây mê, bác sĩ phụ mổ (có thể thay thế bằng dụng cụ viên được huấn luyện phụ mổ), kỹ thuật viên gây mê, dụng cụ viên.

2. Phương tiện:

- Bàn mổ có thể dạng chân, quay các chiều.
- Hệ thống máy mổ nội soi ổ bụng.
- Bộ dụng cụ mổ nội soi ổ bụng, dao hàn mạch.
- Bộ dụng cụ mổ mật: Forceps gắp sỏi như Mirizzi hoặc Randall loại thẳng và cong, Kehr đủ số (thường dùng từ 14 - 20F), bộ nong đường mật (nếu có).
- Kim chỉ khâu đường mật: loại chỉ tan chậm như Vicryl 3.0 hoặc safil 3.0,…
- Bộ nội soi đường mật trong mổ: nếu có.

3. Người bệnh:

- Các xét nghiệm cơ bản phục vụ cuộc mổ
- Các xét nghiệm đánh giá chức năng gan, chức năng hô hấp.
- Siêu âm ổ bụng, chụp cộng hưởng từ đường mật hoặc chụp cắt lớp vi tính (nếu có) để chẩn đoán sỏi đường mật và khảo sát kích thước đường mật ngoài gan.

4. Hồ sơ bệnh án:

- Hoàn thành các thủ tục hành chính theo quy định: bệnh án chi tiết, biên bản hội chẩn, biên bản khám trước khi gây mê, giấy cam đoan đồng ý phẫu thuật.

V. CÁC BƯỚC TIẾN HÀNH

1. Kiểm tra hồ sơ: biên bản hội chẩn, cam kết phẫu thuật, biên bản duyệt mổ, biên bản khám tiền phẫu và tiền mê.

2. Kiểm tra người bệnh: Đúng người (tên, tuổi,…), đúng bệnh.

3. Thực hiện kỹ thuật:

Tư thế:

- Người bệnh nằm ngửa, 2 chân có thể khép hoặc dạng 90°, tay phải dạng hoặc khép, tay trái thường được khép. Màn hình đặt ở phía đầu bên tay phải người bệnh nếu người mổ chính đứng giữa 2 chân người bệnh. Trường hợp người mổ chính đứng bên trái người bệnh thì màn hình đặt ở bên phải người bệnh ngang mức hông.
- Người mổ phụ 1: cầm camera đứng phía dưới người thực hiện hoặc giữa 2 chân. Người mổ phụ 2 (nếu có): đứng phía trên bên trái hoặc bên trái người bệnh để vén gan, cầm ống hút. Dụng cụ viên đứng phía dưới bên trái hoặc phải người bệnh tùy theo người mổ chính đứng bên trái hay giữa 2 chân người bệnh.

Vô cảm:

Mê nội khí quản. Có đặt ống thông dạ dày.

Kỹ thuật:

- Đặt trocar số 1 (thường gọi là trocar rốn) ở ngay dưới rốn: có thể áp dụng kỹ thuật mở hay kín, trocar được sử dụng là trocar 10mm.
- Bơm hơi ổ bụng (CO_2), duy trì áp lực trong ổ bụng 10 - 12 mmHg.
- Đưa camera quan sát, lựa chọn vị trí đặt các trocar tiếp theo: 1 trocar 10mm 2 trocar 5mm. Vị trí của các trocar này thường là dưới mũi ức, dưới sườn phải và trái.
- Phẫu tích, bộc lộ tam giác gan mật. Clip + cắt động mạch túi mật và ống túi mật. Cắt giường túi mật. Một số trường hợp đặc biệt như ống túi mật quá to, ống túi mật trong viêm túi mật cấp phải cột hoặc khâu cột ống túi mật, dùng clip sẽ không an toàn.
- Phẫu tích, bộc lộ ống mật chủ. Thông thường phải mở lớp phúc mạc phủ trước ống mật chủ, phẫu tích mô mở xung quanh thì sẽ thấy rõ thành trước ống mật chủ.
- Trong những trường khó, việc nhận định ống mật chủ không dễ dàng. Trong trường hợp này, người mổ có thể dùng kỹ thuật chọc thăm dò đường mật. Thường dùng kim chọc dò tủy sống hoặc kim Chiba, kim Secalon.

- Mở ống mật chủ.
- Dùng kiềm gắp sỏi thẳng và cong qua lỗ trocar thượng vị để lấy sỏi trong ống mật, đồng thời đưa qua Oddi xuống tá tràng (có thể không thực hiện).
- Dùng máy nội soi đường mật để soi trong mổ: sẽ đưa ống soi qua trocar thượng vị. Soi đường mật để lấy sỏi, kiểm tra sạch sỏi và tình trạng thông thương của đoạn cuối ống mật chủ và cơ vòng Oddi.
- Đặt dẫn lưu đường mật hoặc không tùy tình trạng tổn thương.
- Khâu ống mật chủ: bằng chỉ tan chậm, thường là loại 3.0. Có thể mũi rời hoặc mũi liên tục. Dụng cụ sử dụng trong thì mổ này là kẹp mang kim, kẹp phẫu tích và có thể hút hỗ trợ để bộc lộ phẫu trường.
- Hút rửa sạch. Đặt 1 dẫn lưu dưới gan qua lỗ trocar dưới sườn.
- Lấy bệnh phẩm, đóng các lỗ trocar bằng chỉ tan.

VI. THEO DÕI

- Rút ống thông mũi - dạ dày và cho ăn lại sớm sau mổ.
- Theo dõi tình trạng đau bụng, sốt, phản ứng thành bụng, dẫn lưu dưới gan.
- Ra viện sau 3 - 5 ngày nếu không có bệnh kèm theo.

VII. XỬ TRÍ TAI BIẾN

1. Tai biến trong mổ

- Chảy máu trong ổ bụng: do tổn thương mạch máu vùng cuống gan hoặc lỗ trocar. Xử lý theo thương tổn.

2. Biến chứng sau mổ

- Viêm phúc mạc: do xì chỗ khâu ống mật chủ hoặc hoặc thương tổn đường mật chính hoặc tổn thương đường tiêu hóa thì mổ lại để xử trí theo thương tổn.
- Áp xe tồn lưu: điều trị nội khoa (điều trị kháng sinh kết hợp chọc hút dưới siêu âm) + theo dõi sát và xem xét mổ lại khi cần.

181. PHẪU THUẬT NỘI SOI CẮT GAN THÙY TRÁI VÀ MỞ ỐNG MẬT CHỦ LẤY SỎI

ThS Bs Trần Công Duy Long

I. ĐẠI CƯƠNG

Phẫu thuật nội soi (PTNS) cắt gan thùy trái và mở ống mật chủ lấy sỏi là phương pháp mổ qua đường nội soi ổ bụng để lấy bỏ phần gan thùy trái (bao gồm hạ phân thùy 2, 3) và lấy sỏi ở đường mật ngoài gan (bao gồm ống mật chủ, ống gan chung) có hoặc không kết hợp nội soi đường mật.

II. CHỈ ĐỊNH

Sỏi đường mật trong gan thùy trái kèm teo gan thùy trái

Sỏi đường mật ngoài gan

III. CHỐNG CHỈ ĐỊNH

- Chống chỉ định của phẫu thuật ổ bụng nói chung: rối loạn đông máu nặng, bệnh lý tim mạch, hô hấp…không cho phép gây mê toàn thân.
- Chống chỉ định của phẫu thuật nội soi ổ bụng nói chung: không thể bơm CO_2 vào khoang bụng…

IV. CHUẨN BỊ

1. Người thực hiện quy trình kỹ thuật:

Bác sỹ chuyên khoa tiêu hóa gan mật đã được đào tạo PTNS cơ bản.

2. Phương tiện:

- Bàn mổ có thể dạng chân và xoay các chiều.
- Giàn máy mổ nội soi ổ bụng.
- Bộ dụng cụ mổ nội soi ổ bụng.
- Ống Kehr đủ các số, Hemolock clip đủ các số, túi chứa bệnh phẩm, Randall thẳng và cong, bộ nội soi đường mật.

3. Người bệnh:

- Các xét nghiệm cơ bản phục vụ cuộc phẫu thuật.
- Các xét nghiệm đánh giá chức năng gan, chức năng hô hấp
- Siêu âm bụng, chụp cộng hưởng từ đường mật (nếu có).

4. Hồ sơ bệnh án:

- Hoàn thành các thủ tục hành chính theo quy định: bệnh án chi tiết, biên bản hội chẩn, biên bản khám trước khi gây mê, giấy cam đoan đồng ý phẫu thuật.

V. CÁC BƯỚC TIẾN HÀNH (trong đó cần cụ thể thời gian tiến hành)

1. Kiểm tra hồ sơ: Đầy đủ theo quy định Bộ Y tế.

2. Kiểm tra người bệnh: Đúng người (tên, tuổi,…), đúng bệnh.

3. Thực hiện kỹ thuật:

- **Tư thế:**

Người bệnh nằm ngửa, 2 chân dạng, 2 tay khép. Màn hình đặt ở phía đầu bên tay trái người bệnh.

Người thực hiện đứng bên tay phải người bệnh, người cầm kính soi đứng giữa 2 chân, người phụ đứng bên trái người bệnh, dụng cụ viên đứng bên trái người thực hiện.

- **Vô cảm:**

Mê nội khí quản. Đặt ống thông dạ dày, thông niệu đạo.

- **Kỹ thuật:**

- Mở bụng theo kỹ thuật mini-open ở dưới rốn để đặt trocar 10mm. Bơm hơi ổ bụng, duy trì áp lực trong ổ bụng 10-12 mmHg.
- Đưa camera quan sát, lựa chọn vị trí đặt các trocar tiếp theo: trocar 10mm bờ trái cơ thẳng bụng, ngang bên trái rốn; trocar 5mm ở bờ phải cơ thẳng bụng ngang bên phải rốn; trocar 5mm ở mũi ức và trocar 5mm dưới sườn trái.
- Dùng dao cắt đốt siêu âm cắt dây chằng tròn, dây chằng liềm. Di động thùy gan trái. Tìm và cột động mạch gan trái xuất phát từ động mạch vị trái nếu có.
- Dùng dao cắt đốt siêu âm cắt nhu mô gan tại ranh giới thùy gan trái-thùy gan phải (nơi bám của đây chằng liềm trên bề mặt gan).
- Phẫu tích tìm từng thành phần của bộ ba cửa (đường mật, động mạch và tĩnh mạch cửa). Thắt nhánh tĩnh mạch cửa và động mạch (có thể dùng hemolock hay cột chỉ).
- Cắt đường mật của hạ phân thùy 2 và 3. Cắt phần nhu mô gan còn lại. Phẫu tích để bộc lộ tĩnh mạch gan trái. Dùng Hemolock để kẹp tĩnh mạch gan trái.
- Cho gan thùy trái vào túi bệnh phẩm.

- Dùng Randall để thám sát đường mật.
- Chỉnh bàn nghiêng trái tối đa, bộc lộ ống mật chủ. Dùng móc đốt mở dọc mặt trước ống mật chủ.
- Thám sát đoạn cuối ống mật chủ bằng Randall, kiểm tra sự thông thương của ống mật chủ và ống gan trái (có thể dùng máy soi đường mật).
- Bơm rữa đường mật, đặt ống Kehr phù hợp với ống mật chủ. Khâu ống mật chủ, khâu nhánh đường mật hạ phân thùy 2,3. Bơm nước kiểm tra.
- Lau rữa ổ bụng từng vùng, dẫn lưu khoan Morrison.
- Mở rộng vết mổ ở rốn để lấy bệnh phẩm.

VI. THEO DÕI

- Rút sonde dạ dày sau 24h-48h.
- Cho ăn khi có trung tiện.
- Ngồi dậy, đi lại sau 48h-72h.
- Rút ống dẫn lưu bụng sau 72h.
- Chụp Kehr sau 7 ngày, nếu không có sót sỏi hay dị vật và thuốc xuống tá tràng tốt buộc Kehr và chỉ rút Kehr sau tối thiểu 3-4 tuần.
- Ra viện sau 7 - 10 ngày.

VII. XỬ TRÍ TAI BIẾN

- Chảy máu trong ổ bụng: do tổn thương mạch máu vùng cuống gan hoặc tuột hemolock động mạch, tĩnh mạch cửa cho hạ phân thùy 2,3. Xử lý: nội soi kiểm tra hoặc mổ mở để cầm máu.
- Viêm phúc mạc: do xì chỗ khâu ống mật chủ, nhánh đường mật hạ phân thùy 2,3 hoặc thương tổn đường mật chính mà không phát hiện được lúc mổ. Xử trí: nội soi kiểm tra hay mở bụng xử trí theo thương tổn.
- Áp xe tồn lưu: thường gặp do sót sỏi trong ổ bụng. Điều trị kháng sinh kết hợp chọc hút dưới siêu âm.

182. PHẪU THUẬT NỘI SOI CẮT TÚI MẬT + MỞ ỐNG MẬT CHỦ LẤY SỎI + DẪN LƯU KEHR

BS CK1 Lê Quan Anh Tuấn, ThS BS Phạm Minh Hải

I . ĐẠI CƯƠNG

Phẫu thuật nội soi mở ống mật chủ lấy sỏi + cắt túi mật là một phương pháp mổ được dùng để can thiệp lấy sỏi đường mật + cắt bỏ túi mật do túi mật có sỏi hoặc polyp hoặc bệnh cơ tuyến túi mật. Nội dung chính yếu của phương pháp mổ này bao gồm: tiếp cận các thành phần trong ổ bụng bằng cách nội soi ổ bụng; phẫu tích, bộc lộ tam giác gan mật, ống mật chủ, cắt túi mật và xẻ ống mật chủ hoặc ống gan chung; lấy sỏi đường mật; khâu lại chỗ xẻ đường mật với có hoặc không kết hợp đặt dẫn lưu đường mật.

II . CHỈ ĐỊNH

1. Chỉ định:

Những trường hợp túi mật có bệnh hoặc có sỏi mà có chỉ phẫu thuật nội soi cắt túi mật và có thêm 1 trong các điều kiện sau:

- Sỏi đường mật ngoài gan (sỏi ống mật chủ, ống gan chung và ngã 3 đường mật) mà ERCP (nội soi mật tụy ngược dòng) điều trị bị thất bại ở thì trước đó hoặc cùng lúc mổ cắt túi mật.
- Sỏi đường mật ngoài gan mà không thực hiện ERCP để lấy sỏi.

2. Chỉ định cần thảo luận:

Thay đổi cấu trúc giải phẫu bình thường do phẫu thuật: cắt toàn bộ dạ dày + nối thực quản - hỗng tràng, cắt bán phần dưới dạ dày + nối dạ dày - hỗng tràng, phẫu thuật Whipple (cắt khối tá tụy).

Sỏi đường mật trong gan kèm đường kính ống mật chủ ≥ 8 mm.

III. CHỐNG CHỈ ĐỊNH

- Sỏi đường mật trong và ngoài gan.
- Chống chỉ định của phẫu thuật nội soi ổ bụng nói chung: không thể bơm CO_2 khoang ổ bụng (suy tim, bệnh hô hấp nặng…).
- Chống chỉ định của phẫu thuật ổ bụng nói chung: rối loạn đông máu nặng, bệnh lý tim mạch hô hấp không cho phép thực hiện gây mê toàn thân.

IV . CHUẨN BỊ

1. Người thực hiện:

Người thực hiện là bác sĩ phẫu thuật chuyên khoa Ngoại tiêu hoá - gan mật tụy đã được đào tạo phẫu thuật nội soi căn bản hoặc giảng viên của một trung tâm hoặc tổ chức hoặc đơn vị huấn luyện phẫu thuật nội soi. Ngoài ra, cần phải có 1 kíp mổ bao gồm: bác sĩ gây mê, bác sĩ phụ mổ (có thể thay thế bằng dụng cụ viên được huấn luyện phụ mổ), kỹ thuật viên gây mê, dụng cụ viên.

2. Phương tiện:

- Bàn mổ có thể dạng chân, quay các chiều.
- Hệ thống máy mổ nội soi ổ bụng.
- Bộ dụng cụ mổ nội soi ổ bụng.
- Bộ dụng cụ mổ mật: Forceps gắp sỏi như Mirizzi hoặc Randall loại thẳng và cong, Kehr đủ số (thường dùng từ 14 – 20F), bộ nong đường mật (nếu có).
- Kim chỉ khâu đường mật: loại chỉ tan chậm như Vicryl 3.0 hoặc safil 3.0,…
- Bộ nội soi đường mật trong mổ: nếu có.

3. Người bệnh:

- Các xét nghiệm cơ bản phục vụ cuộc mổ.
- Các xét nghiệm đánh giá chức năng gan, chức năng hô hấp.
- Siêu âm ổ bụng, chụp cộng hưởng từ đường mật hoặc chụp cắt lớp vi tính để chẩn đoán sỏi đường mật và khảo sát kích thước đường mật ngoài gan.

4. Hồ sơ bệnh án:

Hoàn thành các thủ tục hành chính theo quy định: bệnh án chi tiết, biên bản hội chẩn, biên bản khám trước khi gây mê, giấy cam đoan đồng ý phẫu thuật.

V. CÁC BƯỚC TIẾN HÀNH

1. Kiểm tra hồ sơ: biên bản hội chẩn, cam kết phẫu thuật, biên bản duyệt mổ, biên bản khám tiền phẫu và tiền mê.
2. Kiểm tra người bệnh: đúng người bệnh.
3. Thực hiện kỹ thuật

Tư thế:

- Người bệnh nằm ngửa, 2 chân có thể khép hoặc dạng 90°, tay phải dạng hoặc khép, tay trái thường được khép. Màn hình đặt ở phía đầu bên tay phải người bệnh nếu người mổ chính đứng giữa 2 chân người bệnh. Trường hợp người mổ chính đứng bên trái người bệnh thì màn hình đặt ở bên phải người bệnh ngang mức hông.
- Người mổ phụ 1: cầm camera đứng phía dưới người thực hiện hoặc giữa 2 chân. Người mổ phụ 2 (nếu có): đứng phía trên bên trái hoặc bên trái người bệnh để vén gan, cầm ống hút. Dụng cụ viên đứng phía dưới bên trái hoặc phải người bệnh tùy theo người mổ chính đứng bên trái hay giữa 2 chân người bệnh.

Vô cảm:

- Mê nội khí quản. Có đặt ống thông dạ dày.

Kỹ thuật:

- Đặt trocar số 1 (thường gọi là trocar rốn) ở ngay dưới rốn: có thể áp dụng kỹ thuật mở hay kín, trocar được sử dụng là trocar 10mm.
- Bơm hơi ổ bụng (CO_2), duy trì áp lực trong ổ bụng 10 - 12 mmHg.
- Đưa camera quan sát, lựa chọn vị trí đặt các trocar tiếp theo: 1 trocar 10mm 2 trocar 5mm. Vị trí của các trocar này thường là dưới mũi ức, dưới sườn phải và trái.
- Phẫu tích, bộc lộ tam giác gan mật. Clip + cắt động mạch túi mật và ống túi mật. Cắt giường túi mật. Một số trường hợp đặc biệt như ống túi mật quá to, ống túi mật trong viêm túi mật cấp phải cột hoặc khâu cột ống túi mật, dùng clip sẽ không an toàn.
- Phẫu tích, bộc lộ ống mật chủ. Thông thường phải mở lớp phúc mạc phủ trước ống mật chủ, phẫu tích mô mở xung quanh thì sẽ thấy rõ thành trước ống mật chủ.
- Trong những trường hợp khó, việc nhận định ống mật chủ không dễ dàng. Trong trường hợp này, người mổ có thể dùng kỹ thuật chọc thăm dò đường mật. Thường dùng kim chọc dò tủy sống hoặc kim Chiba, kim Secalon.
- Mở ống mật chủ.
- Dùng kiềm gắp sỏi thẳng và cong qua lỗ trocar thượng vị để lấy sỏi trong ống mật, đồng thời đưa qua Oddi xuống tá tràng.

- Đưa ống nhựa qua trocar thượng vị vào ống mật chủ để bơm rửa đường mật (nếu cần) để lấy sỏi nhỏ, sỏi vụn, mủ đường mật, máu cục và kiểm tra sự thông thương của đoạn cuối ống mật chủ và cơ vòng Oddi.
- Nếu có máy nội soi đường mật trong mổ sẽ đưa ống kính qua trocar thượng vị, soi đường mật để lấy sỏi, kiểm tra sạch sỏi và tình trạng thông thương của đoạn cuối ống mật chủ và cơ vòng Oddi.
- Đặt dẫn lưu đường mật bằng ống T.
- Khâu ống mật chủ: bằng chỉ tan chậm, thường là loại 3.0. Có thể mũi rời hoặc mũi liên tục.
- Hút rửa sạch. Đặt 1 dẫn lưu dưới gan qua lỗ trocar dưới sườn.
- Lấy bệnh phẩm, đóng các lỗ trocar bằng chỉ tan.

VI. THEO DÕI

- Rút ống thông mũi - dạ dày và cho ăn lại sớm sau mổ
- Theo dõi số lượng và tính chất dịch qua ống T mỗi ngày.
- Chụp Kehr sau 7 ngày, nếu không có sót sỏi hay dị vật và thuốc xuống tá tràng tốt thì kẹp ống Kehr. Thông thường, nên rút ống Kehr sau 10-14 ngày. Cho người xuất viện trước rồi hướng dẫn kẹp Kehr vào ngày thứ 7. Sau đó hẹn người bệnh tái khám, đánh giá lại và xem xét rút Kehr.

VII. XỬ TRÍ TAI BIẾN

1. Tai biến:

Chảy máu trong ổ bụng: do tổn thương mạch máu vùng cuống gan hoặc lỗ trocar. Xử lý tùy theo thương tổn.

2. Biến chứng sau mổ

Viêm phúc mạc: do xì chỗ khâu ống mật chủ hoặc hoặc thương tổn đường mật chính hoặc tổn thương đường tiêu hóa: mổ lại để xử trí theo thương tổn. Mổ nội soi hay mổ mở tùy theo tình trạng cụ thể: người bệnh, trang thiết bị, phương tiện hồi sức, chuyên gia và phác đồ của cơ sở y tế địa phương.

Áp xe tồn lưu: điều trị nội khoa (điều trị kháng sinh kết hợp chọc hút dưới siêu âm) + theo dõi sát và xem xét mổ lại khi cần.

183. PHẪU THUẬT NỘI SOI CẮT THÂN VÀ ĐUÔI TỤY

ThS BS Trần Công Duy Long

I. ĐẠI CƯƠNG

- Phẫu thuật nội soi cắt thân và đuôi tụy là phẫu thuật được thực hiện qua nội soi ổ bụng để cắt bỏ toàn bộ thân tụy và đuôi tụy không bao gồm cắt lách (bảo tồn lách).
- Phẫu thuật có thể kèm với nạo hạch triệt để hoặc không tùy thuộc vào từng chỉ định cụ thể.
- Ranh giới cắt bỏ giữa vùng đầu tụy và thân tụy là phẫu thuật cắt thân đuôi tụy nội soi theo đúng giải phẫu. Cắt bỏ thân và đuôi tụy không theo giải phẫu là phẫu thuật còn chừa lại một phần thân tụy.

II. CHỈ ĐỊNH

- Ung thư của thân hoặc đuôi tụy
- U lành của thân hoặc đuôi tụy có nguy cơ hóa ác.
- Nang thật vùng thân hoặc đuôi tụy.
- Vỡ thân hoặc đuôi tụy do chấn thương (chỉ định hạn chế trong một số trường hợp).

III. CHỐNG CHỈ ĐỊNH

- Khối ung thư ở giai đoạn T4 xâm lấn các cấu trúc mạch máu quan trọng như bó mạch mạc treo tràng trên hoặc động mạch gan, bó mạch lách (cần bảo tồn lách) hoặc đã di căn phúc mạc.
- Viêm phúc mạc do vỡ thân hoặc đuôi tụy đến muộn.
- Viêm tụy cấp diễn tiến.
- Người bệnh có chống chỉ định gây mê hoặc bệnh lý tim mạch, hô hấp có chống chỉ định bơm hơi trong ổ bụng.

IV. CHUẨN BỊ

1. Người thực hiện:

- Người thực hiện là phẫu thuật viên chuyên khoa gan mật tụy có kinh nghiệm về phẫu thuật nội soi.
- Bác sỹ gây mê hồi sức có kinh nghiệm.

2. Phương tiện:

- Hệ thống máy và dụng cụ phẫu thuật nôi soi ổ bụng.
- Các dụng cụ kiểm soát cầm máu (nếu có càng tốt) bao gồm: dao cắt siêu âm hoặc ligasure, dao đốt cầm máu lưỡng cực (bipolar), hemolock.
- Máy cắt nối thẳng hoặc có thể gập góc (Flex) sử dụng cartridge mạch máu màu trắng 60mm.

3. Người bệnh:

- Khám lâm sàng trước mổ.
- Xét nghiệm tiền phẫu thông thường.
- Khám đánh giá nguy cơ phẫu thuật khi cần thiết.
- CTScan bụng có tiêm thuốc hoặc MRI bụng có tương phản từ.
- Siêu âm qua nội soi dạ dày được chỉ định trong một số trường hợp để đánh giá giai đoạn ung thư.
- Sinh thiết khối u dưới hướng dẫn của siêu âm hoặc CTScan được chỉ định trong một số trường hợp để xác định chẩn đoán trước mổ.
- Chuẩn bị đại tràng đường uống nếu không có chống chỉ định.

4. Hồ sơ bệnh án:

Hoàn thành các thủ tục hành chính theo quy định: bệnh án chi tiết, biên bản hội chẩn, biên bản khám trước khi gây mê, giấy cam đoan đồng ý phẫu thuật.

V. CÁC BƯỚC TIẾN HÀNH

1. Kiểm tra hồ sơ: biên bản hội chẩn, cam kết phẫu thuật, biên bản duyệt mổ, biên bản khám tiền phẫu và tiền mê.
2. Kiểm tra người bệnh: đúng người bệnh.
3. Thực hiện kỹ thuật:

Tư thế:

Người bệnh nằm ngửa, hai chân dạng và gập gối.

Người mổ chính đứng bên phải và người phụ mổ đứng bên trái, người cầm kính soi đứng giữa hai chân người bệnh .

Dàn máy mổ nội soi đặt bên trái về phía đầu người bệnh.

Vô cảm:

Gây mê nội khí quản, đặt ống thông tiểu và thông mũi dạ dày.

Kỹ thuật:

- Vị trí trocar: Đặt 5 trocar:

+ 1 trocar 10 ở rốn (kính soi).

+ 1 trocar 5 mm hông phải đường nách trước.

+ 1 trocar 12mm (để sử dụng máy cắt nối) ở ngang rốn đường trung đòn phải.

+ 1 trocar 5 mm hông trái đường nách trước.

+ 1 trocar 5 mm ở ngang rốn đường trung đòn trái.

Thám sát ổ bụng đánh giá giai đoạn bệnh đối với ung thư (di căn phúc mạc và di căn gan, hạch quanh tụy, kích thước và tình trạng xâm lấn của khối u).

Treo gan để có phẫu trường thuận lợi.

Chuyển tư thế người bệnh đầu cao nghiêng phải.

➢ *Cắt thân và đuôi tụy theo giải phẫu*

- Cắt dây chằng vị đại tràng vào hậu cung mạc nối để bộc lộ toàn bộ tụy.
- Phẫu tích theo bó mạch đại tràng giữa vào bờ dưới tụy để bộc lộ tĩnh mạch mạc treo tràng trên.
- Phẫu tích ngay vùng cổ tụy (ranh giới giữa đầu và thân tụy) phía sau tụy và phía trước tĩnh mạch mạc treo tràng trên lên đến bờ trên tụy.
- Người mổ phụ nâng dạ dày lên và vén tụy xuống phía dưới, người mổ chính phẫu tích và nạo hạch (đối với ung thư) dọc theo động mạch gan và các nhánh của động mạch thân tạng ở bờ trên tụy.
- Bộc lộ tĩnh mạch cửa ở bờ trên tụy. Tạo đường hầm mặt sau cổ tụy và phía trước tĩnh mạch mạc treo tràng trên và tĩnh mạch cửa. Luồn dây để nâng cổ tụy tách biệt ra khỏi tĩnh mạch mạc treo tràng trên và tĩnh mạch cửa.
- Cắt ngang cổ tụy bằng máy cắt nối thẳng.
- Phẫu tích thân và đuôi tụy từ phải sang trái, từ dưới lên trên. Phía bờ dưới tụy phẫu tích tụy ra khỏi mạc treo đại tràng ngang, phía bờ trên tụy phẫu tích dọc bó mạch lách để thắt các nhánh lưng tụy bắt nguồn từ bó mạch lách.
- Cắt bỏ toàn bộ thân và đuôi tụy bảo tồn lách và bó mạch lách.
- Kiểm tra cầm máu và khâu tăng cường mỏm cắt tụy bằng chỉ đơn sợi tan (như PDS 4.0). Cho bệnh phẩm vào bao.

- Dẫn lưu cạnh mỏm cắt tụy.

➢ *Cắt thân và đuôi tụy không theo giải phẫu (không điển hình)*

- Cắt dây chằng vị đại tràng vào hậu cung mạc nối để bộc lộ toàn bộ tụy.
- Phẫu tích từ trái sang phải và từ dưới lên trên, thắt các nhánh lưng tụy dọc theo bó mạch lách, hạ mạc treo đại tràng ngang khỏi bờ dưới tụy.
- Phẫu tích đến vị trí thân tụy cần cắt bỏ, cắt ngang thân tụy bằng máy cắt nối thẳng.
- Kiểm tra cầm máu Khâu tăng cường mỏm cắt thân tụy. Cho bệnh phẩm vào bao.
- Dẫn lưu hố lách hoặc cạnh mỏm cắt tụy.
- Phẫu thuật còn chừa lại một phần thân tụy.
- Mở rộng vết mổ trocar rốn hoặc mở bụng nhỏ trên vệ để lấy bệnh phẩm.

VI. THEO DÕI

- Theo dõi, chăm sóc sau mổ như mọi trường hợp phẫu thuật bụng: bù đủ nước-điện giải, năng lượng hàng ngày, truyền đủ protein, albumin và máu.
- Sử dụng giảm đau.
- Thông thường dùng kháng sinh dự phòng.
- Các trường hợp khác có nhiễm trùng cần sử dụng kháng sinh phối hợp kéo dài hơn.
- Người bệnh uống nước đường, sữa ngày đầu sau mổ, ăn sớm sau khi đã có trung tiện.

VII. XỬ TRÍ TAI BIẾN

1. Trong phẫu thuật

- U to không có khả năng mổ nội soi, chuyển mổ mở.
- Chảy máu nhiều không kiểm soát được qua phẫu thuật nội soi: chuyển mổ mở.
- Tổn thương thủng đại tràng ngang khi cắt mạc chẳng vị đại tràng: tùy theo mức độ tổn thương và tình trạng đại tràng có thể khâu lại chỗ thủng hoặc mở đại tràng ra da.

- Thiếu máu một đoạn đại tràng ngang do tổn thương bó mạch viền của đại tràng: cắt đoạn đại tràng thiếu máu nối lại hoặc đưa hai đầu ra da tùy tình trạng của đại tràng và người bệnh.

2. Sau phẫu thuật

- Chảy máu: chảy máu trong ổ bụng (theo dõi qua dẫn lưu, dấu sinh tồn và xét nghiệm công thức máu): cần theo dõi sát tùy mức độ mà cần thiết phải phẫu thuật lại ngay qua nội soi hoặc mổ mở.
- Rò tụy: theo dõi qua dịch dẫn lưu (màu sắc, cung lượng, xét nghiệm amylase/dịch dẫn lưu), đa số các trường hợp điều trị bảo tồn, chỉ định mổ lại nếu rò tạo áp xe trong ổ bụng hoặc viêm phúc mạc.
- Tắc ruột do dính sau mổ: hiếm gặp , theo dõi và xử trí như tắc ruột cơ học.

184. PHẪU THUẬT NỘI SOI CẮT THÂN - ĐUÔI TỤY VÀ LÁCH

ThS. BS. Trần Công Duy Long

I. ĐẠI CƯƠNG

- Phẫu thuật nội soi cắt thân và đuôi tụy và lách là phẫu thuật được thực hiện qua nội soi ổ bụng để cắt bỏ toàn bộ thân tụy - đuôi tụy và lách một khối.
- Chỉ định cho phẫu thuật này chủ yếu là ung thư vùng thân - đuôi tụy.
- Phẫu thuật có thể kèm với nạo hạch triệt để hoặc không tùy thuộc vào từng chỉ định cụ thể.
- Ranh giới cắt bỏ giữa vùng đầu tụy và thân tụy để lấy bỏ trọn thân - đuôi tụy và lách thành một khối.

II. CHỈ ĐỊNH

- Ung thư của thân hoặc đuôi tụy
- U lành hoặc nang thật của thân hoặc đuôi tụy có nguy cơ hóa ác nằm dính với rốn lách không thể bảo tồn lách.
- Vỡ thân hoặc đuôi tụy do chấn thương (chỉ định hạn chế trong một số trường hợp): có kèm với tổn thương bó mạch lách, hoặc vỡ lách.

III. CHỐNG CHỈ ĐỊNH

- Khối ung thư ở giai đoạn T4 xâm lấn các cấu trúc mạch máu quan trọng như bó mạch mạc treo tràng trên, động mạch gan hoặc đã di căn phúc mạc.
- Viêm phúc mạc do vỡ thân hoặc đuôi tụy đến muộn.
- Viêm tụy cấp diễn tiến.
- Người bệnh có chống chỉ định gây mê hoặc bệnh lý tim mạch, hô hấp có chống chỉ định bơm hơi trong ổ bụng.

IV. CHUẨN BỊ

1. Người thực hiện:

Người thực hiện là phẫu thuật viên chuyên khoa gan mật tụy có kinh nghiệm về phẫu thuật nội soi.

Bác sỹ gây mê hồi sức có kinh nghiệm.

2. Phương tiện:

- Hệ thống máy và dụng cụ phẫu thuật nôi soi ổ bụng.

- Các dụng cụ kiểm soát cầm máu (nếu có càng tốt) bao gồm: dao cắt siêu âm hoặc ligasure, dao đốt cầm máu lưỡng cực (bipolar), hemolock.
- Máy cắt nối thẳng hoặc có thể gập góc (Flex) sử dụng cartridge mạch máu màu trắng 60mm.

3. Người bệnh:

- Khám lâm sàng trước mổ.
- Xét nghiệm tiền phẫu thông thường.
- Khám đánh giá nguy cơ phẫu thuật khi cần thiết
- CTScan bụng có tiêm thuốc hoặc MRI bụng có tương phản từ
- Siêu âm qua nội soi dạ dày được chỉ định trong một số trường hợp để đánh giá giai đoạn ung thư.
- Sinh thiết khối u dưới hướng dẫn của siêu âm hoặc CTScan được chỉ định trong một số trường hợp để xác định chẩn đoán trước mổ
- Chuẩn bị đại tràng đường uống nếu không có chống chỉ định.

4. Hồ sơ bệnh án:

Hoàn thành các thủ tục hành chính theo quy định: bệnh án chi tiết, biên bản hội chẩn, biên bản khám trước khi gây mê, giấy cam đoan đồng ý phẫu thuật.

V. CÁC BƯỚC TIẾN HÀNH

1. Kiểm tra hồ sơ: biên bản hội chẩn, cam kết phẫu thuật, biên bản duyệt mổ, biên bản khám tiền phẫu và tiền mê.
2. Kiểm tra người bệnh: đúng người bệnh.
3. Thực hiện kỹ thuật:

Tư thế:

Người bệnh nằm ngửa, hai chân dạng và gập gối.

Người mổ chính đứng bên phải và người phụ mổ đứng bên trái, người cầm kính soi đứng giữa hai chân người bệnh .

Dàn máy mổ nội soi đặt bên trái về phía đầu người bệnh.

Vô cảm:

Gây mê nội khí quản, đặt ống thông tiểu và thông mũi dạ dày.

Kỹ thuật:

- Vị trí trocar: Đặt 5 trocar như sau

+ 1 trocar 10 ở rốn (kính soi).

+ 1 trocar 5 mm hông phải đường nách trước.

+ 1 trocar 12mm (để sử dụng máy cắt nối) ở ngang rốn đường trung đòn phải.

+ 1 trocar 5 mm hông trái đường nách trước.

+ 1 trocar 5 mm ở ngang rốn đường trung đòn trái.

- Thám sát ổ bụng đánh giá giai đoạn bệnh đối với ung thư (di căn phúc mạc và di căn gan, hạch quanh tụy, kích thước và tình trạng xâm lấn của khối u).
- Treo gan để có phẫu trường thuận lợi.
- Chuyển tư thế người bệnh đầu cao nghiêng phải.
- Cắt dây chằng vị đại tràng vào hậu cung mạc nối để bộc lộ toàn bộ tụy.
- Phẫu tích theo bó mạch đại tràng giữa vào bờ dưới tụy để bộc lộ tĩnh mạch mạc treo tràng trên.
- Phẫu tích ngay vùng cổ tụy (ranh giới giữa đầu và thân tụy) phía sau tụy và phía trước tĩnh mạch mạc treo tràng trên lên đến bờ trên tụy.
- Người mổ phụ nâng dạ dày lên và vén tụy xuống phía dưới, người mổ chính phẫu tích và nạo hạch (đối với ung thư) dọc theo động mạch gan và các nhánh của động mạch thân tạng ở bờ trên tụy.

    + Bộc lộ tĩnh mạch cửa ở bờ trên tụy. Tạo đường hầm mặt sau cổ tụy và phía trước tĩnh mạch mạc treo tràng trên và tĩnh mạch cửa. Luồn dây để nâng cổ tụy tách biệt ra khỏi tĩnh mạch mạc treo tràng trên và tĩnh mạch cửa.
    + Cắt ngang cổ tụy bằng máy cắt nối thẳng.

- Phẫu tích thân và đuôi tụy từ phải sang trái, từ dưới lên trên. Phía bờ dưới tụy phẫu tích tụy ra khỏi mạc treo đại tràng ngang, phía bờ trên tụy phẫu tích để cắt theo trình tự động mạch lách rồi đến tĩnh mạch lách tận gốc.
- Cắt bỏ toàn bộ thân - đuôi tụy và lách một khối.
- Kiểm tra cầm máu và khâu tăng cường mỏm cắt tụy bằng chỉ đơn sợi tan (như PDS 4.0). Cho bệnh phẩm vào bao.
- Dẫn lưu cạnh mỏm cắt tụy.
- Mở rộng vết mổ trocar rốn hoặc mở bụng nhỏ trên vệ để lấy bệnh phẩm.

VI. THEO DÕI

- Theo dõi, chăm sóc sau mổ như mọi trường hợp phẫu thuật bụng: bù đủ nước - điện giải, năng lượng hàng ngày, truyền đủ protein, albumin và máu.
- Sử dụng giảm đau.
- Thông thường dùng kháng sinh dự phòng.
- Các trường hợp khác có nhiễm trùng cần sử dụng kháng sinh phối hợp kéo dài hơn.
- Người bệnh uống nước đường, sữa ngày đầu sau mổ, ăn sớm sau khi đã có trung tiện.

VII. XỬ TRÍ TAI BIẾN

1. Trong phẫu thuật:

- U to không có khả năng mổ nội soi, chuyển mổ mở.
- Chảy máu nhiều không kiểm soát được qua phẫu thuật nội soi: chuyển mổ mở.
- Tổn thương thủng đại tràng ngang khi cắt mạc chẳng vị đại tràng: tùy theo mức độ tổn thương và tình trạng đại tràng có thể khâu lại chỗ thủng hoặc mở đại tràng ra da.
- Thiếu máu một đoạn đại tràng ngang do tổn thương bó mạch viền của đại tràng: cắt đoạn đại tràng thiếu máu nối lại hoặc đưa hai đầu ra da tùy tình trạng của đại tràng và người bệnh.

2. Sau phẫu thuật:

- Chảy máu: chảy máu trong ổ bụng (theo dõi qua dẫn lưu, dấu sinh tồn và xét nghiệm công thức máu): cần theo dõi sát tùy mức độ mà cần thiết phải phẫu thuật lại ngay qua nội soi hoặc mổ mở.
- Rò tụy: theo dõi qua dịch dẫn lưu (màu sắc, cung lượng, xét nghiệm amylase/dịch dẫn lưu), đa số các trường hợp điều trị bảo tồn, chỉ định mổ lại nếu rò tạo áp xe trong ổ bụng hoặc viêm phúc mạc.
- Tắc ruột do dính sau mổ: hiếm gặp, theo dõi và xử trí như tắc ruột cơ học.

185. PHẪU THUẬT NỘI SOI ĐẶT TẤM LƯỚI NHÂN TẠO ĐƯỜNG TRƯỚC PHÚC MẠC (TEP) ĐIỀU TRỊ THOÁT VỊ BẸN

BS CK1 Lê Quan Anh Tuấn

I. ĐẠI CƯƠNG

Thoát vị bẹn là bệnh lý thường gặp ở nam giới lớn tuổi. Điều trị thoát vị bẹn chủ yếu là phẫu thuật trong đó phẫu thuật nội soi điều trị thoát vị bẹn có ưu điểm là thời gian hồi phục sau mổ và trở lại làm việc nhanh, ít đau so với mổ mở.

II. CHỈ ĐỊNH

Thoát vị bẹn gián tiếp, trực tiếp, 1 bên hoặc 2 bên.

III. CHỐNG CHỈ ĐỊNH

- Người bệnh đã được phẫu thuật ở vùng tiền phúc mạc (cắt bướu tuyến tiền liệt, mở bàng quang ra da...)
- Thoát vị bẹn nghẹt.
- Thoát vị kẹt có thể được chỉ định nhưng bác sĩ phẫu thuật phải có kinh nghiệm.
- Chống chỉ định của phẫu thuật nội soi nói chung.

IV. CHUẨNBỊ

1. Người thực hiện kỹ thuật:

Người thực hiện là bác sĩ phẫu thuật tổng quát đã được đào tạo. Ngoài ra, cần phải có 1 kíp mổ bao gồm: bác sĩ gây mê, bác sĩ phụ mổ (có thể thay thế bằng dụng cụ viên được huấn luyện phụ mổ), kỹ thuật viên gây mê, dụng cụ viên.

2. Phương tiện:

- Bàn mổ có thể quay các chiều.
- Hệ thống máy mổ nội soi: camera, nguồn sáng, dây dẫn sáng, máy bơm khí CO_2, dây dẫn CO_2, màn hình.
- Hệ thống máy đốt điện: đơn cực, lưỡng cực.
- Bộ dụng cụ mổ nội soi.
- Tấm lưới nhân tạo polypropylene, kích thước 10x15cm hay 12x15cm. Nên dùng lưới có trọng lượng nhẹ, lỗ lưới $\geq$1mm.

- Sử dụng 1 trong 3 cách sau để cố định tấm lưới nhân tạo (nếu cần cố định):

Keo để cố định tấm lưới nhân tạo: Histoacryl (rẻ tiền), keo fibrin (mắc tiền)

Kim cố định tấm lưới nhân tạo (tacker): kim cố định tự tiêu hay kim loại. Loại tự tiêu mắc tiền hơn, ít gây đau sau mổ.

Chỉ để khâu cố định tấm lưới nhân tạo: chỉ tan chậm 3.0 như Vicryl hay Safil…

- Kim chỉ khâu cân, da: chỉ tan chậm 1.0 như Vicryl hoặc Safil để khâu cân, chỉ Nylon 3.0 để khâu da…

3. Người bệnh

- Khám, phát hiện, điều trị (nếu cần thiết) các yếu tố gây tăng áp lực ổ bụng
- Các cận lâm sàng cơ bản chuẩn bị mổ
- Khuyến cáo người bệnh nên ngưng hút thuốc

4. Hồ sơ bệnh án:

- Hoàn thành các thủ tục hành chính theo quy định: bệnh án chi tiết, biên bản hội chẩn, biên bản khám trước khi gây mê, giấy cam đoan đồng ý phẫu thuật.

V CÁC BƯỚC TIẾN HÀNH

1. Kiểm tra hồ sơ: biên bản hội chẩn, cam kết phẫu thuật, biên bản duyệt mổ, biên bản khám tiền phẫu và tiền mê.
2. Kiểm tra người bệnh: đúng người bệnh
3. Thực hiện kỹ thuật:

Tư thế:

- Người bệnh nằm ngửa, 2 chân khép, 2 tay khép. Màn hình đặt ở phía chân. Người mổ chính đứng đối bên với thoát vị cần mổ. Đầu thấp khoảng 20^0.
- Người phụ mổ: cầm camera đứng cạnh, phía trên người mổ chính.
- Dụng cụ viên đứng phía đối diện người mổ chính.
- Đặt thông niệu đạo hoặc cho người bệnh đi tiểu trước mổ, không đặt thông niệu đạo.

Vô cảm:

Gây mê toàn thân, có thể gây tê tủy kết hợp với tê ngoài màng cứng (cần bác sĩ gây mê có kinh nghiệm về kỹ thuật này).

Kỹ thuật:

- Rạch da dưới rốn 10-12mm. Bộc lộ lá trước cơ thẳng bụng phía thoát vị. Mở ngang lá trước cơ thẳng bụng 5-10mm, vén cơ ra ngoài để bộc lộ lá sau cơ thẳng bụng.

  Dùng 1 kẹp Kelly đưa 1 gạc nhỏ (hoặc có thể dùng 1 ngón tay), theo lá sau cơ thẳng bụng vào khoang tiền phúc mạc ở đường giữa để tạo khoảng trống vào khoang tiền phúc mạc. Có thể dùng trocar có bóng, đưa vào và bơm bóng lên dưới quan sát của kính soi để tạo khoảng trống trong khoang tiền phúc mạc.

  Đặt trocar 10mm vào vị trí này và bơm khí. Có thể dùng kính soi để làm rộng thêm khoang tiền phúc mạc (đưa kính soi tới và lui).
- Đặt thêm 2 trocar 5 ở đường giữa dưới quan sát của kính soi. Trocar thứ 2 trên xương mu khoảng 3 khoát ngón tay (4-5cm), trocar thứ 3 ở giữa trocar 1 và 2.
- Phẫu tích tạo khoảng trống trong khoang tiền phúc mạc:

  + Xuống phía dưới, bộc lộ xương mu, qua khỏi khớp mu về phía đối bên 1-2cm. Phẫu tích theo xương mu về bên có thoát vị đến tĩnh mạch chậu trong.

  + Bộc lộ bó mạch thượng vị dưới, dải chậu mu, phẫu tích ra phía ngoài và lên trên, đến ngang mức gai chậu trước trên, ra phía sau, đến khi thấy được cơ thắt lưng chậu hay các sợi thần kinh trên cơ thắt lưng chậu.
- Xác định túi thoát vị trực tiếp hay gián tiếp. Phẫu tích, kéo túi thoát vị trực tiếp vào trong. Phẫu tích, kéo túi thoát vị gián tiếp vào trong và tách túi thoát vị khỏi bó mạch tinh hoàn và ống dẫn tinh. Nếu túi thoát vị gián tiếp to, không nên phẫu tích hết túi thoát vị mà cột đầu gần rồi cắt ngang túi thoát vị, để hở đầu xa để tránh tụ dịch về sau. Ở nữ, có thể cắt bỏ dây chằng tròn khi phẫu tích túi thoát vị. Phẫu tích, tách phúc mạc khỏi thành chậu, xuống dưới dải chậu mu khoảng 5-7cm.
- Đặt tấm lưới nhân tạo 10x15cm hay 12x15cm, che phủ toàn bộ lỗ cơ lược (che phủ lỗ bẹn sâu, tam giác bẹn trong, lỗ đùi). Tấm lưới bao phủ rộng quanh các lỗ thoát vị 5-7 cm. Không nên cắt tấm lưới để vòng qua thừng tinh. Chú ý bờ dưới tấm lưới phải nằm trên nếp phúc mạc đã phẫu tích.

- Nếu lỗ thoát vị nhỏ, không cần cố định tấm lưới. Nếu lỗ thoát vị >3cm, có thể cố định tấm lưới bằng.
- Keo (Histoacryl): rẻ tiền, không gây đau sau mổ
- Kim cố định (tacker) loại tự tiêu hay kim loại: loại tự tiêu ít gây đau sau mổ hơn. Vị trí cố định: xương mu, bờ ngoài cơ thẳng bụng, thành bụng trước (phía trên dải chậu mu). Cố định bằng kim cố định nhanh nhưng chi phí cao.
- Khâu cột: khó khăn do vị trí trocar không thuận lợi.
- Nếu thoát vị 2 bên, có thể đặt 2 tấm lưới nhân tạo 2 bên, chồng lên nhau ở đường giữa khoảng 2cm, hoặc đặt 1 tấm lưới nhân tạo lớn 10x30cm.
- Xả khí, chú ý tụ khí vùng bìu trong thoát vị gián tiếp.
- Khâu cân và da.

VI. THEO DÕI

- Sau mổ nên chèn gạc lên vị trí thoát vị trực tiếp để tránh tụ dịch, không cần thiết nếu thoát vị gián tiếp.
- Xuất viện sau mổ 1-2 ngày nếu diễn tiến hậu phẫu bình thường.

VII. XỬ TRÍ BIẾN CHỨNG

- Rách phúc mạc: thường xảy ra trong khi mổ, có thể gây khó khăn do khoảng trống thao tác giảm. Nếu chỗ rách nhỏ thì không cần xử trí gì, dùng 1 dụng cụ vén phúc mạc để tạo khoảng trống. Nếu rách phúc mạc rộng, cần cột túm chỗ rách bằng chỉ hay khâu lại.
- Tổn thương mạch máu lớn: ít xảy ra, chú ý khi phẫu tích vùng tam giác Doom (tam giác giữa ống dẫn tinh và mạch máu tinh hoàn).
- Tổn thương thần kinh: gây đau kéo dài. Chú ý khi phẫu tích vùng tam giác đau (tam giác giữa mạch máu tinh hoàn và dãi chậu mu). Không cố định tấm lưới trong vùng này.
- Tụ dịch sau mổ: là biến chứng thường gặp (0,5-12,2%), thường tự hết sau 6-8 tuần. Không nên chọc hút dịch sớm vì có thể gây bội nhiễm. Không cần dẫn lưu để tránh tụ dịch sau mổ.

- Tụ máu: ít xảy ra hơn so với mổ mở, tỉ lệ khoảng 5,6-16%. Ít khi chảy máu nhiều phải truyền máu. Nếu khối máu tụ to, gây đau nhiều, có thể gây tê để rạch, lấy máu tụ.
- Nhiễm khuẩn vết mổ: hiếm xảy ra (<1%). Nhiễm khuẩn tấm lưới rất hiếm gặp và ít khi phải lấy tấm lưới ra.
- Bí tiểu sau mổ, tổn thương bàng quang: Bí tiểu sau mổ khoảng <3%.Tổn thương bàng quang rất hiếm gặp (<1%). Tổn thương bàng quang hay xảy ra khi cắt vào túi thoát vị trực tiếp.
- Tổn thương ống dẫn tinh, mạch máu tinh hoàn và viêm tinh hoàn:

+ Phần lớn các biến chứng này thoáng qua và tự hết gồm các biểu hiện: đau tinh hoàn, sưng tinh hoàn, viêm tinh hoàn và mào tinh. Đau vùng bìu có thể do tổn thương thần kinh sinh dục đùi. Sưng, đau tinh hoàn, viêm tinh hoàn có thể do tắc mạch bạch huyết, tắc tĩnh mạch. Không nên phẫu tích nhiều để lấy toàn bộ túi thoát vị to mà nên cắt ngang để tránh các biến chứng này. Nên cho người bệnh nằm nghỉ ngơi, hạn chế vận động, thuốc giảm đau. Tỉ lệ teo tinh hoàn tương tự như mổ mở.
+ Ống dẫn tinh bị đứt có thể được khâu nối.

- Biến chứng của tấm lưới:

+ Tấm lưới có thể bị gập, di chuyển gây thoát vị tái phát. Phòng ngừa bằng cách trải tấm lưới phẳng, không gập góc, phẫu tích khoang tiền phúc mạc đủ rộng, sử dụng tấm lưới lớn (ít nhất 10x15cm).
+ Nhiễm khuẩn tấm lưới: hiếm xảy ra. Nên dùng kháng sinh phòng ngừa và thao tác đảm bảo vô khuẩn.

186. PHẪU THUẬT NỘI SOI ĐẶT TẤM LƯỚI NHÂN TẠO TRƯỚC PHÚC MẠC ĐƯỜNG VÀO ĐƯỜNG VÀO QUA Ổ BỤNG (TAPP) ĐIỀU TRỊ THOÁT VỊ BẸN

BS CK1 Lê Quan Anh Tuấn

I. ĐẠI CƯƠNG

Thoát vị bẹn là bệnh lý thường gặp ở nam giới lớn tuổi. Điều trị thoát vị bẹn chủ yếu là phẫu thuật trong đó phẫu thuật nội soiđiều trị thoát vị bẹn có ưu điểm là thời gian hồi phục sau mổ và trở lại làm việc nhanh, ít đau so với mổ mở.

II. CHỈ ĐỊNH

- Thoát vị bẹn tái phát sau mổ mở ngả trước.
- Thoát vị bẹn gián tiếp, trực tiếp, 1 bên hoặc 2 bên.

III. CHỐNG CHỈ ĐỊNH

- Người bệnh đã được phẫu thuật ở vùng tiền phúc mạc (cắt bướu tuyến tiền liệt, mở bàng quang ra da...). Cân nhắc khi người bệnh đã mổ bụng dưới nhiều lần.
- Chống chỉ định của phẫu thuật nội soi nói chung

IV. CHUẨN BỊ

1. Người thực hiện kỹ thuật:

Người thực hiện là bác sĩ phẫu thuật tổng quát đã được đào tạo. Ngoài ra, cần phải có 1 kíp mổ bao gồm: bác sĩ gây mê, bác sĩ phụ mổ (có thể thay thế bằng dụng cụ viên được huấn luyện phụ mổ), kỹ thuật viên gây mê, dụng cụ viên.

2. Phương tiện:

- Bàn mổ có thể quay các chiều.
- Hệ thống máy mổ nội soi: camera, nguồn sáng, dây dẫn sáng, máy bơm khí CO_2, dây dẫn CO_2, màn hình.
- Hệ thống máy đốt điện: đơn cực, lưỡng cực.
- Bộ dụng cụ mổ nội soi.
- Tấm lưới nhân tạo polypropylene, kích thước 10x15cm hay 12x15cm. Nên dùng lưới có trọng lượng nhẹ, lỗ lưới $\geq$1mm.

- Sử dụng 1 trong 3 cách sau để cố định tấm lưới nhân tạo (nếu cần cố định):
- Keo để cố định tấm lưới nhân tạo: Histoacryl (rẻ tiền), keo fibrin (mắc tiền)
- Kim cố định tấm lưới nhân tạo (tacker): kim cố định tự tiêu hay kim loại. Loại tự tiêu đắt tiền hơn, ít gây đau sau mổ.
- Chỉ để khâu cố định tấm lưới nhân tạo và khâu phúc mạc: chỉ tan chậm 3.0 như Vicryl hay Safil, Optime…
- Kim chỉ khâu cân, da: chỉ tan chậm 1.0 như Vicryl hoặc Safil để khâu cân, chỉ Nylon 3.0 để khâu da…

3. Người bệnh:

- Khám, phát hiện, điều trị (nếu cần thiết) các yếu tố gây tăng áp lực ổ bụng
- Các cận lâm sàng cơ bản chuẩn bị mổ
- Khuyến cáo người bệnh nên ngưng hút thuốc

4. Hồ sơ bệnh án:

Hoàn thành các thủ tục hành chính theo quy định: bệnh án chi tiết, biên bản hội chẩn, biên bản khám trước khi gây mê, giấy cam đoan đồng ý phẫu thuật.

III. CÁC BƯỚC TIẾN HÀNH

1. Kiểm tra hồ sơ: biên bản hội chẩn, cam kết phẫu thuật, biên bản duyệt mổ, biên bản khám tiền phẫu và tiền mê.
2. Kiểm tra người bệnh: đúng người bệnh
3. Thực hiện kỹ thuật:

Tư thế:

- Người bệnh nằm ngửa, 2 chân khép, 2 tay khép. Màn hình đặt ở phía chân. Người mổ chính đứng đối bên với thoát vị cần mổ. Đầu thấp khoảng 20^0.
- Người phụ mổ: cầm camera đứng cạnh, phía trên người mổ chính
- Dụng cụ viên đứng phía đối diện người mổ chính.
- Đặt thông niệu đạo hoặc cho người bệnh đi tiểu trước mổ, không đặt thông niệu đạo.

Vô cảm:

- Gây mê toàn thân, có thể gây tê tủy kết hợp với tê ngoài màng cứng (cần bác sĩ gây mê có kinh nghiệm về kỹ thuật này).

Kỹ thuật:

+ Đặt trocar 10mm đầu tiên vào dưới rốn và bơm khí.
+ Đặt thêm 2 trocar 5 ở bờ ngoài cơ thẳng bụng 2 bên, ngang rốn, dưới quan sát của kính soi.
+ Thám sát vùng chậu, bẹn với các mốc giải phẫu: nếp rốn giữa, nếp rốn bên, tam giác bẹn trong, lỗ bẹn sau, nếp rốn ngoài (bó mạch thượng vị dưới). Xác định vị trí thoát vị: trực tiếp, gián tiếp, đùi. Xác định tạng thoát vị.
+ Dùng kéo mở phúc mạc theo đường ngang từ gai chậu trước trên đến nếp rốn giữa, cách bờ trên của lỗ thoát vị 2-3cm. Chú ý tránh tổn thương bó mạch thượng vị dưới.
+ Phẫu tích tách phúc mạc xuống phía dưới:
+ Phía trong đến xương mu, qua khỏi khớp mu về phía đối bên 1-2cm. Phẫu tích theo xương mu về bên có thoát vị đến tĩnh mạch chậu trong.
+ Phẫu tích ra phía ngoài, đến ngang mức gai chậu trước trên, ra phía sau, đến khi thấy được cơ thắt lưng chậu hay các sợi thần kinh trên cơ thắt lưng chậu.
+ Phẫu tích, kéo túi thoát vị trực tiếp vào trong. Phẫu tích, kéo túi thoát vị gián tiếp vào trong và tách túi thoát vị khỏi bó mạch tinh hoàn và ống dẫn tinh. Nếu túi thoát vị gián tiếp to, không nên phẫu tích hết túi thoát vị mà cột đầu gần rồi cắt ngang túi thoát vị, để hở đầu xa để tránh tụ dịch về sau. Ở nữ, có thể cắt bỏ dây chằng tròn khi phẫu tích túi thoát vị. Phẫu tích, tách phúc mạc khỏi thành chậu, xuống dưới dải chậu mu khoảng 5-7cm.
+ Đặt tấm lưới nhân tạo 10x15cm hay 12x15cm, che phủ toàn bộ lỗ cơ lược (che phủ lỗ bẹn sâu, tam giác bẹn trong, lỗ đùi). Tấm lưới bao phủ rộng quanh các lỗ thoát vị 5-7 cm. Không nên cắt tấm lưới để vòng qua thừng tinh. Chú ý bờ dưới tấm lưới phải nằm trên nếp phúc mạc đã phẫu tích.
+ Nếu lỗ thoát vị nhỏ, không cần cố định tấm lưới. Nếu lỗ thoát vị >3cm, có thể cố định tấm lưới bằng:
- Keo (Histoacryl): rẻ tiền, không gây đau sau mổ
- Kim cố định (tacker) loại tự tiêu hay kim loại: loại tự tiêu ít gây đau sau mổ hơn. Vị trí cố định: xương mu, bờ ngoài cơ thẳng bụng, thành bụng trước

dọc bờ trên của tấm lưới nhân tạo (phía trên dải chậu mu). Cố định bằng kim cố định nhanh nhưng chi phí cao.

- Khâu cột: khó khăn do vị trí trocar không thuận lợi.

+ Nếu thoát vị 2 bên, có thể đặt 2 tấm lưới nhân tạo 2 bên, chồng lên nhau ở đường giữa khoảng 2cm, hoặc đặt 1 tấm lưới nhân tạo lớn 10x30cm.

+ Dùng kim, clip cố định phúc mạc vào thành bụng hoặc khâu lại phúc mạc bằng chỉ tan chậm 3.0 (Vicryl, Safil, Optime...). Đường khâu phải kín để tránh ruột chui qua gây tắc ruột.

+ Xả khí, chú ý tụ khí vùng bìu trong thoát vị gián tiếp.

+ Khâu cân và da.

IV. THEO DÕI

- Sau mổ nên chèn gạc lên vị trí thoát vị trực tiếp để tránh tụ dịch, không cần thiết nếu thoát vị gián tiếp.
- Xuất viện sau mổ 1-2 ngày nếu diễn tiến hậu phẫu bình thường.

V. XỬ TRÍ TAI BIẾN

1. Tai biến trong mổ:

- Rách phúc mạc: thường xảy ra trong khi mổ, có thể gây khó khăn do khoảng trống thao tác giảm. Nếu chỗ rách nhỏ thì không cần xử trí gì, dùng 1 dụng cụ vén phúc mạc để tạo khoảng trống. Nếu rách phúc mạc rộng, cần cột túm chỗ rách bằng chỉ hay khâu lại.
- Tổn thương mạch máu lớn: ít xảy ra, chú ý khi phẫu tích vùng tam giác Doom (tam giác giữa ống dẫn tinh và mạch máu tinh hoàn)
- Tổn thương thần kinh: gây đau kéo dài. Chú ý khi phẫu tích vùng tam giác đau (tam giác giữa mạch máu tinh hoàn và dải chậu mu). Không cố định tấm lưới trong vùng này.
- Tổn thương ruột: hiếm xảy ra. Có thể xảy ra trong quá trình đặt trocar hay gỡ dính vùng chậu.

2. Biến chứng sau mổ

- Tụ dịch sau mổ: là biến chứng thường gặp (0,5-12,2%), thường tự hết sau 6-8 tuần. Không nên chọc hút dịch sớm vì có thể gây bội nhiễm. Không cần dẫn lưu để tránh tụ dịch sau mổ.

- Tụ máu: ít xảy ra hơn so với mổ mở, tỉ lệ khoảng 5,6-16%. Ít khi chảy máu nhiều phải truyền máu. Nếu khối máu tụ to, gây đau nhiều, có thể gây tê để rạch, lấy máu tụ.
- Nhiễm khuẩn vết mổ: hiếm xảy ra (<1%). Nhiễm khuẩn tấm lưới rất hiếm gặp và ít khi phải lấy tấm lưới ra.
- Bí tiểu sau mổ, tổn thương bàng quang: Bí tiểu sau mổ khoảng <3%.Tổn thương bàng quang rất hiếm gặp (<1%). Tổn thương bàng quang hay xảy ra khi cắt vào túi thoát vị trực tiếp.
- Tổn thương ống dẫn tinh, mạch máu tinh hoàn và viêm tinh hoàn:

+ Phần lớn các biến chứng này thoáng qua và tự hết gồm các biểu hiện: đau tinh hoàn, sưng tinh hoàn, viêm tinh hoàn và mào tinh. Đau vùng bìu có thể do tổn thương thần kinh sinh dục đùi. Sưng, đau tinh hoàn, viêm tinh hoàn có thể do tắc mạch bạch huyết, tắc tĩnh mạch. Không nên phẫu tích nhiều để lấy toàn bộ túi thoát vị to mà nên cắt ngang để tránh các biến chứng này. Nên cho người bệnh nằm nghỉ ngơi, hạn chế vận động, thuốc giảm đau. Tỉ lệ teo tinh hoàn tương tự như mổ mở.
+ Ống dẫn tinh bị đứt có thể được khâu nối.

- Biến chứng của tấm lưới:

+ Tấm lưới có thể bị gập, di chuyển gây thoát vị tái phát. Phòng ngừa bằng cách trải tấm lưới phẳng, không gập góc, phẫu tích khoang tiền phúc mạc đủ rộng, sử dụng tấm lưới lớn (ít nhất 10x15cm).
+ Nhiễm khuẩn tấm lưới: hiếm xảy ra. Nên dùng kháng sinh phòng ngừa và thao tác đảm bảo vô khuẩn.

187. PHẪU THUẬT NỘI SOI KHÂU HẸP LỖ THỰC QUẢN + TẠO HÌNH TÂM VỊ KIỂU LORTAT – JACOB

BS CK1 Lê Quan Anh Tuấn

I. ĐẠI CƯƠNG

- Phẫu thuật nội soi đã được xem là tiêu chuẩn trong điều trị thoát vị hoành với nhiều ưu điểm như ít đau, hồi phục nhanh, ít biến chứng, thời gian nằm viện ngắn so với mổ mở (đường bụng hay ngực). Phẫu thuật nội soi giúp tiếp cận vùng tâm vị, thực quản dễ dàng.
- Phẫu thuật nội soi điều trị thoát vị hoành là phẫu thuật khó, đòi hỏi bác sĩ phẫu thuật phải có kinh nghiệm trong phẫu thuật nội soi và phẫu thuật vùng tâm vị-thực quản.

II. CHỈ ĐỊNH

Phẫu thuật nội soi (PTNS) điều trị thoát vị hoành được chỉ định khi người bệnh thoát vị hoành có triệu chứng hay biến chứng (chảy máu do loét thực quản hay dạ dày, xoắn dạ dày, thoát vị nghẹt, hoại tử, thủng, tắc dạ dày, các biến chứng hô hấp do thoát vị).

III. CHỐNG CHỈ ĐỊNH

Chống chỉ định chung của gây mê.

IV. CHUẨN BỊ

1. Người thực hiện

Người thực hiện chuyên khoa Ngoại tiêu hóa, Ngoại bụng.

Bác sĩ gây mê có kinh nghiệm.

2. Phương tiện

- Bàn mổ có thể dang chân, quay các chiều.
- Hệ thống máy mổ nội soi và các dụng cụ PTNS ổ bụng.
- Tấm lưới nhân tạo polypropylene (nếu cần), kích thước tấm lưới tùy vào kích thước lỗ thoát vị, có thể 6x11cm hay 10x10cm.
- Bộ dụng cụ mổ mở: cán dao và lưỡi dao 11, nhíp có mấu, Kelly, kẹp mang kim, kéo cắt chỉ.

3. Người bệnh:

- Chụp X quang ngực thẳng, chụp X quang thực quản-dạ dày cản quang, Chụp X quang cắt lớp điện toánngực có cản quang, soi dạ dày, đo áp lực thực quản, đo pH thực quản 24h (không bắt buộc).
- Các cận lâm sàng cơ bản chuẩn bị mổ.
- Dùng thuốc giảm axít dạ dày, tăng nhu động thực quản và dạ dày.

4. Hồ sơ bệnh án

Hoàn thành các thủ tục hành chính theo quy định: bệnh án chi tiết, biên bản hội chẩn, biên bản khám trước khi gây mê, giấy cam đoan đồng ý phẫu thuật.

V. CÁC BƯỚC TIẾN HÀNH

1. Kiểm tra hồ sơ: biên bản hội chẩn, cam kết phẫu thuật, biên bản duyệt mổ, biên bản khám tiền phẫu và tiền mê.
2. Kiểm tra người bệnh: đúng người bệnh.
3. Thực hiện kỹ thuật

Tư thế

- Người bệnh nằm ngửa, đầu cao 15^0 đến 30^0 (tư thế Trendelenburg đảo ngược), 2 tay khép, 2 chân dạng, đầu gối thẳng hoặc gập 20^0 đến 30^0.
- Bác sĩ phẫu thuật đứng giữa 2 chân người bệnh, phụ mổ 1 (cầm kính soi) đứng bên phải người bệnh, phụ mổ 2 (vén gan) đứng bên phải người bệnh và phía trên phụ mổ 1, dụng cụ viên đứng bên trái người bệnh.
- Màn hình đặt phía đầu, bên trái người bệnh. Nếu được thì dùng 2 màn hình, đặt phía đầu, 2 bên.

Các bước tiến hành

- Đặt trocar: 1 trocar 10mm ở rốn (dùng đặt kính soi), trocar 10mm đặt vùng dưới sườn, trên đường trung đòn trái (dùng phẫu tích, cắt, đốt, đặt penrose), 1 trocar 5mm đặt vùng dưới sườn, trên đường trung đòn phải (dùng cầm nắm) , 1 trocar 5mm sát bờ sườn phải, vùng thượng vị tương ứng bờ phải dây chằng tròn (dùng vén gan, dạ dày), 1 trocar 5mm cùng hông phải (dùng vén gan, dạ dày)
- Kéo tạng thoát vị xuống bụng: dùng kẹp cầm nắm không sang chấn để kéo dạ dày và các tạng khác (nếu có) xuống bụng tối đa có thể.
- Cắt mạc nối nhỏ, bộc lộ trụ phải cơ hoành; Mở vào cổ túi thoát vị là nơi mạc vùng bụng và mạc vùng ngực nối tiếp nhau tại bờ trong của trụ phải cơ

hoành, phẫu tích dọc bờ trong của trụ phải cơ hoành bằng dao cắt đốt siêu âm để tách túi thoát vị ra khỏi mô liên kết lỏng lẻo của trung thất. Tiếp tục phẫu tích dọc theo lỗ thực quản, đến trụ trái cơ hoành và lên trung thất để tách toàn bộ túi thoát vị xuống bụng.

- Cắt bỏ túi thoát vị nếu to, chú ý không làm tổn thương thần kinh X và thành dạ dày, thực quản.
- Từ bờ trong của trụ phải cơ hoành, phẫu tích phía sau thực quản, đi vòng qua thực quản, đến bờ trong của trụ trái cơ hoành, luồn lắt qua thực quản. Đặt dây pensose và kéo thực quản xuống dưới, phẫu tích di động phần dưới của thực quản trong trung thất.
- Khâu hẹp lỗ thực quản từ sau ra trước, khâu ép 2 trụ hoành. Khâu mũi rời và dùng chỉ không tan 2.0 hay 0 (polypropylene hay silk). Khâu hẹp đến khi vẫn có thể dễ dàng đưa dụng cụ 5mm qua lỗ thực quản. Có thể khâu 1-2 mũi rời ở phía trước của lỗ thực quản nếu sau khi khâu phía sau xong mà lỗ còn quá rộng.
- Nếu lỗ thoát vị quá lớn, khâu sẽ rách cơ, có thể dùng tấm lưới nhân tạo polypropylen để che lỗ thoát vị.
- Tái tạo góc HIS: dùng dao cắt đốt siêu âm hay dao cắt đốt điện Ligasure để di động phình vị. Khâu phình vị vào trụ trái cơ hoành và bờ trái thực quản để tạo lại góc HIS. Tiếp tục khâu cố định phình vị vào bờ phải thực quản đến tâm vị (2-3 mũi rời, chỉ tan chậm hay không tan, 3.0).

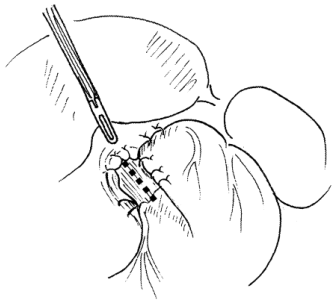

- Kiểm tra, cầm máu kỹ, khâu các lỗ trocar.

VI. THEO DÕI

Không cần lưu ống thông mũi-dạ dày.

Cho người bệnh ăn lỏng sau mổ 1 ngày.

Người bệnh được xuất viện sau mổ 1-2 ngày.

VII. XỬ TRÍ TAI BIẾN

- Tràn khí màng phổi: ít xảy ra, do màng phổi bị rách khi phẫu tích túi thoát vị hay khi di động thực quản. Nếu nghi ngờ có tràn khí màng phổi, chụp X quang ngực thẳng để phát hiện. Tràn khí màng phổi thường ít và tự hết (do khí CO_2 tự hấp thu) do đó, ít khi phải dẫn lưu màng phổi. Phòng ngừa: phẫu tích túi thoát vị cẩn thận, tỉ mỉ, phẫu tích sát thực quản.
- Chảy máu từ động mạch vị ngắn: có thể dễ dàng kiểm soát bằng dao cắt đốt siêu âm hay clip.
- Chảy máu do tổn thương lách, rách gan: do quá trình vén gan, di động phình vị. Đa số là chảy máu nhẹ, có thể cầm máu bằng cách dùng gạc chèn ép trực tiếp lên vị trí tổn thương.
- Thủng thực quản: hiếm gặp (tỉ lệ khoảng 1%), có thể xảy ra lúc phẫu tích túi thoát vị hay lúc cầm nắm thực quản. Phòng ngừa: không cầm nắm trực tiếp vào thực quản khi thao tác, nếu túi thoát vị dính nhiều, phẫu tích cẩn thận, quan sát rõ và dùng kính soi có góc nhìn 30^0 hay 45^0. Khi có thủng thực quản, khâu thực quản bằng chỉ tan chậm 3.0, mũi rời. Sau đó che chỗ thủng bằng tạo hình tâm vị.

188. PHẪU THUẬT NỘI SOI KHÂU HẸP LỖ THỰC QUẢN + TẠO HÌNH TÂM VỊ KIỂU DOR

BS CK1 Lê Quan Anh Tuấn

I. ĐẠI CƯƠNG

Phẫu thuật nội soi (PTNS) đã được xem là tiêu chuẩn trong điều trị thoát vị hoành với nhiều ưu điểm như ít đau, hồi phục nhanh, ít biến chứng, thời gian nằm viện ngắn so với mổ mở (đường bụng hay ngực). Phẫu thuật nội soi giúp tiếp cận vùng tâm vị, thực quản dễ dàng.

Phẫu thuật nội soi điều trị thoát vị hoành là phẫu thuật khó, đòi hỏi bác sĩ phẫu thuật phải có kinh nghiệm trong phẫu thuật nội soi và phẫu thuật vùng tâm vị-thực quản.

II. CHỈ ĐỊNH

Phẫu thuật nội soi điều trị thoát vị hoành được chỉ định khi người bệnh thoát vị hoành có triệu chứng hay biến chứng (chảy máu do loét thực quản hay dạ dày, xoắn dạ dày, thoát vị nghẹt, hoại tử, thủng, tắc dạ dày, các biến chứng hô hấp do thoát vị).

Đối với những người bệnh không có triệu chứng, đa số các tác giả đề nghị theo dõi, không mổ.

III. CHỐNG CHỈ ĐỊNH

Chống chỉ định chung của gây mê.

IV. CHUẨN BỊ

1. Người thực hiện kỹ thuật:

Người thực hiện chuyên khoa Ngoại tiêu hóa, Ngoại bụng.

Bác sĩ gây mê có kinh nghiệm.

2. Phương tiện:

- Bàn mổ có thể dang chân, quay các chiều.
- Hệ thống máy mổ nội soi và các dụng cụ PTNS.
- Tấm lưới nhân tạo polypropylene (nếu cần), kích thước tấm lưới tùy vào kích thước lỗ thoát vị, có thể 6x11cm hay 10x10cm.
- Bộ dụng cụ mổ mở: cán dao và lưỡi dao 11, nhíp có mấu, Kelly, kẹp mang kim, kéo cắt chỉ.

3. Người bệnh:

- Chụp X quang ngực thẳng, chụp X quang thực quản-dạ dày cản quang, Chụp X quang cắt lớp điện toán ngực có cản quang, soi dạ dày, đo áp lực thực quản, đo pH thực quản 24h (không bắt buộc).
- Các cận lâm sàng cơ bản chuẩn bị mổ.
- Dùng thuốc giảm axít dạ dày, tăng nhu động thực quản và dạ dày.

4. Hồ sơ bệnh án:

Hoàn thành các thủ tục hành chính theo quy định: bệnh án chi tiết, biên bản hội chẩn, biên bản khám trước khi gây mê, giấy cam đoan đồng ý phẫu thuật.

VI. CÁC BƯỚC TIẾN HÀNH

1. Kiểm tra hồ sơ: biên bản hội chẩn, cam kết phẫu thuật, biên bản duyệt mổ, biên bản khám tiền phẫu và tiền mê.
2. Kiểm tra người bệnh: đúng người bệnh ,
3. Thực hiện kỹ thuật:

Tư thế:

- Người bệnh nằm ngửa, đầu cao 15^0 đến 30^0 (tư thế Trendelenburg đảo ngược), 2 tay khép, 2 chân dạng, đầu gối thẳng hoặc gập 20^0 đến 30^0.
- Bác sĩ phẫu thuật đứng giữa 2 chân người bệnh, phụ mổ 1 (cầm kính soi) đứng bên phải người bệnh, phụ mổ 2 (vén gan) đứng bên phải người bệnh và phía trên phụ mổ 1, dụng cụ viên đứng bên trái người bệnh.
- Màn hình đặt phía đầu, bên trái người bệnh. Nếu được thì dùng 2 màn hình, đặt phía đầu, 2 bên.

Các bước tiến hành:

- Đặt trocar: 1 trocar 10mm ở rốn (dùng đặt kính soi), trocar 10mm đặt vùng dưới sườn, trên đường trung đòn trái (dùng phẫu tích, cắt, đốt, đặt penrose), 1 trocar 5mm đặt vùng dưới sườn, trên đường trung đòn phải (dùng cầm nắm), 1 trocar 5mm sát bờ sườn phải, vùng thượng vị tương ứng bờ phải dây chằng tròn (dùng vén gan, dạ dày), 1 trocar 5mm cùng hông phải (dùng vén gan, dạ dày).
- Kéo tạng thoát vị xuống bụng: dùng kẹp cầm nắm không sang chấn để kéo dạ dày và các tạng khác (nếu có) xuống bụng tối đa có thể.
- Cắt mạc nối nhỏ, bộc lộ trụ phải cơ hoành; Mở vào cổ túi thoát vị là nơi mạc

vùng bụng và mạc vùng ngực nối tiếp nhau tại bờ trong của trụ phải cơ hoành, phẫu tích dọc bờ trong của trụ phải cơ hoành bằng dao cắt đốt siêu âm để tách túi thoát vị ra khỏi mô liên kết lỏng lẻo của trung thất. Tiếp tục phẫu tích dọc theo lỗ thực quản, đến trụ trái cơ hoành và lên trung thất để tách toàn bộ túi thoát vị xuống bụng.

- Cắt bỏ túi thoát vị nếu to, chú ý không làm tổn thương thần kinh X và thành dạ dày, thực quản.
- Từ bờ trong của trụ phải cơ hoành, phẫu tích phía sau thực quản, đi vòng qua thực quản, đến bờ trong của trụ trái cơ hoành, luồn lắt qua thực quản. Đặt dây pensose và kéo thực quản xuống dưới, phẫu tích di động phần dưới của thực quản trong trung thất.
- Khâu hẹp lỗ thực quản từ sau ra trước, khâu ép 2 trụ hoành. Khâu mũi rời và dùng chỉ không tan 2.0 hay 0 (polypropylene hay silk). Khâu hẹp đến khi vẫn có thể dễ dàng đưa dụng cụ 5mm qua lỗ thực quản. Có thể khâu 1-2 mũi rời ở phía trước của lỗ thực quản nếu sau khi khâu phía sau xong mà lỗ còn quá rộng.
- Nếu lỗ thoát vị quá lớn, khâu sẽ rách cơ, có thể dùng tấm lưới nhân tạo polypropylen để che lỗ thoát vị.
- Tạo van chống trào ngược bằng phương pháp Dor:

Dùng dao cắt đốt siêu âm hay dao cắt đốt điện Ligasure để di động phình vị, cắt các mạch máu vị ngắn. Khâu 2 hàng với chỉ tan chậm 3.0 (Vicryl, Safil, Optime...):

+ Hàng bên trái gồm 3 mũi (mũi 1 trên cùng: khâu phình vị, trụ trái cơ hoành, bờ trái thực quản; mũi 2 và 3: khâu phình vị, bờ trái thực quản).

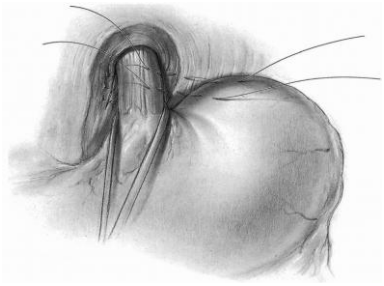

+ Sau đó phình vị được kéo vòng qua phía trước thực quản, khâu hàng bên phải gồm 3 mũi (mũi 1 trên cùng: khâu phình vị, trụ phải cơ hoành, bờ phải thực quản; mũi 2 và 3: khâu phình vị, bờ phải thực quản). Sau đó, khâu 2 mũi giữa

phình vị và bờ trước lỗ cơ hoành.

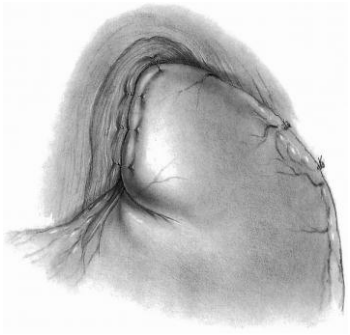

- Kiểm tra, cầm máu kỹ, khâu các lỗ trocar.

VI. THEO DÕI

Không cần lưu ống thông mũi-dạ dày.

Cho người bệnh ăn lỏng sau mổ 1 ngày.

Người bệnh được xuất viện sau mổ 1-2 ngày.

VII. XỬ TRÍ TAI BIẾN

- Tràn khí màng phổi: ít xảy ra, do màng phổi bị rách khi phẫu tích túi thoát vị hay khi di động thực quản. Nếu nghi ngờ có tràn khí màng phổi, chụp X quang ngực thẳng để phát hiện.Tràn khí màng phổi thường ít và tự hết (do khí CO_2 tự hấp thu) do đó, ít khi phải dẫn lưu màng phổi. Phòng ngừa: phẫu tích túi thoát vị cẩn thận, tỉ mỉ, phẫu tích sát thực quản.
- Chảy máu từ động mạch vị ngắn: có thể dễ dàng kiểm soát bằng dao cắt đốt siêu âm hay clip.
- Chảy máu do tổn thương lách, rách gan: do quá trình vén gan, di động phình vị. Đa số là chảy máu nhẹ, có thể cầm máu bằng cách dùng gạc chèn ép trực tiếp lên vị trí tổn thương.
- Thủng thực quản: hiếm gặp (tỉ lệ khoảng 1%), có thể xảy ra lúc phẫu tích túi thoát vị hay lúc cầm nắm thực quản. Phòng ngừa: không cầm nắm trực tiếp vào thực quản khi thao tác, nếu túi thoát vị dính nhiều, phẫu tích cẩn thận, quan sát rõ và dùng kính soi có góc nhìn 300 hay 450. Khi có thủng thực quản, khâu thực quản bằng chỉ tan chậm 3.0, mũi rời. Sau đó che chỗ thủng bằng tạo hình tâm vị.

PHẪU THUẬT NỘI SOI KHÂU HẸP LỖ THỰC QUẢN + TẠO HÌNH TÂM VỊ KIỂU TOUPET

BS CK1 Lê Quan Anh Tuấn

I. ĐẠI CƯƠNG

- Phẫu thuật nội soi (PTNS) đã được xem là tiêu chuẩn trong điều trị thoát vị hoành với nhiều ưu điểm như ít đau, hồi phục nhanh, ít biến chứng, thời gian nằm viện ngắn so với mổ mở (đường bụng hay ngực). Phẫu thuật nội soi giúp tiếp cận vùng tâm vị, thực quản dễ dàng.
- Phẫu thuật nội soi điều trị thoát vị hoành là phẫu thuật khó, đòi hỏi bác sĩ phẫu thuật phải có kinh nghiệm trong phẫu thuật nội soi và phẫu thuật vùng tâm vị-thực quản.

II. CHỈ ĐỊNH

Phẫu thuật nội soi điều trị thoát vị hoành được chỉ định khi người bệnh thoát vị hoành có triệu chứng hay biến chứng (chảy máu do loét thực quản hay dạ dày, xoắn dạ dày, thoát vị nghẹt, hoại tử, thủng, tắc dạ dày, các biến chứng hô hấp do thoát vị).

Đối với những người bệnh không có triệu chứng, đa số các tác giả đề nghị theo dõi, không mổ.

III. CHỐNG CHỈ ĐỊNH

Chống chỉ định chung của gây mê.

IV. CHUẨN BỊ

1. Người thực hiện

Người thực hiện chuyên khoa Ngoại tiêu hóa, Ngoại bụng.

Bác sĩ gây mê có kinh nghiệm.

2. Phương tiện

- Bàn mổ có thể dang chân, quay các chiều.
- Hệ thống máy mổ nội soi và các dụng cụ PTNS.
- Tấm lưới nhân tạo polypropylene (nếu cần), kích thước tấm lưới tùy vào kích thước lỗ thoát vị, có thể 6x11cm hay 10x10cm.
- Bộ dụng cụ mổ mở: cán dao và lưỡi dao 11, nhíp có mấu, Kelly, kẹp mang kim, kéo cắt chỉ.

3. Người bệnh

- Chụp X-quang ngực thẳng, chụp X-quang thực quản-dạ dày cản quang, Chụp X-quang cắt lớp điện toán ngực có cản quang, soi dạ dày, đo áp lực thực quản, đo pH thực quản 24h (không bắt buộc).
- Các cận lâm sàng cơ bản chuẩn bị mổ.
- Dùng thuốc giảm axít dạ dày, tăng nhu động thực quản và dạ dày.

4. Hồ sơ bệnh án

Hoàn thành các thủ tục hành chính theo quy định: bệnh án chi tiết, biên bản hội chẩn, biên bản khám trước khi gây mê, giấy cam đoan đồng ý phẫu thuật.

V. PHẪU THUẬT

1. **Kiểm tra hồ sơ:** biên bản hội chẩn, cam kết phẫu thuật, biên bản duyệt mổ, biên bản khám tiền phẫu và tiền mê.
2. **Kiểm tra người bệnh:** đúng người bệnh.
3. **Thực hiện kỹ thuật**

Tư thế

- Người bệnh nằm ngửa, đầu cao 15^0 đến 30^0 (tư thế Trendelenburg đảo ngược), 2 tay khép, 2 chân dạng, đầu gối thẳng hoặc gập 20^0 đến 30^0.
- Bác sĩ phẫu thuật đứng giữa 2 chân người bệnh, phụ mổ 1 (cầm kính soi) đứng bên phải người bệnh, phụ mổ 2 (vén gan) đứng bên phải người bệnh và phía trên phụ mổ 1, dụng cụ viên đứng bên trái người bệnh.
- Màn hình đặt phía đầu, bên trái người bệnh. Nếu được thì dùng 2 màn hình, đặt phía đầu, 2 bên.

Các bước tiến hành

- Đặt trocar: 1 trocar 10mm ở rốn (dùng đặt kính soi), trocar 10mm đặt vùng dưới sườn, trên đường trung đòn trái (dùng phẫu tích, cắt, đốt, đặt penrose), 1 trocar 5mm đặt vùng dưới sườn, trên đường trung đòn phải (dùng cầm nắm), 1 trocar 5mm sát bờ sườn phải, vùng thượng vị tương ứng bờ phải dây chằng tròn (dùng vén gan, dạ dày), 1 trocar 5mm cùng hông phải (dùng vén gan, dạ dày).
- Kéo tạng thoát vị xuống bụng: dùng kẹp cầm nắm không sang chấn để kéo dạ dày và các tạng khác (nếu có) xuống bụng tối đa có thể.

- Cắt mạc nối nhỏ, bộc lộ trụ phải cơ hoành. Mở vào cổ túi thoát vị là nơi mạc vùng bụng và mạc vùng ngực nối tiếp nhau tại bờ trong của trụ phải cơ hoành, phẫu tích dọc bờ trong của trụ phải cơ hoành bằng dao cắt đốt siêu âm để tách túi thoát vị ra khỏi mô liên kết lỏng lẻo của trung thất. Tiếp tục phẫu tích dọc theo lỗ thực quản, đến trụ trái cơ hoành và lên trung thất để tách toàn bộ túi thoát vị xuống bụng.
- Cắt bỏ túi thoát vị nếu to, chú ý không làm tổn thương thần kinh X và thành dạ dày, thực quản.
- Từ bờ trong của trụ phải cơ hoành, phẫu tích phía sau thực quản, đi vòng qua thực quản, đến bờ trong của trụ trái cơ hoành, luồn lắt qua thực quản. Đặt dây pensose và kéo thực quản xuống dưới, phẫu tích di động phần dưới của thực quản trong trung thất.
- Khâu hẹp lỗ thực quản từ sau ra trước, khâu ép 2 trụ hoành. Khâu mũi rời và dùng chỉ không tan 2.0 hay 0 (polypropylene hay silk). Khâu hẹp đến khi vẫn có thể dễ dàng đưa dụng cụ 5mm qua lỗ thực quản. Có thể khâu 1-2 mũi rời ở phía trước của lỗ thực quản nếu sau khi khâu phía sau xong mà lỗ còn quá rộng.
- Nếu lỗ thoát vị quá lớn, khâu sẽ rách cơ, có thể dùng tấm lưới nhân tạo polypropylen để che lỗ thoát vị.
- Tạo van chống trào ngược bằng phương pháp Toupet:

Dùng dao cắt đốt siêu âm hay dao cắt đốt điện Ligasure để di động phình vị, cắt các mạch máu vị ngắn. Phình vị được kéo vòng qua phía sau thực quản, khâu vào trụ phải cơ hoành bằng 2 - 3 mũi rời, chỉ tan chậm, 3.0 (Vicryl, Safil, Optime...). Khâu 3 mũi giữa phình vị và bờ phải thực quản. Khâu 3 mũi giữa phình vị và bờ trái thực quản. Khâu hẹp bớt lỗ cơ hoành với chỉ silk 3.0.

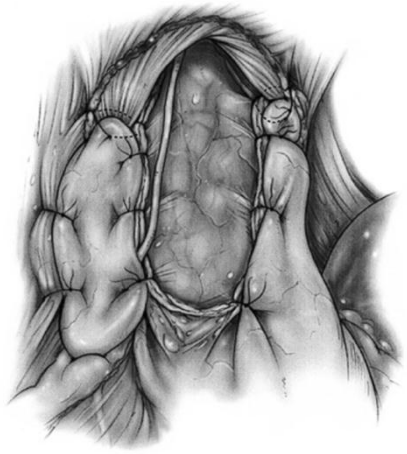

- Kiểm tra, cầm máu kỹ, khâu các lỗ trocar.

VI. THEO DÕI

- Không cần lưu ống thông mũi-dạ dày.
- Cho người bệnh ăn lỏng sau mổ 1 ngày.
- Người bệnh được xuất viện sau mổ 1-2 ngày.

VII. XỬ TRÍ TAI BIẾN

- Tràn khí màng phổi: ít xảy ra, do màng phổi bị rách khi phẫu tích túi thoát vị hay khi di động thực quản. Nếu nghi ngờ có tràn khí màng phổi, chụp X- quang ngực thẳng để phát hiện.Tràn khí màng phổi thường ít và tự hết (do khí CO_2 tự hấp thu) do đó, ít khi phải dẫn lưu màng phổi. Phòng ngừa: phẫu tích túi thoát vị cẩn thận, tỉ mỉ, phẫu tích sát thực quản.
- Chảy máu từ động mạch vị ngắn: có thể dễ dàng kiểm soát bằng dao cắt đốt siêu âm hay clip.
- Chảy máu do tổn thương lách, rách gan: do quá trình vén gan, di động phình vị. Đa số là chảy máu nhẹ, có thể cầm máu bằng cách dùng gạc chèn ép trực tiếp lên vị trí tổn thương.
- Thủng thực quản: hiếm gặp (tỉ lệ khoảng 1%), có thể xảy ra lúc phẫu tích túi thoát vị hay lúc cầm nắm thực quản. Phòng ngừa: không cầm nắm trực tiếp vào thực quản khi thao tác, nếu túi thoát vị dính nhiều, phẫu tích cẩn thận, quan sát rõ và dùng kính soi có góc nhìn 30^0 hay 45^0. Khi có thủng thực quản, khâu thực quản bằng chỉ tan chậm 3.0, mũi rời. Sau đó che chỗ thủng bằng tạo hình tâm vị.

189. PHẪU THUẬT NỘI SOI KHÂU HẸP LỖ THỰC QUẢN + TẠO HÌNH TÂM VỊ KIỂU NISSEN

BS CK1 Lê Quan Anh Tuấn

I. ĐẠI CƯƠNG

Phẫu thuật nội soi đã được xem là tiêu chuẩn trong điều trị thoát vị hoành với nhiều ưu điểm như ít đau, hồi phục nhanh, ít biến chứng, thời gian nằm viện ngắn so với mổ mở (đường bụng hay ngực). Phẫu thuật nội soi giúp tiếp cận vùng tâm vị, thực quản dễ dàng.

Phẫu thuật nội soi điều trị thoát vị hoành là phẫu thuật khó, đòi hỏi bác sĩ phẫu thuật phải có kinh nghiệm trong phẫu thuật nội soi và phẫu thuật vùng tâm vị-thực quản.

II. CHỈ ĐỊNH

Phẫu thuật nội soi điều trị thoát vị hoành được chỉ định khi người bệnh thoát vị hoành có triệu chứng hay biến chứng (chảy máu do loét thực quản hay dạ dày, xoắn dạ dày, thoát vị nghẹt, hoại tử, thủng, tắc dạ dày, các biến chứng hô hấp do thoát vị).

Đối với những người bệnh không có triệu chứng, đa số các tác giả đề nghị theo dõi, không mổ.

III. CHỐNG CHỈ ĐỊNH

Chống chỉ định chung của gây mê.

IV. CHUẨN BỊ

1. Người thực hiện kỹ thuật:

Người thực hiện chuyên khoa Ngoại tiêu hóa, Ngoại bụng.

Bác sĩ gây mê có kinh nghiệm.

2. Phương tiện:

- Bàn mổ có thể dang chân, quay các chiều.
- Hệ thống máy mổ nội soi và các dụng cụ PTNS ổ bụng.
- Tấm lưới nhân tạo polypropylene (nếu cần), kích thước tấm lưới tùy vào kích thước lỗ thoát vị, có thể 6x11cm hay 10x10cm.
- Bộ dụng cụ mổ mở: cán dao và lưỡi dao 11, nhíp có mấu, Kelly, kẹp mang kim, kéo cắt chỉ.

3. Người bệnh:

- Chụp X quang ngực thẳng, chụp X quang thực quản-dạ dày cản quang, Chụp X quang cắt lớp điện toánngực có cản quang, soi dạ dày, đo áp lực thực quản, đo pH thực quản 24h (không bắt buộc).
- Các cận lâm sàng cơ bản chuẩn bị mổ.
- Dùng thuốc giảm axít dạ dày, tăng nhu động thực quản và dạ dày.

4. Hồ sơ bệnh án:

Hoàn thành các thủ tục hành chính theo quy định: bệnh án chi tiết, biên bản hội chẩn, biên bản khám trước khi gây mê, giấy cam đoan đồng ý phẫu thuật.

V. CÁC BƯỚC TIẾN HÀNH

1. Kiểm tra hồ sơ: biên bản hội chẩn, cam kết phẫu thuật, biên bản duyệt mổ, biên bản khám tiền phẫu và tiền mê.
2. Kiểm tra người bệnh: đúng người bệnh
3. Thực hiện kỹ thuật:

Tư thế:

- Người bệnh nằm ngửa, đầu cao 15^0 đến 30^0 (tư thế Trendelenburg đảo ngược), 2 tay khép, 2 chân dạng, đầu gối thẳng hoặc gập 20^0 đến 30^0.
- Bác sĩ phẫu thuật đứng giữa 2 chân người bệnh, phụ mổ 1 (cầm kính soi) đứng bên phải người bệnh, phụ mổ 2 (vén gan) đứng bên phải người bệnh và phía trên phụ mổ 1, dụng cụ viên đứng bên trái người bệnh.
- Màn hình đặt phía đầu, bên trái người bệnh. Nếu được thì dùng 2 màn hình, đặt phía đầu, 2 bên.

Các bước tiến hành:

- Đặt trocar: 1 trocar 10mm ở rốn (dùng đặt kính soi), trocar 10mm đặt vùng dưới sườn, trên đường trung đòn trái (dùng phẫu tích, cắt, đốt, đặt penrose), 1 trocar 5mm đặt vùng dưới sườn, trên đường trung đòn phải (dùng cầm nắm), 1 trocar 5mm sát bờ sườn phải, vùng thượng vị tương ứng bờ phải dây chằng tròn (dùng vén gan, dạ dày), 1 trocar 5mm cùng hông phải (dùng vén gan, dạ dày).
- Kéo tạng thoát vị xuống bụng: dùng kẹp cầm nắm không sang chấn để kéo dạ dày và các tạng khác (nếu có) xuống bụng tối đa có thể.
- Cắt mạc nối nhỏ, bộc lộ trụ phải cơ hoành. Mở vào cổ túi thoát vị là nơi mạc vùng bụng và mạc vùng ngực nối tiếp nhau tại bờ trong của trụ phải cơ hoành, phẫu tích dọc bờ trong của trụ phải cơ hoành bằng dao cắt đốt siêu âm để tách

túi thoát vị ra khỏi mô liên kết lỏng lẻo của trung thất. Tiếp tục phẫu tích dọc theo lỗ thực quản, đến trụ trái cơ hoành và lên trung thất để tách toàn bộ túi thoát vị xuống bụng.

- Cắt bỏ túi thoát vị nếu to, chú ý không làm tổn thương thần kinh X và thành dạ dày, thực quản.
- Từ bờ trong của trụ phải cơ hoành, phẫu tích phía sau thực quản, đi vòng qua thực quản, đến bờ trong của trụ trái cơ hoành, luồn lắt qua thực quản. Đặt dây pensose và kéo thực quản xuống dưới, phẫu tích di động phần dưới của thực quản trong trung thất.
- Khâu hẹp lỗ thực quản từ sau ra trước, khâu ép 2 trụ hoành. Khâu mũi đơn và dùng chỉ không tan 2.0 hay 0 (polypropylene hay silk). Khâu hẹp đến khi vẫn có thể dễ dàng đưa dụng cụ 5mm qua lỗ thực quản. Có thể khâu 1-2 mũi đơn ở phía trước của lỗ thực quản nếu sau khi khâu phía sau xong mà lỗ còn quá rộng.
- Nếu lỗ thoát vị quá lớn, khâu sẽ rách cơ, có thể dùng tấm lưới nhân tạo polypropylen để che lỗ thoát vị.
- *Tạo van chống trào ngược bằng phương pháp Nissen:*

Dùng dao cắt đốt siêu âm hay dao cắt đốt điện Ligasure để di động phình vị, và phần cao của bờ cong lớn dạ dày, cắt các mạch máu vị ngắn. Dùng Babcock luồn qua sau thực quản, kéo phần sau phình vị vòng ra sau thực quản, qua bên phải.

Kéo phần trước phình vị qua phải, phủ phía trước thực quản.

Đặt ống thông thực quản 60 Fr qua tâm vị để tránh hẹp thực quản khi khâu cột.

Khâu 1 mũi chữ U (hoặc mũi đơn) bằng chỉ không tan 2.0 (polypropylene) để giữ 2 phần phình vị với nhau, bao quanh thực quản. Khâu thêm 2 mũi đơn trên và dưới mũi chữ U bằng chỉ tan chậm (Vicryl, Safil, Optime...) hay silk 2.0 để cố định 2 phần phình vị với nhau. Chú ý không làm xoắn dạ dày khi khâu, chú ý thần kinh X trước. Nếu khâu đúng, đường khâu sẽ ở phía trước phải của thực quản, dài khoảng 2cm.

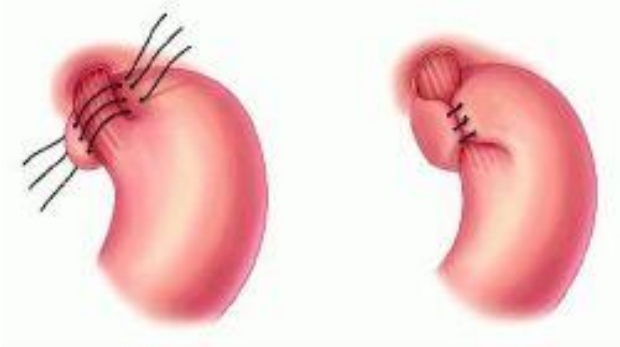

Rút Penrose, rút ống nong thực quản, cầm máu kỹ, xả khí, khâu các lỗ trocar.

VI. THEO DÕI

- Không cần lưu ống thông mũi-dạ dày.
- Cho người bệnh ăn lỏng sau mổ 1 ngày.
- Người bệnh được xuất viện sau mổ 1-2 ngày.

VII XỬ TRÍ TAI BIẾN

- Tràn khí màng phổi: ít xảy ra, do màng phổi bị rách khi phẫu tích túi thoát vị hay khi di động thực quản. Nếu nghi ngờ có tràn khí màng phổi, chụp X quang ngực thẳng để phát hiện. Tràn khí màng phổi thường ít và tự hết (do khí CO_2 tự hấp thu) do đó, ít khi phải dẫn lưu màng phổi. Phòng ngừa: phẫu tích túi thoát vị cẩn thận, tỉ mỉ, phẫu tích sát thực quản.
- Chảy máu từ động mạch vị ngắn: có thể dễ dàng kiểm soát bằng dao cắt đốt siêu âm hay clip.
- Chảy máu do tổn thương lách, rách gan: do quá trình vén gan, di động phình vị. Đa số là chảy máu nhẹ, có thể cầm máu bằng cách dùng gạc chèn ép trực tiếp lên vị trí tổn thương.
- Thủng thực quản: hiếm gặp (tỉ lệ khoảng 1%), có thể xảy ra lúc phẫu tích túi thoát vị hay lúc cầm nắm thực quản. Phòng ngừa: không cầm nắm trực tiếp vào thực quản khi thao tác, nếu túi thoát vị dính nhiều, phẫu tích cẩn thận, quan sát rõ và dùng kính soi có góc nhìn 30^0 hay 45^0. Khi có thủng thực quản, khâu thực quản bằng chỉ tan chậm 3.0, mũi đơn. Sau đó che chỗ thủng bằng tạo hình tâm vị.

190. PHẪU THUẬT NỘI SOI CẮT U SAU PHÚC MẠC

ThS BS Trần Công Duy Long

I. ĐẠI CƯƠNG

U sau phúc mạc tiên phát là tập hợp các loại u phát triển ở trong khoang sau phúc mạc, loại u này hiếm gặp và rất đa dạng, chúng không có nguồn gốc thực sự từ các tạng sau phúc mạc (thận, tuyến thượng thận, niệu quản...). Nguồn gốc mô bệnh học cũng khác nhau, u phát sinh từ trung mô, thần kinh, tế bào mầm hay các nang sau phúc mạc. U sau phúc mạc chiếm khoảng 0,5% của các khối u ác tính và khoảng 0,16% của tất cả các loại khối u. Mức độ lành tính và ác tính khác nhau nhưng chủ yếu là ác tính.

Phẫu thuật nội soi cắt u sau phúc mạc là phẫu thuật được thực hiện qua nội soi ổ bụng để cắt bỏ toàn bộ khối u ở khoang sau phúc mạc.

II. CHỈ ĐỊNH

Các khối u nằm ở khoang sau phúc mạc.

III. CHỐNG CHỈ ĐỊNH

- Khối ung thư sau phúc mạc xâm lấn các cấu trúc và cơ quan quan trọng không thể cắt bỏ được.
- Người bệnh có chống chỉ định gây mê hoặc bệnh lý tim mạch, hô hấp có chống chỉ định bơm hơi trong ổ bụng.

IV. CHUẨN BỊ

1. **Người thực hiện:**

- Người thực hiện là phẫu thuật viên chuyên khoa tiêu hóa hoặc gan-mật tụy có kinh nghiệm về phẫu thuật nội soi.
- Đôi khi cần có sự phối hợp với các phẫu thuật viên của các chuyên khoa khác như thần kinh, cột sống.
- Bác sỹ gây mê hồi sức có kinh nghiệm.

2. **Phương tiện:**

- Hệ thống máy và dụng cụ phẫu thuật nội soi ổ bụng.
- Các dụng cụ kiểm soát cầm máu (nếu có càng tốt) bao gồm: dao cắt siêu âm hoặc ligasure, dao đốt cầm máu lưỡng cực (bipolar), hemolock.

3. **Người bệnh:**

- Khám lâm sàng trước mổ.
- Xét nghiệm tiền phẫu thông thường.
- Khám đánh giá nguy cơ phẫu thuật khi cần thiết.
- CTScan bụng có tiêm thuốc hoặc MRI bụng có tương phản từ.
- Sinh thiết khối u dưới hướng dẫn của siêu âm hoặc CTScan được chỉ định hạn chế trong một số trường hợp để xác định chẩn đoán trước mổ.
- Chuẩn bị đại tràng đường uống nếu không có chống chỉ định.

4. Hồ sơ bệnh án:

Hoàn thành các thủ tục hành chính theo quy định: bệnh án chi tiết, biên bản hội chẩn, biên bản khám trước khi gây mê, giấy cam đoan đồng ý phẫu thuật.

V. CÁC BƯỚC TIẾN HÀNH

1. Kiểm tra hồ sơ: biên bản hội chẩn, cam kết phẫu thuật, biên bản duyệt mổ, biên bản khám tiền phẫu và tiền mê.
2. Kiểm tra người bệnh: đúng người bệnh
3. Thực hiện kỹ thuật:

Tư thế:

- Người bệnh nằm ngửa, hai chân dạng và gập gối.
- Vị trí người mổ chính tùy thuộc vào vị trí khối u: Người mổ chính đứng về phía đối bên vị trí khối u, người phụ mổ có thể đứng cùng bên hoặc đối bên với người mổ chính; Người cầm kính soi đứng cùng bên người mổ chính hoặc giữa hai chân người bệnh.
- Dàn máy mổ nội soi đặt đối diện người mổ chính về phía đầu người bệnh.

Vô cảm:

Gây mê nội khí quản, đặt ống thông tiểu và thông mũi dạ dày (một số trường hợp).

Kỹ thuật:

- Vị trí trocar: thường đặt từ 3 đến 5 trocar tùy theo độ khó của ca mổ

+ 1 trocar 10 ở rốn (kính soi).

+ 2 trocar: 1 trocar 5 mm (tay trái), 1 trocar 10mm (tay phải) hai bên kính soi sử dụng cho người mổ chính.

+ Khi cần thiết đặt thêm từ 1đến 2 trocar 5mm cho người mổ phụ.

- Thám sát ổ bụng đánh giá giai đoạn bệnh đối với ung thư (di căn phúc mạc và di căn gan, hạch, kích thước và tình trạng xâm lấn của khối u).
- Chuyển tư thế người bệnh đầu cao hoặc thấp và nghiêng để bộc lộ vị trí khối
- Di động mạc treo ruột non hoặc đại tràng để bộc lộ khối u. Bóc tách khối u ra khỏi các cấu trúc mạch máu quan trọng sau phúc mạc động, tĩnh mạch chủ bụng, bó mạch chậu, tĩnh mạch trước xương cùng, niệu quản, tụy, thận…
- Kiểm soát và cắt các nhánh mạch máu vào u. Bóc tách cắt trọn khối u.
- Trong trường hợp u xâm lấn cơ quan lân cận còn cắt được thì cắt khối u mở rộng kèm cắt cơ quan bị xâm lấn thành một khối.
- Kiểm tra cầm máu. Cho bệnh phẩm vào bao.
- Dẫn lưu cạnh vị trí cắt khối u.
- Mở rộng vết mổ trocar rốn hoặc mở bụng nhỏ trên vệ để lấy bệnh phẩm.

VI. THEO DÕI

- Theo dõi, chăm sóc sau mổ như mọi trường hợp phẫu thuật bụng: bù đủ nước-điện giải, năng lượng hàng ngày, truyền đủ protein, albumin và máu.
- Sử dụng giảm đau.
- Thông thường dùng kháng sinh dự phòng.
- Nếu không kèm cắt nối ruột, người bệnh uống nước đường, sữa ngày đầu sau mổ, ăn sớm sau khi đã có trung tiện.

VII. XỬ TRÍ TAI BIẾN

1. Tai biến

- U to không có khả năng mổ nội soi, chuyển mổ mở.
- Chảy máu nhiều không kiểm soát được qua phẫu thuật nội soi: chuyển mổ mở.
- Tổn thương thủng ruột non: khâu lại thành ruột qua nội soi.
- Tổn thương thủng đại tràng: tùy theo mức độ tổn thương và tình trạng đại tràng có thể khâu lại chỗ thủng hoặc mở đại tràng ra da.
- Tổn thương niệu quản: tùy theo mức độ tổn thương mà khâu niệu quản đặt thông JJ niệu quản tổn thương hay nối tận-tận niệu quản kèm đặt thông JJ.

2. Biến chứng:

- Chảy máu: chảy máu trong ổ bụng (theo dõi qua dẫn lưu, dấu sinh tồn và xét nghiệm công thức máu): cần theo dõi sát tùy mức độ mà cần thiết phải phẫu thuật lại ngay qua nội soi hoặc mổ mở.
- Rò tụy: theo dõi qua dịch dẫn lưu (màu sắc, cung lượng, xét nghiệm amylase/dịch dẫn lưu), đa số các trường hợp điều trị bảo tồn, chỉ định mổ lại nếu rò tạo áp xe trong ổ bụng hoặc viêm phúc mạc.
- Tắc ruột do dính sau mổ: hiếm gặp, theo dõi và xử trí như tắc ruột cơ học.

191. NỘI SOI Ổ BỤNG CHẨN ĐOÁN

ThS BS Trần Công Duy Long

I. ĐẠI CƯƠNG

Nội soi ổ bụng chẩn đoán là phẫu thuật được thực hiện qua nội soi ổ bụng để chẩn đoán giai đoạn bệnh (thám sát khả năng cắt bỏ khối ung thư bao gồm tình trạng di căn trong ổ bụng và mức độ xâm lấn của khối u…) hay xác định chẩn đoán mà các phương tiện cận lân sàng trước mổ chưa chẩn đoán được.

Nội soi ổ bụng chẩn đoán có thể chỉ định trong các trường hợp mổ phiên hay mổ cấp cứu.

II. CHỈ ĐỊNH

1. Mổ phiên

- Hạch ổ bụng chưa rõ nguyên nhân.
- Báng bụng chưa rõ nguyên nhân.
- Ung thư các cơ quan trong ổ bụng mà không chắc chắn về khả năng cắt bỏ được để tránh mở bụng lớn không cần thiết.

2. Mổ cấp cứu

- Vết thương thấu bụng hoặc chấn thương bụng kín chưa rõ có tổn thương tạng hay không.
- Bụng ngoại khoa chưa rõ nguyên nhân.

III. CHỐNG CHỈ ĐỊNH

- Trong cấp cứu mà tình trạng người bệnh nặng như shock mất máu, shock nhiễm trùng hoặc có nhiều tổn thương phối hợp.
- Người bệnh có chống chỉ định gây mê hoặc bệnh lý tim mạch, hô hấp có chống chỉ định bơm hơi trong ổ bụng.

IV. CHUẨN BỊ

1.Người thực hiện kỹ thuật

Người thực hiện là phẫu thuật viên chuyên khoa tiêu hóa hoặc gan-mật tụy có kinh nghiệm về phẫu thuật nội soi.

Bác sỹ gây mê hồi sức có kinh nghiệm.

2. Phương tiện

Hệ thống máy và dụng cụ phẫu thuật nội soi ổ bụng.

3. Người bệnh:

- Khám lâm sàng trước mổ.
- Xét nghiệm tiền phẫu thông thường.
- Khám đánh giá nguy cơ phẫu thuật khi cần thiết
- Các xét nghiệm chuyên biệt để chẩn đoán bệnh, hội chẩn nhiều chuyên khoa để xác định chẩn đoán bệnh.

4. Hồ sơ bệnh án

Hoàn thành các thủ tục hành chính theo quy định: bệnh án chi tiết, biên bản hội chẩn, biên bản khám trước khi gây mê, giấy cam đoan đồng ý phẫu thuật.

V. CÁC BƯỚC TIẾN HÀNH

1. **Kiểm tra hồ sơ:** biên bản hội chẩn, cam kết phẫu thuật, biên bản duyệt mổ, biên bản khám tiền phẫu và tiền mê.
2. **Kiểm tra người bệnh:** đúng người bệnh.
3. **Thực hiện kỹ thuật:**

Tư thế:

Người bệnh nằm ngửa.

Vị trí người mổ chính và người phụ tùy thuộc vào kết quả thám sát ổ bụng sau khi đặt kính soi.

Vô cảm:

Gây mê nội khí quản, đặt ống thông tiểu và thông mũi dạ dày khi cần thiết.

Kỹ thuật:

- Vị trí trocar: thường đặt từ 3 đến 4 trocar

+ 1 trocar 10 ở rốn (kính soi).

+ 2 trocar: 2 trocar 5 mm cho người mổ chính.

Khi cần thiết đặt thêm trocar 5mm cho người mổ phụ.

- Thám sát khả năng cắt bỏ được đối với bệnh đối với ung thư (di căn phúc mạc, màu sắc dịch bụng, tình trạng di căn gan, hạch, kích thước và tình trạng xâm lấn của khối u).
- Hạch bụng hoặc báng bụng chưa rõ nguyên nhân: thám sát toàn bộ ổ bụng bao gồm: dịch bụng, tình trạng phúc mạc, hạch bụng, các cơ quan trong ổ bụng

ở tầng trên và tầng dưới mạc treo đại tràng ngang. Hút dịch để xét nghiệm sinh hóa, tế bào, hoặc soi cấy tìm vi trùng tùy trường hợp. Sinh thiết sang thương nghi ngờ như các nốt ở phúc mạc, gan, hạch, hoặc khối u…

- Vết thương thấu bụng hoặc chấn thương bụng kín chưa rõ có tổn thương tạng hay không hoặc bụng ngoại khoa chưa rõ nguyên nhân: thám sát tình trạng dịch hoặc máu ổ bụng, các tổn thương tạng ở tầng trên và tầng dưới mạc treo đại tràng ngang. Thám sát cẩn thận để tránh bỏ sót thương tổn.

VI. THEO DÕI

- Theo dõi, chăm sóc sau mổ như mọi trường hợp phẫu thuật bụng: bù đủ nước - Điện giải, năng lượng hàng ngày, truyền đủ protein, albumin và máu.
- Sử dụng giảm đau.
- Thông thường dùng kháng sinh dự phòng.
- Người bệnh uống nước đường, sữa ngày đầu sau mổ, ăn sớm sau khi đã có trung tiện.

VII. TAI BIẾN, BIẾN CHỨNG VÀ XỬ TRÍ

1. Tai biến:

- U to không có khả năng mổ nội soi, chuyển mổ mở.
- Chảy máu nhiều khi sinh thiết hiếm gặp thường kiểm soát được qua nội soi bằng đốt cầm máu bằng bipolar hay khâu cầm máu.

2. Biến chứng:

- Chảy máu: chảy máu trong ổ bụng (theo dõi qua dẫn lưu, dấu sinh tồn và xét nghiệm công thức máu): cần theo dõi sát tùy mức độ mà cần thiết phải phẫu thuật lại ngay qua nội soi hoặc mổ mở.
- Viêm phúc mạc do sót thương tổn: mổ lại.

192. PHẪU THUẬT NỘI SOI CẮT U MẠC TREO RUỘT KHÔNG CẮT ĐOẠN RUỘT NON

ThS BS Võ Duy Long

I. ĐẠI CƯƠNG

U mạc treo ruột là một bệnh hiếm gặp gồm nhiều loại giải phẫu bệnh học tương ứng với các kế hoạch xử trí và tiên lượng khác nhau.

Các u mạc treo ruột thường được phát hiện một cách tình cờ hoặc khi đang làm chẩn đoán cho những triệu chứng mơ hồ ở bụng khác.

Chiến lược điều trị được quyết định dựa vào bản chất khối u mạc treo ruột, liên quan của u mạc treo ruột với các cấu trúc lân cận, và các triệu chứng có liên quan đến u.

II. CHỈ ĐỊNH

1. Các u mạc treo ruột có chỉ định phẫu thuật:

Phẫu thuật cắt bỏ hoàn toàn là điều trị tiêu chuẩn cho cystic lymphangioma. Bóc u cũng được khuyến cáo đối với những sang thương dạng nang đơn độc lành tính có gây ra triệu chứng (thường là đau...), như u sợi đơn độc (solitary fibrous tumor), nang nhầy (mucinous cyst), u mô liên kết (desmoid tumor), và u Castle-man. Đối với những u mạc treo ruột ác tính hoặc tiềm năng ác tính, phẫu thuật cắt thành khối R0 (en bloc) là mục tiêu đầu tiên trong tiến trình điều trị (u trung mô (mesothelioma), liposarcoma, GIST, u sợi đơn độc) và việc cắt rộng được hay không là yếu tố tiên lượng mạnh nhất. Đối với viêm mạc treo ruột xơ hóa thể co rút (retractile sclerosing mesenteritis) có liên quan với carcinoid ruột non, phẫu thuật cắt hoàn toàn là điều trị lý tưởng nếu nó có thể được thực hiện mà không cắt bỏ quá nhiều ruột non.

2. Các u mạc treo ruột mà chỉ định phẫu thuật còn đang bàn cãi

Kỹ thuật hình ảnh hiện đại đã làm cho việc phát hiện tình cờ các u mạc treo với sang thương rất nhỏ. Vài tác giả khuyến cáo theo dõi đối với các u mỡ và u sợi nhỏ cho đến khi chúng tăng kích thước hoặc có triệu chứng. Họ chưa đưa ra các giới hạn kích thước cụ thể. Quan điểm này gây nhiều tranh cãi trong thời đại của phẫu thuật xâm lấn tối thiểu, vì phẫu thuật cắt bỏ giúp người bệnh không

những giúp người bệnh không cần phải theo dõi lâu dài mà còn tránh được các nguy cơ của các biến chứng do hiệu ứng khối choán chỗ (xoắn ruột).

Theo dõi điều trị các u mô liên kết mạc treo vẫn đang rất tranh cãi. U mô liên kết mạc treo không triệu chứng nên được theo dõi từ đầu, vì 10% các sang thương này sẽ tự thoái lui. Các u có triệu chứng nhưng không có biến chứng có thể được cắt bỏ nếu chúng nhỏ, giới hạn rõ, và khôngg xâm lấn các cấu trúc xung quanh. Với những u mô liên kết phát triển nhanh hoặc không thể cắt được, điều trị nội khoa với NSAIDS, nội tiết tố, hoặc hóa trị đã được ứng dụng. Như 1 cách cuối cùng, phẫu thuật cắt bán phần khối u sau đó xạ trị với u còn sót lại đã được đề nghị. Phác đồ điều trị đã được đề xuất bởi Elias và cộng sự đối với u mô liên kết rời rạc và bởi Latchford và cộng sự đối với u mô liên kết với FAP.

III. CHỐNG CHỈ ĐỊNH

Các u mạc treo ruột không có chỉ định phẫu thuật:

- Lymphomas: hóa trị là điều trị ban đầu.

- Lymphangiomas: khi triệu chứng là tối thiểu hoặc phẫu thuật cắt bỏ được hoàn toàn là không chắc chắn, vì nguy cơ tái phát tại chỗ là 10 -15%. Bơm các chất làm xơ hóa vào trong nang lặp đi lặp lại có thể kiểm soát triệu chứng khi phẫu thuật cắt bỏ hoàn toàn là không thể.

- Viêm mạc treo xơ hóa (sclerosing mesenteritis): trong giai đoạn sớm của hoại tử mỡ, vì có xu hướng tự thoái lui mà không cần điều trị. Trong khi diễn tiến của viêm mỡ mạc treo (mesenteric panniculitis) là hay thay đổi, khả năng viêm mạc treo xơ hóa diễn tiến thuận lợi cao hơn bất lợi- trong khoảng thời gian vài tháng đến vài năm, quá trình viêm có khuynh hướng giảm đi hoặc thậm chí trở về như tình trạng bình thường. Điều trị nội khoa với các thuốc ức chế miễn dịch được chỉ định cho những trường hợp nặng với các dấu hiệu toàn thân. Khi viêm mỡ mạc treo hoặc thể sợi tiến triển của viêm mạc treo ruột co rút gây tắc ruột, phẫu thuật khi đó mới được chỉ định (nối tắt, mở ruột ra da). Nhưng ngay cả giai đoạn co rút của viêm mạc treo ruột, lâm sàng thường lành tính và ổn định.

Bệnh Whipple được điều trị nội khoa với trimethoprim-sulfa trong ít nhất 9 tháng.

IV. CHUẨN BỊ

1. Người thực hiện: Phẫu thuật viên khoa ngoại tiêu hóa có kỹ năng và thành thạo các thao tác trong mổ nội soi, bác sỹ gây mê có kinh nghiệm trong phẫu thuật nội soi.

2. Phương tiện:

Phòng mổ có đầy đủ điều kiện tiến hành nội soi qua ổ bụng.

Bộ nội soi ổ bụng: monitor, camera, nguồn sáng, nguồn khí CO_2.

Hệ thống máy bơm và rửa hút dịch bụng.

Hệ thống dao điện đơn cực, lưỡng cực và dao cắt đốt siêu âm.

Các dụng cụ kẹp ruột, vén, kẹp, kéo nội soi ổ bụng.

3. Người bệnh:

Các xét nghiệm tiền phẫu (sinh hóa, huyết học, nước tiểu,...).

Chụp Xquang ngực thẳng, điện tâm đồ (với người > 65 tuổi).

4. Hồ sơ bệnh án: Hoàn thành các thủ tục hành chính theo quy định: bệnh án chi tiết, biên bản hội chẩn, biên bản khám trước khi gây mê, giấy cam đoan đồng ý phẫu thuật.

V. CÁC BƯỚC TIẾN HÀNH

1. Kiểm tra hồ sơ: biên bản hội chẩn, cam kết phẫu thuật, biên bản duyệt mổ, biên bản khám tiền phẫu và tiền mê.

2. Kiểm tra người bệnh: đúng người bệnh.

3. Thực hiện kỹ thuật:

Vô cảm: gây mê nội khí quản.

Tư thế:

- Người bệnh:
  + Nằm ngửa, đặt thông bàng quang.
  + Đầu thấp, nghiêng trái hoặc nghiêng phải, tùy vị trí thương tổn.
- Kíp phẫu thuật: Tùy vị trí u mạc treo.

Kỹ thuật cắt u mạc treo:

- Số trocar sử dụng và vị trí đặt: 3-4 trocars, trocar đầu tiên 10mm đặt ở dưới rốn hoặc trên rốn (trên người bệnh có vết mổ cũ), tất cả các trocar còn lại được đặt tùy thuộc vào vị trí của u mạc treo. Bơm CO_2 với áp lực 10-12mmHg.

- Sau khi khảo sát vị trí và tình trạng của u mạc treo ruột và các tạng khác (gan, túi mật, lách, dạ dày, đại tràng...), tiến hành cắt u mạc treo ruột.
- Phẫu thuật nội soi cắt u mạc treo ruột không cắt đoạn ruột non thường được chỉ định đối với các sang thương lành tính hoặc không có tiềm năng hóa ác: mở phúc mạc quanh u, bóc tách u ra khỏi các mô xung quanh, có thể dùng đốt điện, bipolar hoặc dao cắt đốt siêu âm trong quá trình phẫu tích kết hợp với phẫu tích tù, trong trường hợp u là nang mạc treo to quá có thể dùng kim chọc hút để làm nhỏ bớt nang thuận tiện cho việc cầm nắm nội soi, chú ý trong trường hợp bóc nang mạc treo, cố gắng lấy trọn được thành nang, vì nguy cơ tái phát cao khi để sót lại thành nang mạc treo, cũng như nguy cơ khi u là ác tính (<3%). Sau khi lấy được toàn bộ u hoặc nang mạc treo, tiến hành bỏ u mạc treo vào bao bệnh phẩm (endobag) và lấy ra ngoài qua lỗ trocar rốn, có thể mở rộng vết mổ vùng rốn để dễ dàng lấy bệnh phẩm được nguyên vẹn.

VI. THEO DÕI

- Rút thông tiểu, thông mũi dạ dày sớm nhất có thể.
- Có thể cho uống nước đường sau 24 giờ.
- Thời gian rút dẫn lưu ổ bụng tùy trường hợp, thường rút sau 24 giờ nếu dịch dẫn lưu<100 ml trong vòng 24 giờ.

VII XỬ TRÍ TAI BIẾN

- Trong lúc mổ: chảy máu do các chỗ kẹp cắt mạch máu mạc treo ruột không chặt, hoặc không nhận biết được mạch máu trước đi đốt điện. Xử trí bằng khâu cầm máu hoặc kẹp lại bằng clip, dao đốt lưỡng cực. Nếu không cầm máu nội soi được thì chuyển sang mổ mở để cầm máu, tránh để tụ máu lớn trong mạc treo.
- Sau mổ:

  + Chảy máu ổ bụng sau mổ: cần mổ lại sơm để kiểm tra và xử lý cầm máu

  + Tắc ruột sau mổ.

  + Vì không phải cắt đoạn ruột non nên không thường gặp các biến chứng của hội chứng ruột ngắn, xì miệng nối, hẹp miệng nối....

193. PHẪU THUẬT NỘI SOI CẮT U MẠC TREO RUỘT CÓ CẮT ĐOẠN RUỘT NON

ThS BS Võ Duy Long

I. ĐẠI CƯƠNG

U mạc treo ruột là một bệnh hiếm gặp gồm nhiều loại giải phẫu bệnh học tương ứng với các kế hoạch xử trí và tiên lượng khác nhau.

Các u mạc treo ruột thường được phát hiện một cách tình cờ hoặc khi đang làm chẩn đoán cho những triệu chứng mơ hồ ở bụng khác.

Chiến lược điều trị được quyết định dựa vào bản chất khối u mạc treo ruột, liên quan của u mạc treo ruột với các cấu trúc lân cận, và các triệu chứng có liên quan đến u.

II. CHỈ ĐỊNH

1. Chỉ định tuyệt đối

- Cắt bỏ:

  Nang lympho lành tính

  U mạc treo ruột ác tính hoặc tiềm năng ác tính, u nhú trung mô, u mỡ (liposarcome), u tổ chức liên kết, u sợi đơn độc, xơ hóa, mạc treo co rút, u nội tiết của ruột non.

- Bóc u: u dạng nang đơn độc lành tính gây đau, u sợi đơn độc, nang nhầy, u mô liên kết và u castle-man.

2.2 Chỉ định tương đối:

- Các u mạc treo nhỏ, phát hiện tình cờ.
- U mô liên kết mạc treo không hoặc có triệu chứng nhưng phải có giới hạn rõ, không xâm lấn các cấu trúc xung quanh.

III CHỐNG CHỈ ĐỊNH

- U lymphoma (hóa trị liệu).
- U lympho lành tính (lymphangioma) không có triệu chứng.
- Viêm mạc treo xơ hóa giai đoạn sớm.
- Bệnh Whipple chưa được điều trị trimethoprim trong ít nhất 9 tháng.

IV. CHUẨN BỊ

1. Người thực hiện kỹ thuật: phẫu thuật viên khoa ngoại tiêu hóa có kỹ năng và thành thạo các thao tác trong mổ nội soi, bác sỹ gây mê có kinh nghiệm trong phẫu thuật nội soi.

2. Phương tiện:

- Phòng mổ có đầy đủ điều kiện tiến hành nội soi qua ổ bụng.
- Bộ nội soi ổ bụng: monitor, camera, nguồn sáng, nguồn khí CO_2
- Hệ thống máy bơm và rửa hút dịch bụng.
- Hệ thống dao điện đơn cực, lưỡng cực và dao cắt đốt siêu âm.
- Các dụng cụ kẹp ruột, vén, kẹp, kéo nội soi ổ bụng.

3. Người bệnh:

- Các xét nghiệm tiền phẫu (sinh hóa, huyết học, nước tiểu,...).
- Chụp Xquang ngực thẳng, điện tâm đồ (với người > 65 tuổi).

4. Hồ sơ bệnh án

Hoàn thành các thủ tục hành chính theo quy định: bệnh án chi tiết, biên bản hội chẩn, biên bản khám trước khi gây mê, giấy cam đoan đồng ý phẫu thuật.

V. CÁC BƯỚC TIẾN HÀNH

1. Kiểm tra hồ sơ: biên bản hội chẩn, cam kết phẫu thuật, biên bản duyệt mổ, biên bản khám tiền phẫu và tiền mê.
2. Kiểm tra người bệnh: đúng người bệnh.
3. Thực hiện kỹ thuật

Vô cảm: gây mê nội khí quản

Tư thế:

- Người bệnh
  + Nằm ngửa, đặt thông bàng quang
  + Đầu thấp, nghiêng trái hoặc nghiêng phải, tùy vị trí thương tổn
- Kíp phẫu thuật:
- Tùy vị trí u mạc treo.

Kỹ thuật cắt u mạc treo:

- Số trocar sử dụng và vị trí đặt: 3-4 trocars, trocar đầu tiên 10mm đặt ở dưới rốn hoặc trên rốn (trên người bệnh có vết mổ cũ), tất cả các trocar còn lại được đặt tùy thuộc vào vị trí của u mạc treo. Bơm CO_2 với áp lực 10-

12mmHg.

- Sau khi khảo sát vị trí và tình trạng của u mạc treo ruột và các tạng khác (gan, túi mật, lách, dạ dày, đại tràng...), tiến hành cắt u mạc treo ruột.
- Phẫu thuật nội soi cắt u mạc treo ruột có cắt đoạn ruột non thường được chỉ định với các loại u ác tính hay khả năng hóa ác: phẫu thuật cắt rộng R0 được mô tả sau đây.
- Mở mạc treo ruột non ở đầu gần phần mạc treo có chứa u, bắt đầu từ bờ mạc treo của ruột non và tiếp tục tiến đến gốc mạc treo, phẫu tích cắt lá phúc mạc dọc theo mạch máu của mạc treo, mô mỡ xung quanh cặp động tĩnh mạch mạc treo được phẫu tích cẩn thận để có thể lần theo đó đến gốc mạc treo bộc lộ bó mạch mạc treo tràng trên. Tĩnh mạch mạc treo tràng trên được bộc lộ và các nhánh tĩnh mạch từ vùng mạc treo chứa u sẽ được bóc tách và thắt sát bề mặt của tĩnh mạch mạc treo tràng trên. Phía trái và đằng sau tĩnh mạch mạc treo tràng trên sẽ là động mạch mạc treo tràng trên, bộc lộ và thắt sát gốc các nhánh động mạch mạc treo đi vào u. Tiếp tục làm tương tự với phần mạc treo phía xa, bắt đầu mở mạc treo ruột non từ bờ mạc treo ruột non đến gốc mạc treo, bộc lộ và thắt tất cả các nhánh động tĩnh mạch sát gốc động tĩnh mạch mạc treo tràng trên. Phẫu tích như vậy sẽ đảm bảo được sự toàn vẹn của mạch máu nuôi phần gần, phần xa của ruột non, phần mạc treo không bị ảnh hưởng và đại tràng phải. Bây giờ có thể tiến hành cắt phần mạc treo mang u và cắt 2 đầu ruột non với độ dài thích hợp. Tiến hành nối ruột non nội soi bên-bên bằng Stapler hoặc mở nhỏ vết mổ để nối tận tận, đồng thời lấy bệnh phẩm trong bao ra ngoài.

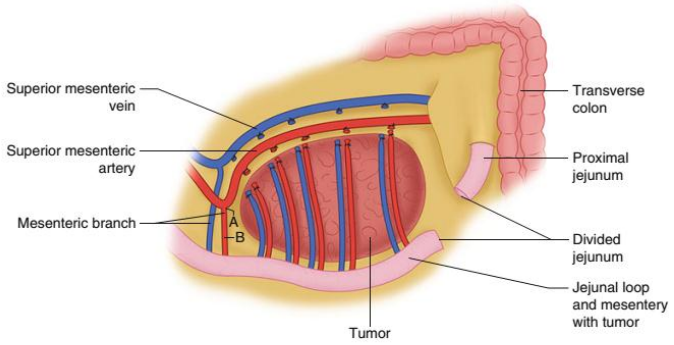

VI. THEO DÕI

- Như các loại phẫu thuật đường tiêu hóa khác.
- Rút thông tiểu, thông mũi dạ dày sớm nhất có thể.
- Có thể cho uống nước đường sau 24h.
- Thời gian rút dẫn lưu ổ bụng tùy trường hợp.

VII. XỬ TRÍ TAI BIẾN

- Các biến chứng của điều trị phẫu thuật đối với các khối ở mạc treo không đặc hiệu với loại bệnh, ngoại trừ khi cắt rộng u đối với u đặc có thể làm tổn thương cung cấp máu ở mạc treo hoặc khi cắt rộng ruột non cần thiết để đạt được R0. Mặc dù hội chứng ruột ngắn không thường gặp trong phẫu thuật vùng mạc treo, sự thận trọng đúng mức của phẫu thuật viên có thể phòng ngừa được biến chứng này, có thể do việc cắt quá rộng mạc treo cần thiết hoặc từ tổn thương không chủ ý của các mạch máu cho ruột đoạn ruột bình thường.
- Trong lúc mổ: chảy máu do các chỗ kẹp cắt mạch máu mạc treo ruột không chặt, hoặc không nhận biết được mạch máu trước đi đốt điện. Xử trí bằng khâu cầm máu hoặc kẹp lại bằng clip, dao đốt lưỡng cực. Nếu không cầm máu nội soi được thì chuyển sang mổ mở để cầm máu, tránh để tụ máu lớn trong mạc treo.
- Sau mổ.

+ Chảy máu ổ bụng sau mổ: cần mổ lại sơm để kiểm tra và xử lý cầm máu.
+ Xì miệng nối: đối với cắt u mạc treo ruột có cắt đoạn ruột non, cần mổ lại sớm.
+ Hẹp miệng nối: mổ lại để giải quyết nguyên nhân.
+ Tắc ruột sau mổ.
+ Hội chứng ruột ngắn. Cần hội chẩn dinh dưỡng và lên kế hoạch bổ sung dinh dưỡng tĩnh mạch.

194. PHẪU THUẬT NỘI SOI CẮT ĐOẠN ĐẠI-TRỰC TRÀNG

ThS BS Nguyễn Hữu Thịnh

I. ĐẠI CƯƠNG

Phẫu thuật nội soi (PTNS) cắt đoạn đại-trực tràng là phẫu thuật cắt bỏ một đoạn đại tràng chậu hông và trực tràng cùng mạc treo tương ứng. Lập lại lưu thông đường tiêu hóa bằng nối đại tràng trái (đại tràng xuống hoặc đại tràng chậu hông) với trực tràng còn lại.

II. CHỈ ĐỊNH

Thường áp dụng nhất cho các trường hợp tổn thương lành tính như viêm loét, bệnh túi thừa, u không phải là ung thư…ở trực tràng đoạn 1/3 trên hoặc phần thấp đại tràng chậu hông.

III. CHỐNG CHỈ ĐỊNH

- Biến chứng của bệnh viêm loét đại tràng, bệnh túi thừa, u… gây khó khăn, kéo dài thời gian mổ như thủng gây viêm phúc mạc, áp-xe…
- Người bệnh già yếu hoặc có các bệnh nặng phối hợp không thể thực hiện được phương pháp mổ nội soi (ví dụ như suy tim, suy chức năng hô hấp…), phụ nữ có thai.

IV. CHUẨN BỊ

1. Người thực hiện kỹ thuật:

Phẫu thuật viên Tiêu hóa và Bác sỹ gây mê hồi sức có kinh nghiệm.

2. Phương tiện:

- Dàn máy mổ nội soi và các dụng cụ PTNS như: kính soi, dụng cụ cầm nắm, kẹp clip, kẹp Hem-O-lok, kẹp mang kim, dao điện đơn cực, dao điện lưỡng cực, dao cắt đốt siêu âm, dao hàn mạch.
- Dụng cụ khâu nối máy thẳng, vòng.
- Bộ dụng cụ mổ mở đại phẫu tiêu hóa.

3. Người bệnh:

Các xét nghiệm cơ bản, Albumin/máu, Protein TP.

Thực hiện các xét nghiệm chẩn đoán bệnh.

Người bệnh được chuẩn bị đại tràng sạch trước mổ, dùng kháng sinh dự phòng.

Người bệnh được giải thích kỹ về tình trạng bệnh và các nguy cơ của phẫu thuật.

4. Hồ sơ bệnh án:

Hoàn thành các thủ tục hành chính theo quy định: bệnh án chi tiết, biên bản hội chẩn, biên bản khám trước khi gây mê, giấy cam đoan đồng ý phẫu thuật.

V. CÁC BƯỚC TIẾN HÀNH

1. Kiểm tra hồ sơ: biên bản hội chẩn, cam kết phẫu thuật, biên bản duyệt mổ, biên bản khám tiền phẫu và tiền mê.
2. Kiểm tra người bệnh: đúng người bệnh.
3. Thực hiện kỹ thuật:

Tư thế người bệnh:

Nằm ngửa, 2 chân dạng, chân phải hơi thấp hơn so với bụng người bệnh

Đặt thông tiểu.

Vô cảm: gây mê nội khí quản.

Kỹ thuật:

Đặt trocar:

Thường đặt 4 trocar tại các vị trí như sau: 10 mm ở rốn và hố chậu phải, 5 mm ở hông phải và trái

Thăm dò:

Đánh giá thương tổn và các tạng trong ổ bụng. Đưa người bệnh về tư thế đầu thấp, nghiêng sang phải. Vén ruột non lên cao, sang phải để bộc lộ rõ vùng tiểu khung và nửa bụng trái.

Phẫu tích, di động đại - trực tràng và cắt đoạn trực tràng:

Phẫu tích và thắt bó mạch mạc treo tràng dưới

Di động đại tràng xuống, đại tràng chậu hông, trực tràng và hạ đại tràng góc lách (nếu cần).

Cắt ngang trực tràng bằng máu khâu nối thẳng

Mở nhỏ thành bụng (3-4 cm) ở hông trái (hoặc quanh rốn, hạ vị) để có thể lấy đại trực tràng cần cắt ra khỏi ổ bụng.

Cắt ngang đại tràng chậu hông, đặt đe của máy khâu nối vòng. Cho đại tràng chậu hông vào bụng.

Lập lại lưu thông đường tiêu hóa:

Thực hiện nối đại tràng chậu hông - trực tràng bằng máy khâu nối vòng.

Trong trường hợp cần thiết, có yếu tố nguy cơ xì miệng nối cao có thể mở thông hồi tràng ra da để bảo vệ miệng nối.

VI. THEO DÕI

Theo dõi như mọi trường hợp phẫu thuật đường tiêu hóa nói chung.

Sau phẫu thuật phối hợp 2 loại kháng sinh từ 5 đến 7 ngày, bồi phụ đủ nước - điện giải, năng lượng hàng ngày. Chú ý bù đủ Albumine, Protein máu.

VII. XỬ TRÍ TAI BIẾN

1. Trong phẫu thuật

Chảy máu: nếu không cầm được bằng nội soi, nên chuyển mổ mở.

Miệng nối không kín: khâu lại qua nội soi hoặc chuyển mổ mở kiểm tra và xử trí theo tình huống cụ thể.

2. Sau phẫu thuật

- Chảy máu: chảy máu trong ổ bụng, cần theo dõi sát, cần thiết phải phẫu thuật lại ngay qua nội soi hoặc mổ mở. Chảy máu miệng nối, soi trực tràng kiểm tra, nếu máu chảy thành tia, cần can thiệp cầm máu bằng đốt điện, kẹp clip…
- Xì miệng nối: phẫu thuật lại đóng đầu dưới, đưa đầu ruột trên ra ngoài. Có thể giữ nguyên miệng nối nhưng nên khâu kín lại và làm hậu môn nhân tạo dẫn lưu toàn bộ phía trên (hoặc mở hồi tràng ra da).
- Tắc ruột sau mổ: kiểm tra xem do tắc ruột cơ năng hay tắc ruột cơ học. Nếu do nguyên nhân cơ học phải mổ kiểm tra và xử trí nguyên nhân.
- Áp xe tồn lưu trong ổ bụng: nếu ổ áp xe khu trú, dẫn lưu dưới siêu âm. Áp xe nằm giữa các quai ruột, cần phẫu thuật lại làm sạch và dẫn lưu ổ bụng.

195. PHẪU THUẬT NỘI SOI CẮT ĐOẠN ĐẠI-TRỰC TRÀNG + NẠO VÉT HẠCH

ThS BS Nguyễn Hữu Thịnh

I. ĐẠI CƯƠNG

Phẫu thuật nội soi (PTNS) cắt đoạn đại-trực tràng và nạo vét hạch là phẫu thuật cắt bỏ một đoạn đại tràng chậu hông và trực tràng và lấy đi toàn bộ mạc treo tương ứng, cột động mạch mạc treo tràng dưới tận gốc bằng phương pháp mổ nội soi. Lập lại lưu thông đường tiêu hóa bằng nối đại tràng xuống hoặc đại tràng chậu hông với đoạn trực tràng còn lại bằng máy khâu nối.

II. CHỈ ĐỊNH

Thường áp dụng nhất cho các trường hợp tổn thương ác tính ở trực tràng đoạn 1/3 trên hoặc phần thấp đại tràng chậu hông.

III. CHỐNG CHỈ ĐỊNH

- Biến chứng của khối u ung thư gây khó khăn, kéo dài thời gian mổ như thủng gây viêm phúc mạc, áp-xe, tắc ruột…
- Người bệnh già yếu hoặc có các bệnh nặng phối hợp không thể thực hiện được phương pháp mổ nội soi (ví dụ như suy tim, suy chức năng hô hấp…)
- Ung thư đã di căn xa, vào các tạng lân cận, đặc biệt là phúc mạc không có khả năng cắt bỏ.

IV. CHUẨN BỊ

1. Người thực hiện

Phẫu thuật viên Tiêu hóa và Bác sỹ gây mê hồi sức có kinh nghiệm.

2. Phương tiện

- Dàn máy mổ nội soi và các dụng cụ PTNS như: kính soi, dụng cụ cầm nắm, kẹp clip, kẹp Hem-O-lok, kẹp mang kim, dao điện đơn cực, dao điện lưỡng cực, dao cắt đốt siêu âm, dao hàn mạch,
- Dụng cụ khâu nối máy thẳng, vòng.
- Bộ dụng cụ mổ mở đại phẫu tiêu hóa.

3. Người bệnh:

- Các xét nghiệm cơ bản, Albumin/máu, Protein TP.
- Làm các xét nghiệm chẩn đoán bệnh.

Chuẩn bị đại tràng sạch trước mổ, kháng sinh dự phòng.

Giải thích cho người bệnh và gia đình biết rõ tình trạng bệnh và các nguy cơ của phẫu thuật.

4. Hồ sơ bệnh án:

Hoàn thành các thủ tục hành chính theo quy định: bệnh án chi tiết, biên bản hội chẩn, biên bản khám trước khi gây mê, giấy cam đoan đồng ý phẫu thuật.

V. CÁC BƯỚC TIẾN HÀNH

Tư thế người bệnh

Nằm ngửa, 2 chân dạng, chân phải hơi thấp hơn so với bụng người bệnh.

Đặt sonde bàng quang.

Vô cảm: gây mê nội khí quản.

Kỹ thuật:

Đặt trocar:

Thường đặt 4 trocar tại các vị trí như sau: 10 mm ở rốn và hố chậu phải, 5 mm ở hông phải và trái.

Thăm dò:

Thám sát tổn thương và các tạng trong ổ bụng.

Phẫu tích, di động đại - trực tràng và cắt đoạn trực tràng:

Phẫu tích và thắt bó mạch mạc treo tràng dưới tận gốc kèm nạo hạch.

Di động đại tràng xuống, đại tràng chậu hông, trực tràng và hạ đại tràng góc lách (nếu cần).

Cắt ngang trực tràng bằng máu khâu nối thẳng: nếu ung thư trực tràng thì bờ cắt cách khối u tối thiểu 2 cm, nếu là ung thư đại tràng chậu hông thì bờ cắt cách khối u tối thiểu 5 cm.

Mở nhỏ thành bụng (3-4 cm) ở hông trái (hoặc quanh rốn, hạ vị) để có thể lấy đại trực tràng cần cắt ra khỏi ổ bụng.

Cắt ngang đại tràng chậu hông (diện cắt cách khối u tối thiểu 10 cm), đặt đe của máy khâu nối vòng. Cho đại tràng chậu hông vào bụng.

Lập lại lưu thông đường tiêu hóa:

Thực hiện nối đại tràng chậu hông-trực tràng bằng máy khâu nối vòng.

Trong trường hợp cần thiết, có yếu tố nguy cơ xì miệng nối cao có thể mở

thông hồi tràng ra da để bảo vệ miệng nối.

VI. THEO DÕI

Theo dõi như mọi trường hợp phẫu thuật đường tiêu hóa nói chung.

Sau phẫu thuật phối hợp 2 loại kháng sinh từ 5 đến 7 ngày, bồi phụ đủ nước - điện giải, năng lượng hàng ngày. Chú ý bù đủ Albumine, Protein máu.

VII. XỬ TRÍ TAI BIẾN

Trong phẫu thuật:

Chảy máu: nếu không cầm được bằng nội soi, nên chuyển mổ mở.

Miệng nối không kín: khâu lại qua nội soi hoặc chuyển mổ mở kiểm tra và xử trí theo tình huống cụ thể.

Sau phẫu thuật

- Chảy máu: chảy máu trong ổ bụng, cần theo dõi sát, cần thiết phải phẫu thuật lại ngay qua nội soi hoặc mổ mở. Chảy máu miệng nối, soi trực tràng kiểm tra, nếu máu chảy thành tia, cần can thiệp cầm máu bằng đốt điện, kẹp Clip…
- Xì miệng nối: phẫu thuật lại đóng đầu dưới, đưa đầu ruột trên ra ngoài. Có thể giữ nguyên miệng nối nhưng nên khâu kín lại và làm hậu môn nhân tạo dẫn lưu toàn bộ phía trên (hoặc mở hồi tràng ra da).
- Tắc ruột sau mổ: kiểm tra xem do tắc ruột cơ năng hay tắc ruột cơ học. Nếu do nguyên nhân cơ học phải mổ kiểm tra và xử trí nguyên nhân.
- Áp xe tồn lưu trong ổ bụng: nếu ổ áp xe khu trú, dẫn lưu dưới siêu âm. Áp xe nằm giữa các quai ruột, cần phẫu thuật lại làm sạch và dẫn lưu ổ bụng.

196. PHẪU THUẬT NỘI SOI CẮT ĐOẠN TRỰC TRÀNG THẤP

ThS BS Nguyễn Hữu Thịnh

I. ĐẠI CƯƠNG

Phẫu thuật nội soi (PTNS) cắt đoạn trực tràng thấp là phẫu thuật cắt bỏ một đoạn đại tràng chậu hông và trực tràng cùng mạc treo tương ứng. Lập lại lưu thông đường tiêu hóa bằng nối đại tràng chậu hông với đoạn trực tràng còn lại bằng.

II. CHỈ ĐỊNH

Thường áp dụng nhất cho các trường hợp tổn thương lành tính như viêm loét, bệnh túi thừa, u lành tính… ở 1/3 giữa hoặc dưới của trực tràng.

III. CHỐNG CHỈ ĐỊNH

- Biến chứng của bệnh viêm loét đại tràng, bệnh túi thừa, ung thư xâm lấn xung quanh hoặc di căn xa…gây khó khăn, kéo dài thời gian mổ như thủng gây viêm phúc mạc, áp-xe…
- Người bệnh già yếu hoặc có các bệnh nặng phối hợp không thể thực hiện được phương pháp mổ nội soi (ví dụ như suy tim, suy chức năng hô hấp…), phụ nữ có thai.

IV. CHUẨN BỊ

1. Người thực hiện kỹ thuật:

Phẫu thuật viên Tiêu hóa và Bác sỹ gây mê hồi sức có kinh nghiệm.

2. Phương tiện:

- Dàn máy mổ nội soi và các dụng cụ PTNS như: kính soi, dụng cụ cầm nắm, kẹp clip, kẹp Hem-O-lok, kẹp mang kim, dao điện đơn cực, dao điện lưỡng cực, dao cắt đốt siêu âm, dao hàn mạch,
- Dụng cụ khâu nối máy thẳng, vòng.
- Bộ dụng cụ mổ mở đại phẫu tiêu hóa.

3. Người bệnh:

- Các xét nghiệm cơ bản, Albumin/máu, Protein TP.
- Làm các xét nghiệm chẩn đoán bệnh.
- Chuẩn bị sạch đại tràng.
- Được giải thích về tình trạng bệnh và các nguy cơ của phẫu thuật.

4. Hồ sơ bệnh án:

Hoàn thành các thủ tục hành chính theo quy định: bệnh án chi tiết, biên bản hội chẩn, biên bản khám trước khi gây mê, giấy cam đoan đồng ý phẫu thuật.

V. CÁC BƯỚC TIẾN HÀNH

1. Kiểm tra hồ sơ: biên bản hội chẩn, cam kết phẫu thuật, biên bản duyệt mổ, biên bản khám tiền phẫu và tiền mê.
2. Kiểm tra người bệnh: đúng người bệnh.
3. Thực hiện kỹ thuật:

Tư thế người bệnh:

Nằm ngửa, 2 chân dạng, chân phải hơi thấp hơn so với bụng người bệnh.

Đặt thông tiểu.

Vô cảm: gây mê nội khí quản.

Kỹ thuật:

Đặt trocar:

Thường đặt 4 trocar tại các vị trí như sau: 10 mm ở rốn và hố chậu phải, 5 mm ở hông phải và trái.

Thăm dò:

Đánh giá thương tổn và các tạng trong ổ bụng. Đưa người bệnh về tư thế đầu thấp, nghiêng sang phải. Vén ruột non lên cao, sang phải để bộc lộ rõ vùng tiểu khung và nửa bụng trái.

Phẫu tích, di động đại - trực tràng và cắt đoạn trực tràng:

Phẫu tích và thắt bó mạch mạc treo tràng dưới.

Di động đại tràng xuống, đại tràng chậu hông, trực tràng và hạ đại tràng góc lách (nếu cần).

Cắt ngang trực tràng bằng máu khâu nối thẳng ở vị trí theo yêu cầu của phẫu thuật.

Mở nhỏ thành bụng (3-4 cm) ở hông trái (hoặc quanh rốn, hạ vị) để có thể lấy đại trực tràng cần cắt ra khỏi ổ bụng.

Cắt ngang đại tràng chậu hông, đặt đe của máy khâu nối vòng. Cho đại tràng chậu hông vào bụng

Lập lại lưu thông đường tiêu hóa:

Thực hiện nối đại tràng chậu hông – trực tràng bằng máy khâu nối vòng.

Trong trường hợp cần thiết, có yếu tố nguy cơ xì miệng nối cao có thể mở thông hồi tràng ra da để bảo vệ miệng nối.

VI. THEO DÕI

- Theo dõi như mọi trường hợp phẫu thuật đường tiêu hóa nói chung.
- Sau phẫu thuật phối hợp 2 loại kháng sinh từ 5 đến 7 ngày, bồi phụ đủ nước - điện giải, năng lượng hàng ngày. Chú ý bù đủ Albumine, Protein máu.

VII. TAI BIẾN VÀ XỬ TRÍ

1. Trong phẫu thuật:

Chảy máu: nếu không cầm được bằng nội soi, nên chuyển mổ mở.

Miệng nối không kín: khâu lại qua nội soi hoặc chuyển mổ mở kiểm tra và xử trí theo tình huống cụ thể.

2. Sau phẫu thuật:

- Chảy máu: chảy máu trong ổ bụng, cần theo dõi sát, cần thiết phải phẫu thuật lại ngay qua nội soi hoặc mổ mở. Chảy máu miệng nối, soi trực tràng kiểm tra, nếu máu chảy thành tia, cần can thiệp cầm máu bằng đốt điện, kẹp Clip…
- Xì miệng nối: tùy mức độ to nhỏ của chỗ xì có thể đóng đầu dưới, đưa đầu ruột trên ra ngoài. Có thể giữ nguyên miệng nối nhưng nên khâu kín lại (qua ngả hậu môn, mổ nội soi hoặc mổ mở) và làm hậu môn nhân tạo dẫn lưu toàn bộ phía trên (hoặc mở hồi tràng ra da).
- Tắc ruột sau mổ: kiểm tra xem do tắc ruột cơ năng hay tắc ruột cơ học. Nếu do nguyên nhân cơ học phải mổ kiểm tra và xử trí nguyên nhân.
- Áp xe tồn lưu trong ổ bụng: nếu ổ áp xe khu trú, dẫn lưu dưới siêu âm. Áp xe nằm giữa các quai ruột, cần phẫu thuật lại làm sạch và dẫn lưu ổ bụng.

197. PHẪU THUẬT NỘI SOI CẮT ĐOẠN TRỰC TRÀNG THẤP NẠO VÉT HẠCH

ThS BS Nguyễn Hữu Thịnh

I. ĐẠI CƯƠNG

Phẫu thuật nội soi (PTNS) cắt đoạn trực tràng thấp là phẫu thuật cắt bỏ một đoạn đại tràng chậu hông, trực tràng và toàn bộ mạc treo trực tràng. Lập lại lưu thông đường tiêu hóa bằng nối đại tràng xích-ma với đoạn trực tràng còn lại bằng máy nối cơ học.

II. CHỈ ĐỊNH

Thường áp dụng nhất cho các trường hợp tổn thương ác tính ở 1/3 giữa hoặc dưới của trực tràng.

III. CHỐNG CHỈ ĐỊNH

- Biến chứng của khối u ung thư gây khó khăn, kéo dài thời gian mổ như thủng gây viêm phúc mạc, áp-xe, tắc ruột…
- Người bệnh già yếu hoặc có các bệnh nặng phối hợp không thể thực hiện được phương pháp mổ nội soi (ví dụ như suy tim, suy chức năng hô hấp…)
- Ung thư đã di căn xa, vào các tạng lân cận, đặc biệt là phúc mạc không có khả năng cắt bỏ.

IV. CHUẨN BỊ

1. Người thực hiện kỹ thuật

Phẫu thuật viên Tiêu hóa và Bác sỹ gây mê hồi sức có kinh nghiệm.

2. Phương tiện

- Dàn máy mổ nội soi và các dụng cụ PTNS như: kính soi, dụng cụ cầm nắm, kẹp clip, kẹp Hem-O-lok, kẹp mang kim, dao điện đơn cực, dao điện lưỡng cực, dao cắt đốt siêu âm, dao hàn mạch,
- Dụng cụ khâu nối máy thẳng, vòng.
- Bộ dụng cụ mổ mở đại phẫu tiêu hóa.

3. Người bệnh

Các xét nghiệm thường qui cho phẫu thuật.

Xét nghiệm chẩn đoán: nội soi đại tràng và làm sinh thiết, X quang đại tràng, cộng hưởng từ.

Cắt lông ở vùng dự kiến sẽ đặt trocar.

Người bệnh được chuẩn bị đại tràng sạch, kháng sinh dự phòng, được giải thích về tình trạng bệnh và nguy cơ của phẫu thuật.

4. Hồ sơ bệnh án:

Hoàn thành các thủ tục hành chính theo quy định: bệnh án chi tiết, biên bản hội chẩn, biên bản khám trước khi gây mê, giấy cam đoan đồng ý phẫu thuật.

V. CÁC BƯỚC TIẾN HÀNH

1. Kiểm tra hồ sơ: biên bản hội chẩn, cam kết phẫu thuật, biên bản duyệt mổ, biên bản khám tiền phẫu và tiền mê.
2. Kiểm tra người bệnh: đúng người bệnh.
3. Thực hiện kỹ thuật:

Tư thế người bệnh

Nằm ngửa, 2 chân dạng, chân phải hơi thấp hơn so với bụng người bệnh.

Đặt thông tiểu.

Vô cảm: gây mê nội khí quản.

Kỹ thuật:

Đặt trocar:

Thường đặt 4 trocar tại các vị trí như sau: 10 mm ở rốn và hố chậu phải, 5 mm ở hông phải và trái.

Thăm dò:

Đánh giá thương tổn và các tạng trong ổ bụng. Đưa người bệnh về tư thế đầu thấp, nghiêng sang phải. Vén ruột non lên cao, sang phải để bộc lộ rõ vùng tiểu khung và nửa bụng trái.

Phẫu tích, di động đại - trực tràng và cắt đoạn trực tràng:

Phẫu tích và thắt bó mạch mạc treo tràng dưới tận gốc + nạo hạch.

Di động đại tràng xuống, đại tràng chậu hông, trực tràng và hạ đại tràng góc lách (nếu cần).

Cắt toàn bộ mạc treo trực tràng.

Cắt ngang trực tràng bằng máu khâu nối thẳng, bờ cắt dưới cách u tối thiểu 2 cm.

Mở nhỏ thành bụng (3-4 cm) ở hông trái (hoặc quanh rốn, hạ vị) để có thể

lấy đại trực tràng cần cắt ra khỏi ổ bụng.

Cắt ngang đại tràng chậu hông (cách khối u tối thiểu 10 cm), đặt đe của máy khâu nối vòng. Cho đại tràng chậu hông vào bụng.

Lập lại lưu thông đường tiêu hóa:

Thực hiện nối đại tràng chậu hông - trực tràng bằng máy khâu nối vòng.

Trong trường hợp cần thiết, có yếu tố nguy cơ xì miệng nối cao có thể mở thông hồi tràng ra da để bảo vệ miệng nối.

VI. THEO DÕI

- Theo dõi như mọi trường hợp phẫu thuật đường tiêu hóa nói chung.
- Sau phẫu thuật phối hợp 2 loại kháng sinh từ 5 đến 7 ngày, bồi phụ đủ nước - điện giải, năng lượng hàng ngày. Chú ý bù đủ Albumine, Protein máu.

VII. XỬ TRÍ TAI BIẾN

1. Trong phẫu thuật

Chảy máu: nếu không cầm được bằng nội soi, nên chuyển mổ mở.

Miệng nối không kín: khâu lại qua nội soi hoặc chuyển mổ mở kiểm tra và xử trí theo tình huống cụ thể.

2. Sau phẫu thuật

- Chảy máu: chảy máu trong ổ bụng, cần theo dõi sát, cần thiết phải phẫu thuật lại ngay qua nội soi hoặc mổ mở. Chảy máu miệng nối, soi trực tràng kiểm tra, nếu máu chảy thành tia, cần can thiệp cầm máu bằng đốt điện, kẹp Clip…
- Xì miệng nối: tùy mức độ to nhỏ của chỗ xì có thể đóng đầu dưới, đưa đầu ruột trên ra ngoài. Có thể giữ nguyên miệng nối nhưng nên khâu kín lại (qua ngả hậu môn, mổ nội soi hoặc mổ mở) và làm hậu môn nhân tạo dẫn lưu toàn bộ phía trên (hoặc mở hồi tràng ra da).
- Tắc ruột sau mổ: kiểm tra xem do tắc ruột cơ năng hay tắc ruột cơ học. Nếu do nguyên nhân cơ học phải mổ kiểm tra và xử trí nguyên nhân.
- Áp xe tồn lưu trong ổ bụng: nếu ổ áp xe khu trú, dẫn lưu dưới siêu âm. Áp xe nằm giữa các quai ruột, cần phẫu thuật lại làm sạch và dẫn lưu ổ bụng.

198. PHẪU THUẬT NỘI SOI CẮT ĐOẠN RUỘT NON

ThS BS Võ Duy Long

I. ĐẠI CƯƠNG

Phẫu thuật nội soi cắt đoạn ruột non là một thuật ngữ chỉ kỹ thuật mổ cắt bỏ một đoạn ruột non bất thường bằng phẫu thuật nội soi ổ bụng.

II. CHỈ ĐỊNH

- U ruột non (GIST, carcinoid, adenoma, adenocarcinoma,…) có hoặc không có biến chứng.
- Tắc ruột (do dính, thoát vị nội, bã thức ăn, viêm, lao,…) có biến chứng hoại tử ruột.
- Hoại tử / thủng ruột do huyết khối mạch máu/ lao/ viêm ruột/ viêm thủng túi thừa Meckel/ chấn thương bụng kín …
- Chảy máu tiêu hoá từ ruột non do viêm loét, dị dạng mạch máu, túi thừa Meckel,…
- Bệnh Crohn không đáp ứng điều trị nội khoa hoặc có biến chứng (tắc ruột, chảy máu tiêu hoá, thủng, nguy cơ ác tính…).

III. CHỐNG CHỈ ĐỊNH

Thể trạng suy kiệt, bệnh lý tim, phổi không cho phép bơm CO_2 ổ bụng.

IV. CHUẨN BỊ

1. Người thực hiện kỹ thuật:

Phẫu thuật viên tiêu hoá có kinh nghiệm phẫu thuật nội soi ổ bụng; bác sĩ gây mê hồi sức có kinh nghiệm gây mê hồi sức trong phẫu thuật nội soi.

2. Phương tiện:

- Phòng mổ có đủ phương tiện thực hiện phẫu thuật nội soi ổ bụng
- Hệ thống máy nội soi ổ bụng: camera, màn hình, nguồn sáng, nguồn CO_2
- Hệ thống hút và tưới rửa ổ bụng.
- Hệ thống máy cắt đốt đơn cực và lưỡng cực, máy cắt đốt siêu âm.
- Dụng cụ phẫu thuật nội soi ổ bụng: trocar 10mm, 5mm, 12mm (trong trường hợp sử dụng stapler), kẹp ruột, kéo, clip, hemolock, chỉ khâu, cột, stapler cắt nối ruột qua nội soi (1 đến 2 stapler)…

3. Người bệnh:

- Thực hiện các xét nghiệm cơ bản: sinh hoá, huyết học, nước tiểu,…
- Xquang phổi, đo điện tim. Đo chức năng hô hấp nếu người bệnh >= 60 tuổi
- Điều chỉnh các rối loạn nước, điện giải, rối loạn đông máu (nếu có).

4. Hồ sơ bệnh án:

Hoàn tất các chi tiết về chuyên môn và thủ tục hành chính theo qui định (bệnh án, cam kết chấp nhận phẫu thuật, gây mê hồi sức,…).

V. CÁC BƯỚC TIẾN HÀNH

1. Kiểm tra hồ sơ
2. Kiểm tra người bệnh
3. Thực hiện kỹ thuật:

Vô cảm: gây mê toàn thể với nội khí quản.

Tư thế: người bệnh nằm ngửa, có thể dạng chân, đầu cao, đầu thấp, nghiêng phải, nghiêng trái tuỳ vị trí tổn thương. Vị trí của phẫu thuật viên, người phụ, dụng cụ viên tuỳ vị trí tổn thương.

Kỹ thuật:

- Đặt trocar 10mm ở rốn, bơm CO_2 vào ổ bụng, đặt thêm 2-3 trocar 5mm ở hông phải và hông trái hoặc thay đổi tuỳ vị trí tổn thương, 1 trocar 12mm trong trường hợp cắt nối ruột bằng stapler.
- Khảo sát vị trí, tình trạng thương tổn tại ruột non và các cơ quan khác trong ổ bụng.
- Cắt mạc treo ruột non tương ứng với đoạn ruột non cần cắt bỏ (thắt mạch máu mạc treo bằng clip, hemolock, dao đốt siêu âm, dao đốt lưỡng cực,…). Đối với adenocarcinoma cần cắt rộng 2 đầu ruột non và mạc treo tương ứng để bảo đảm diện cắt không còn tế bào ác tính và lấy hết các hạch vùng tương ứng.
- Cắt đoạn ruột non- phục hồi lưu thông bằng stapler qua nội soi hoặc đem ruột non mang tổn thương ra ngoài qua đường mở bụng nhỏ trên hoặc dưới rốn và tiến hành cắt- nối như mổ mở. Có thể nối tận- tận hoặc bên- bên, một lớp hoặc hai lớp.
- Khâu lại mạc treo ruột non.

VI. THEO DÕI

- Theo dõi tình trạng bụng, nhu động ruột sau mổ.
- Cho ăn từ nước đến thức ăn lỏng đến thức ăn đặc.
- Dinh dưỡng tĩnh mạch hỗ trợ

VII. XỬ TRÍ TAI BIẾN

Tai biến trong mổ:

- Chảy máu mạc treo do tụt clip, hemolock: đốt cầm máu, clip hoặc khâu cầm máu.
- Thủng ruột do đặt trocar hoặc trong lúc thao tác: khâu lại qua nội soi hoặc chuyển mổ mở.

Biến chứng sau mổ:

- Chảy máu: mổ lại để cầm máu.
- Xì, bục miệng nối gây viêm phúc mạc: mổ lại để rửa bụng và khâu lại miệng nối.
- Hẹp miệng nối: mổ lại để giải quyết biến chứng.
- Áp xe tồn lưu: mổ dẫn lưu, dẫn lưu qua da hoặc điều trị kháng sinh tuỳ vị trí và kích thước ổ áp xe.